ARBEITEN UND JAHRESBERICHT

DER K. K.

ERSTEN CHIRURGISCHEN

UNIVERSITÄTS-KLINIK

ZU WIEN.

SCHULJAHR 1888.

The Library of the
Wellcome Institute for
the History of Medicine

MEDICAL SOCIETY
OF
LONDON
DEPOSIT

Accession Number

Press Mark
VIENNA, Universität

L E 6

Josef Lister
in Verehrung und Dankbarkeit

ARBEITEN UND JAHRESBERICHT

E. Albert

DER K. K.

ERSTEN CHIRURGISCHEN

UNIVERSITÄTS-KLINIK

ZU WIEN.

SCHULJAHR 1888.

HERAUSGEGEBEN VON

DR. EDUARD ALBERT

K. K. HOFRATH, O. Ö. PROFESSOR DER CHIRURGIE IN WIEN.

MIT 35 ABBILDUNGEN.

WIEN 1889

ALFRED HÖLDER

K. K. HOF- UND UNIVERSITÄTS-BUCHHÄNDLER.

ROTHENTHURMSTRASSE 15.

Alle Rechte vorbehalten.

WELLCOME INSTITUTE LIBRARY
Coll. WelMOmec
Coll. No.

Druck von Friedrich Jasper in Wien.

G9

VORWORT.

Der Verleger der »Wiener klinischen Wochenschrift« hat die Veranstaltung getroffen, dass die in jenem Blatte erscheinenden Arbeiten, sowohl einzeln als auch in Gruppen zusammengefasst, in Buchform veröffentlicht werden können.

Da die meisten Publicationen des ärztlichen Personales meiner Klinik in der »Wiener klinischen Wochenschrift« zur Veröffentlichung gelangen, so ist es nun leicht, die sämmtlichen in einem Jahre erschienenen Arbeiten in ein Buch zusammenzufassen, welches die wissenschaftliche Thätigkeit der Klinik in dem betreffenden Jahre umfasst.

Kommt noch ein klinischer Jahresbericht hinzu, der die Uebersicht des Krankenmateriales und der ärztlichen Behandlung desselben enthält, so entsteht ein erschöpfendes Gesammtbild über die Thätigkeit des Institutes überhaupt. Ein solches Gesammtbild liefert der vorliegende Band, der in den nächsten Jahren seine Fortsetzung finden soll.

Die Nützlichkeit derartiger Veröffentlichungen wird allgemein anerkannt. Das Verdienst dieser Arbeit gebührt meinen Gehilfen.

WIEN, September 1889.

Prof. E. Albert.

INHALT.

Seite

I. Zur Lehre von der Gehirnerschütterung. Von Hofrath Professor E. Albert 1

II. Ein Fall von Ileus, bedingt durch eine in ihrem Stiele torquirte Ovarialcyste. Mitgetheilt von Dr. Julius Hochenegg, Assistent . 6

III. Die sacrale Methode der Exstirpation von Mastdarm-Carcinomen nach Prof. Kraske. Von Dr. Julius Hochenegg, Assistent . . 13

IV. Resection des Nervus buccinatorius. Von Dr. Otto Zuckerkandl, Operateur 62

V. Ein Fall von Aneurysma spurium der Arteria femoralis bedingt durch ein zehn Jahre getragenes Projectil. Mitgetheilt von Dr. Julius Hochenegg, Assistent 66

VI. Ueber den zweizeitigen hohen Blasenschnitt. Von Dr. Emerich Ullmann, Assistent 72

VII. Volvulus und Strangulation in einem Schenkelbruche. Von Dr. Otto Zuckerkandl, Operateur 86

VIII. Zwei seltene Fälle von Brucheinklemmung. Mitgetheilt von Dr. Rudolf Frank, Operateur 92

IX. Eine einfache Methode, den dritten Ast des Nervus trigeminus am Foramen ovale zu reseciren. Von Dr. Emerich Ullmann, Assistent 107

X. Die sacrale Operationsmethode in der Gynäkologie. Von Dr. Julius Hochenegg, Assistent 117

XI. Beiträge zur Chirurgie des Rectums und der Beckenorgane. Von Dr. Julius Hochenegg, Assistent 124

XII. Jahresbericht der Klinik. Schuljahr 1887/8 von Dr. Rudolf Frank, Operateur 157

Ausser den in diesem Berichte aufgenommenen, in der »Wiener klinischen Wochenschrift« erschienenen Arbeiten wurden in demselben Zeitraume anderweitig folgende Abhandlungen veröffentlicht:

Hofrath Prof. **E. Albert:**

Ein eigenthümlicher Fall von Zerreissung des Bruchsackes bei der Taxis.

Allgemeine Wiener medicinische Zeitung 1888, Nr. 13 u. ff.

Weitere Laparotomien wegen Uterusmyomen.

Wiener medicinische Presse 1889, Nr. 2.

Ueber die Diagnose der Struma maligna.

Allgemeine Wiener medicinische Zeitung 1889, Nr. 6.

Dr. **E. Ullmann:**

Das Abtasten des Uterus und der Ovarien bei in das Rectum eingeführtem Kolpeurynter.

Centralblatt für Gynäkologie 1888, Nr. 12.

Die Fundorte der Staphylokokken.

Zeitschrift für Hygiene, IV. Bd. 1888.

Beitrag zur Lehre von der Actinomycose.

Wiener medicinische Presse 1888, Nr. 49 u. ff.

Ueber Colorectostomie oder Anlegung einer Anastomose zwischen Colon und Rectum bei inoperablen hohen Mastdarmcarcinomen.

Wiener medicinische Presse 1889, Nr. 24.

Dr. **O. Zuckerkandl:**

Herniologische Beiträge.

Allgemeine Wiener medicinische Zeitung 1887, Nr. 51 und 52.

I bis XI.

Arbeiten aus der I. chirurgischen Klinik

(vom April 1888 bis Juli 1889).

I.

Zur Lehre von der Gehirnerschütterung.

Von Hofrath E. Albert in Wien.

Die von G. Gärtner und J. Wagner in der Sitzung der k. k. Gesellschaft der Aerzte in Wien vom 17. April 1887 mitgetheilten Untersuchungen über den Hirnkreislauf (s. »Wr. med. Wochenschrift«, 1887, Nr. 19 und 20) erregten sowohl in Bezug auf die Methode, wie auch mit Rücksicht auf die Resultate, eine verdiente Aufmerksamkeit. Ich entschloss mich deshalb, die neue Methode anzuwenden, um das Verhalten des Hirnkreislaufes bei chirurgischen Läsionen zu prüfen. Herr Dr. Gärtner war so liebenswürdig, mich in die Methode einzuführen und stand mir bei den Versuchen mit so viel Bereitwilligkeit und Aufopferung seiner Zeit bei, dass ich ihm hiemit den wärmsten Dank abstatte.

Ueber die Methode entnehme ich der oben angeführten Mittheilung Folgendes:

»Die Hauptmasse des Hirnblutes strömt beim Hunde nicht durch die Vena jugularis interna, wie beim Menschen, sondern durch die Vena jugularis externa. Der Sinus transversus mündet nämlich durch einen zwischen Wurzel des Jochbogens und äusserem Gehörgange nach aussen führenden Knochencanal in eine Vene, die mit einigen anderen Aesten zusammen die Vena facialis posterior, den hinteren Ast der Vena jugularis externa, bildet. Ausserdem stehen dem Blute zum Austritte aus dem Schädel viele Nebenwege offen, von denen besonders die Communicationen der Hirnsinus mit den Venen des Wirbelcanals, sowie mit den Venen der Orbita von Wichtigkeit sind. Die Vene, welche das Blut des Sinus transversus abführt, haben wir auf einer Seite präparirt. Die Präparationsmethode ist folgende: Nachdem man einen von dem Ohre gegen den Hals herabziehenden Hautschnitt gemacht hat, exstirpirt man die Glandula submaxillaris; hierauf wird der Musculus biventer in seinem hinteren Abschnitte durchschnitten. Man verfolgt dann die Vena facialis posterior, welche am hinteren Rande der Submaxillardrüse emporsteigt, in die Tiefe, wobei die Fascia parotideo-masseterica und das Ligamentum

stilo-maxillare durchtrennt werden. Man kommt auf diese Weise an die Stelle, wo sich die Vena facialis posterior mit der Arteria maxillaris kreuzt. Nachdem man die Arterie doppelt unterbunden und durchschnitten hat, kann man einen Venenast, der sich um die Arterie herumschlingt, soweit verfolgen, bis er zwischen Wurzel des Jochbogens und äusserem Gehörgange in den Knochen eindringt. Es ist das die von uns gesuchte Hirnvene. Es wird jetzt nach Unterbindung aller anderen nicht Hirnblut führenden Zuflüsse eine Canüle in die Vena jugularis externa eingebunden und die aus der Vene abfliessende Blutmenge . . . . . registrirt . . . . . Gleichzeitig wurde immer in eine Arterie, und zwar, da der Hirnkreislauf nicht gestört werden durfte, nicht in eine Carotis, sondern in eine Cruralis eine Canüle eingeführt und der arterielle Blutdruck registrirt.

Was die Registrirung der abfliessenden Blutmenge betrifft, so haben wir die Zahl der in einem bestimmten, immer gleichen Zeitabschnitt abfallenden Tropfen notirt.

Zur Erzeugung der Hirnerschütterung bediente ich mich der von Koch und Filehne seinerzeit eingeführten Methode der Verhämmerung. Ich führte auf den blossgelegten Scheitel des Versuchsthieres eine Reihe von Schlägen aus freier Hand und mittelst eines gewöhnlichen eisernen Hammers, der etwa zum Einschlagen der Nägel in die Wand gebraucht wird. Die Kraft, die angewendet wurde, lässt sich darnach ermessen, dass mitunter beim zweiten oder dritten Verhämmern der Knochen gesprengt wurde, was sich sofort an dem Geräusche wahrnehmen liess. Dass in jedem Versuche eine genaue Besichtigung des Schädels am getödteten Thiere vorgenommen wurde, ist selbstverständlich. Niemals fand sich dort, wo eine Fissur beim Verhämmern entstanden war, eine Depression, noch weniger eine Quetschung des Hirns oder irgend eine Läsion der Häute. Wo Fissuren entstanden waren, traten sie immer erst beim wiederholten Verhämmern ein und das Verhalten des Hirnkreislaufes war dabei nicht anders als das bei Verhämmerung ohne Fissur.

Ich gebe nun das Protokoll des Versuches vom 24. April 1887.

Ein 9 Kilo schwerer Hund wird mit Curare narcotisirt.

Zeit	Druck in der Femoralis	Zahl der Tropfen	Anmerkung.
11 U. 39 M. — S.	166	6	
	158	7	
	160	6	

Zeit	Druck in der Femoralis	Zahl der Tropfen	Anmerkung.
11 U. 39 M. 30 S.	200	10	Verhämmerung!
	160	17	mächtige Vagusreizung
	170	16	„ in der Curve
11 „ 40 „ — „	160	14	schwächere sofort ersicht-
	160	13	keine lich.
	160	10	
11 „ 40 „ 30 „	164	9	
	160	10	
	158	10	
11 „ 41 „ — „	158	10	
			Pause, während derselben fallen die Tropfen ungefähr gleichmässig wie zuvor.
11 „ 44 „ — „	130	11	
	130	11	
	120	10	
11 „ 46 „ — „			Gerinnsel aus der Canüle ausgespritzt.
11 „ 48 „ — „	80	12	
	80	13	
	80	12	
	80	12	
11 „ 50 „ — „	140	13	
	110	14	
	120	15	
	130	14	
11 „ 54 „ — „	104	12	
	114	10	
	102	10	
11 „ 58 „ — „	90	9	
	96	9	
	94	9	
11 „ 58 „ 30 „	180	21	Verhämmerung!
	170	20	
	184	24	
11 „ 59 „ — „	192	24	
	140	20	
	180	20	
	184	19	
	200	19	entschiedene Vaguspulse auf der
	160	17	Curve ersichtlich.
	180	18	

Dauer des Versuches also 20 Minuten.

Zum Vergleiche noch das Protokoll eines Versuches an einem 7 Kilo schweren curarisirten Hunde, wobei die Zeitangaben weggelassen sind.

Druck in der Femoralis	Zahl der Tropfen	Anmerkung.
154	7	
	5	
	6	
170	5	Schwache Verhämmerung!
	3	
	6	
	8	
	7	
154	9	
	9	
	8	
	8	
	8	
	9	
220	12	Verhämmerung!
	18	
	18	
	15	
	15	
	16	
		kürzeste Pause. Gerinnsel entfernt.
126	7	
	8	
	9	
	8	Verhämmerung!
160	9	
	24	
	17	
	16	
	13	
	11	

Ich habe auf diese Weise an fünf Hunden experimentirt. Es zeigte sich constant, dass der Verhämmerung eine Beschleunigung des aus dem Schädel abfliessenden Blutstromes unter Erhöhung des Blutdruckes und unter Eintritt einer Vagusreizung folgt.

Ich enthalte mich aller näheren Erörterungen über das Factum und hebe nur hervor, dass die beobachtete Erscheinung im Gegensatze steht zu allen bisher geäusserten Vorstellungen über den Hergang bei Erschütterung des Hirns. Merkwürdigerweise hat die von Gärtner und Wagner gewählte

Methode in anderen Fragen auch zu Ergebnissen geführt, die den bisherigen Anschauungen widerstreiten. So waren die durch elektrische Reizung der Hirnrinde erzeugten epileptischen Krämpfe von Beschleunigung des Hirnkreislaufes begleitet.

Bei drei Hunden eröffnete ich den Schädel und presste Stücke von Badeschwamm hinein, um eine Compression des Hirns zu erzeugen; die Zahl der abfallenden Tropfen vermehrte sich sofort, wohl, weil ich Blut aus dem Hirn auspresste, aber dann tropfte es wie vor der Compression und ich musste erst eine enorme Compression der Hemisphäre, die nach Herausnahme der Schwämme grob ersichtlich war, erzeugen, bevor sich die Zahl der abfallenden Tropfen verminderte. Auch in dieser Beziehung führte also der Versuch zu gewissen Ueberraschungen.

Indem ich diese Thatsachen mittheile, habe ich nur den einen Wunsch, dass Andere, denen es an freier Zeit zum Experimentiren nicht mangelt, den Gegenstand weiter verfolgen mögen. Frägt mich Jemand, ob ich dessen sicher sei, dass ich an den Versuchsthieren Gehirnerschütterung erzeugt habe, so antworte ich, ob das, was wir an Menschen als Gehirnerschütterung bezeichnen, eine solche sei. Jedenfalls habe ich bei jeder Verhämmerung eine rasche Folge von Schlägen auf den Schädel geführt und dabei eine Vagusreizung und eine Beschleunigung der Hirncirculation folgen gesehen. Ich begnüge mich auch damit, diese Thatsachen einfach hinzustellen.

II.

Ein Fall von Ileus, bedingt durch eine in ihrem Stiele torquirte Ovarialcyste.

Mitgetheilt von Dr. **Julius Hochenegg**, Assistent an obiger Klinik.

Am 7. Jänner v. J. wurde der Klinik eine Frau mit der Diagnose »innere Incarceration« zugeschickt. Die Krankengeschichte dieses Falles ist folgende:

F. Therese, 48 Jahre alt, aus Wien, stammt aus gesunder Familie. In ihrem 18. Lebensjahre menstruirte sie zum erstenmale, Periode war immer spärlich, von 3tägiger Dauer, nicht vollkommen regelmässig wiederkehrend. Letzte Periode vor drei Wochen. Pat. war niemals gravid, überstand keinerlei ernste Erkrankung, litt jedoch häufig an linksseitiger Hemicranie.

Seit vielen Jahren besteht immer durch mehrere Tage anhaltende Stuhlverhaltung, die seit langem den täglichen Gebrauch von Abführmitteln nothwendig machte. Pat. fühlte sich trotz oft fünftägiger Stuhlverstopfung dabei niemals unwohl, hatte weder Koliken, noch merkte sie eine wesentliche Vergrösserung ihres Abdomens. Eine Bauchgeschwulst wurde niemals bemerkt.

Mittwoch, den 4. Jänner bekam Pat. in der Nacht, zu Bette liegend, ohne ihr bekannte Ursache plötzlich heftige Schmerzen im Bauche; dieselben wurden, da Pat. drei Tage keinen Stuhl gehabt hatte (letzter Stuhl am 1. Jänner) auf die Stuhlverstopfung geschoben, und energisch Abführmittel genommen. Der erwünschte Stuhl blieb aus, es gingen von da an keine Winde mehr ab, es stellte sich Brechreiz, später Erbrechen zuerst schleimiger, dann galliger und endlich fäculenter Massen ein. Dabei nahm der Bauch namentlich nach unten zu immer mehr und mehr an Volumen zu und wurde gegen jede Berührung enorm schmerzhaft. Diese Erscheinungen halten in steigender Intensität bis zur Spitalsaufnahme an. Von der Umgebung wird angegeben, dass die Frau namentlich in den letzten Stunden stark verfallen sei.

Ich traf eine stark collabirte, die Diagnose der inneren Incarceration an der Stirn tragende Person an:

Gesicht blass, mit kaltem Schweiss bedeckt, Gesichtsausdruck schwer leidend. Sensorium frei. Extremitäten, Nase, Ohren kühl

anzufühlen. Puls mässig frequent (96 Schläge per Minute), Arterie enge, Welle etwas niedrig, Spannung unter der Norm. Der Athem riecht fäculent; bei der weiteren Untersuchung erbricht die Pat. vor unseren Augen fäculente Massen.

Das Abdomen ist halbkugelig vorgewölbt, stark gespannt, der Nabel etwas vorgetrieben. Das ganze Abdomen ist stark druckempfindlich.

Bei der Percussion findet man auf der Höhe der Vorwölbung Dämpfung, dieselbe erstreckt sich von der Symphyse bis zwei Querfinger über den Nabel, nach den Seiten hin bis über die Mammillarlinie. Die übrigen Partien, die Flanken und Oberbauchgegend geben tympanitischen Schall. Das Zwerchfell erweist sich als stark nach aufwärts gedrängt.

Im Bereiche der Dämpfung ist ein undeutlich fluctuirender, stark gespannter Tumor palpabel. Die Blase erweist sich durch den Katheter als nahezu leer.

Die Untersuchung per vaginam ergibt keine für die Diagnose wesentlichen Momente, indem bei dem Versuche, höher in das herab gedrängte Scheidengewölbe vorzudringen und eventuell eine Mitbewegung der Portio bei Verschiebungen des Tumors zu constatiren, die Pat. lebhafte Schmerzen äussert und später stark collabirt, so dass von der näheren vaginalen Untersuchung abgestanden werden muss. Das Rectum erweist sich als leer, contrahirt, nicht verändert; nach vorne und oben zu tastet man undeutlich die fluctuirende Geschwulst.

Nach dem Ergebniss der Untersuchung und namentlich unter Berücksichtigung der Percussionsverhältnisse stellte ich die Diagnose auf einen cystischen Ovarialtumor, dessen Stiel gedreht sein musste. Das plötzliche Einsetzen der schweren Erscheinungen, die rapide Grössenzunahme einer Abdominalgeschwulst, bei der entschiedenen Aussage der Pat., niemals eine Abdominalgeschwulst verspürt zu haben, sprach nach Ausscheidung einer übervollen Blase einzig und allein für einen in seinen Circulationsverhältnissen alterirten Ovarialtumor; dabei bezog ich die in der Anamnese angegebenen jahrelang bestehenden Stuhlbeschwerden auf den bis vor seiner Stielrotation wahrscheinlich im kleinen Becken gelagerten Tumor, der durch seine Lage auf das Rectum drückte.

Die Erscheinungen waren so gefahrdrohend, dass sie zu einem möglichst raschen Eingreifen aufforderten. Ich schritt daher noch am selben Abend zur Laparotomie.

Nach üblicher Reinigung der sehr schmutzigen Bauchdecken wird in der Narkose der Hautschnitt vom Nabel nach abwärts circa 7 cm lang angelegt und schichtenweise bis auf

das Peritonäum präparirt. Dieses wölbt sich hierauf als bläulichrothe fluctuirende Blase in der Wunde vor, wird incidirt, worauf circa ein Liter blutig gefärbte Flüssigkeit abfliesst. Nun stellt sich in der Wunde eine blau-schwarze, sehr gespannte fluctuirende Geschwulst ein, die als Cyste erkannt und punktirt wird. Abermals entleert sich eine stark blutig gefärbte Flüssigkeit in der Menge von circa $2^1/_2$ Liter. Da trotz der durch die Punction erzielten bedeutenden Volumsverringerung die Entwicklung des Tumors noch nicht gelingt, wird die Bauchwunde nach oben und unten zu etwas verlängert, worauf die Entbindung der Geschwulst leicht ist. Diese erweist sich als ein multiloculäres Cystom des linken Ovariums, dessen grösserer Antheil im grossen Becken liegt und nur mit einem kleinen bereits geplatzten Theile im kleinen Becken gelagert ist. Der circa 12 cm lange Stiel ist zweimal um seine Achse im entgegengesetzten Sinne der Bewegung des Zeigers einer Uhr, also bei elevirtem Tumor von vorne medialwärts, nach hinten lateralwärts gedreht, uteruswärts von der gedrehten Stelle ist der Stiel kaum bleifederdick, oberhalb der Torsion, näher dem Tumor zu, weit über daumendick.

Nach Detorsion des Stieles wird derselbe im nicht torquirt gewesenen Antheile mit Catgut ligirt und abgetrennt, der Uterus mit ligirtem Stiele versenkt.

Obwohl die aus drei grösseren Cystenantheilen sich aufbauende Geschwulst in ihrem einen Antheile geplatzt war, und aus diesem sich Blut mit Cysteninhalt in die freie Bauchhöhle ergossen hatte, wird aus Furcht vor Infection durch Tupfer oder Schwammträger von jeder Toilette des Peritonäums abgesehen und die Bauchwunde mit Belassung des nicht abgeflossenen blutigen Serums in der Bauchhöhle in der auf der Klinik üblichen Weise (Peritonealcatgutnaht, Seidenknopfnaht der übrigen Bauchdecken) so schnell als möglich geschlossen. Vor Verschluss der Bauchwunde konnte ich den unmittelbar nach Entbindung des Tumors leeren oberen Rectumantheil bereits als gebläht tasten, hatte somit durch Entfernung der Geschwulst den Grund für die Darmverlegung behoben. Die Operation dauerte exclusive der Narkose 22 Minuten.

Der weitere Verlauf war ein äusserst günstiger. Schon am darauffolgenden Tage hatte Pat. spontan ausgiebig Stuhl, nachdem schon während der Nacht reichlich Winde abgegangen waren. Das Erbrechen hat mit der Operation vollständig aufgehört. Das subjective Befinden ist ein sehr zufriedenstellendes das Aussehen der Pat. ein total verändertes, sehr frisches. Fünf Tage nach der Operation wird der Verband, da er stark. mit Koth beschmutzt ist, gewechselt. Wunde vollständig reac-

tionslos. Zehn Tage nach der Operation werden die Nähte entfernt. Die Wunde erweist sich als per primam intentionem verheilt. 24 Tage nach der Operation verlässt Pat. geheilt das Spital.

Die im pathologischen Institute von Herrn Prof. Kundrat vorgenommene Untersuchung des Präparates ergibt folgenden Befund:

Das über mannskopfgrosse Ovarialcystoid besteht aus drei grösseren und zahlreichen kleineren Cysten; die Wand sämmtlicher Cysten ist durch Blutung in ihren einzelnen Schichten stellenweise bis auf 5 mm verdickt und blauschwarz gefärbt. Als Inhalt aller Cysten wird ein reichlich mit Blut untermischtes Serum angetroffen. Eine nach Entfaltung ihrer Wand als kindskopfgross erkannte Cyste ist auf grosse Distanz geborsten; aus ihr stammte das Blut in der Bauchhöhle. Der Stiel im torquirten Antheile fingerdick, wird gebildet vom Ligamentum ovarii, der Tuba und dem zwischen beiden ausgespannten Ligamentum latum; die Venen in diesem theilweise thrombosirt. Die Aussenfläche der Cysten ist glatt, nirgends Reste von Adhäsionen sichtbar.

* * *

Die plötzlich eintretende Stieltorsion bei Ovarialtumoren pflegt in der Mehrzahl der Fälle von mehr oder minder ernsten Symptomen gefolgt zu sein, von denen zu den allgemein bekannten die Erscheinungen der Peritonitis und der Anämie durch Blutung in die Cyste oder nach Berstung dieser in die freie Bauchhöhle zu zählen sind.

Für diese Symptome liegen in der Literatur sattsam Beobachtungen vor, welche sowohl an Cadavern als auch bei Operationen gewonnen wurden. Auch sind hinlänglich Fälle publicirt, die darthun, dass bei rechtzeitigem therapeutischem Eingriffe das schwere Krankheitsbild sich wie mit einem Schlage ändert und die Laparotomie wirklich lebensrettend wirkt.

Jedoch nur äusserst spärlich sind die Publicationen über die Complication von Stieltorsion mit Darmocclusion, was bei der enormen Seltenheit dieser Complication begreiflich ist.

Olshausen citirt in seinem Werke »Die Krankheiten der Ovarien,« Stuttgart 1886, pag. 111, nur fünf Publicationen, welche über solche Beobachtungen berichten. Ich kann diese Reihe nicht vermehren, obwohl ich die einschlägige Literatur bis zum heutigen Tage daraufhin untersuchte.

Unter diesen fünf Publicationen berichtet eine einzige (Günther, »Ueber Achsendrehung der Ovarientumoren im Allge-

meinen und über einen speciellen Fall von Achsendrehung mit Ileus. Inaug.-Diss.« 1879, Berlin) über eine wegen dieser Complication vorgenommene Laparotomie und bei derselben gewonnene Beobachtung. Die anderen vier Beobachter sammelten ihre Erfahrungen an der Leiche.

Nach dieser und meiner Beobachtung führten folgende Vorgänge bei der Stieltorsion zum Darmverschlusse:

1. Der Ovarialtumor war vor seiner Torsion bereits mit dem Darme selbst oder dessen Gekröse verwachsen. Bei der Drehung des Tumors um seinen Stiel wird der Darm mitgezogen und abgeknickt. (Rokitansky. »Med. Jahrb.,« 1865, pag. 132. Fall 2.)

2. Der sich drehende Tumor schlägt sich mit seinem Stiele um einen Darm, dieser wird hiebei vom Stiele vollständig comprimirt.

3. Der Tumor liegt vor der Drehung im grossen Becken, dreht sich, sein Stiel wird hiebei so verkürzt, sowohl durch die Drehung an und für sich, als auch durch die nachherige Stauung, dass der geschwellte Tumor durch den kurzen Stiel gegen die obere Beckenapertur herabgezerrt wird und so das Rectum comprimirt (Fall von Günther), und endlich

4. kurz nach der Drehung, noch vor Ausbildung der venösen Stase, kommt ein Antheil des Tumors im kleinen Becken zu liegen, durch die Stauung nimmt auch dieser Antheil immer mehr und mehr an Grösse zu, die Flexur oder das Rectum wird hierauf zwischen Tumor und Beckenwand bis zur Aufhebung der Wegsamkeit comprimirt. Die meteoristisch ausgedehnten Därme oberhalb des Tumors drücken diesen nur umsomehr nach abwärts, die Verlegung zu einer fixeren machend.

Ich muss offen gestehen, dass ich keinen sicheren Entscheid zu fällen vermag, welche der vier angeführten Ursachen für den Darmverschluss bei dem von mir operirten Falle vorgelegen hat. Meine ganze Aufmerksamkeit war auf die Operation gerichtet, trachtend, die so stark herabgekommene Pat. möglichst bald wieder in ihr Bett zu bringen. Andererseits war, was wohl bei allen derartigen Operationen immer der Fall sein wird, die Ursache der Darmcompression verdeckt durch den Tumor selbst, nach Entfernung dieses aber ist die Verlegung beseitigt, und man kann sich zwar nach der Form des Tumors und seiner Lage eine Vorstellung von der Art und Weise bilden, wie so es zur Darmocclusion gekommen ist, aber keineswegs verfügt man über einen sicheren Befund.

Ich stellte mir den Mechanismus des Darmverschlusses in unserem Falle vor als hervorgegangen aus der Combination der sub 2 und 4 angeführten Bedingungen.

Der grösste Antheil des Tumors lag als vom linken Ovarium ausgehend auf dem linken Darmbeinteller, der gedrehte und äusserst gespannte Stiel zog von unten und hinten her zum Tumor, kreuzte also die Linea terminalis des kleinen Beckens und kann hier ganz gut den Darm comprimirt haben. Ausserdem lag die als geplatzt angetroffene Cyste noch bei der Operation im kleinen Becken und war hinlänglich gross, um im Zustande ihrer Füllung im kleinen Becken den Darm zu comprimiren.

Eine Combination dieser beiden Umstände, oder aber der erst angeführte (Kreuzung des Stieles mit der Linea terminalis des Beckens) allein müssen in unserem Falle die Ursache abgegeben haben, denn wäre der im kleinen Becken lagernde, durch Stauung geschwellte Cystenantheil die alleinige Ursache der Occlusion gewesen, so hätten die Erscheinungen dieser sistiren müssen, nachdem die Cyste geplatzt war; so aber waren bis nach der Operation nicht einmal Winde abgegangen, und unmittelbar nach der Entbindung des Tumors bei der Operation war das Rectum noch vollständig leer und contrahirt zu tasten.

Sicher auszuschliessen ist die sub 1 angeführte Knickung des Darmes durch den Zug der Adhäsionen und das sub 3 angeführte Anpressen des Tumors gegen die obere Beckenapertur durch einen zu kurzen Stiel.

Wie der Fall von Günther und unser Fall lehren, ist möglichst rasche Ausführung der Laparotomie absolut angezeigt und gibt die beste Prognose. Jedenfalls zu warnen wäre in diesen Fällen vor einer Punction behufs Behebung des Darmverschlusses, da von den vier angeführten Bedingungen die sub 1 und 2 angegebenen Ursachen der Darmocclusion durch die Punction absolut nicht alterirt, die sub 3 und 4 namhaft gemachten Momente nur unter besonders günstigen Umständen durch Punction behoben werden. Dass eine Punction den keineswegs gleichgiltigen Bauchinhalt einer in ihrem Stiele torquirten Cyste im Abdomen belässt und daher als in Bezug auf ihre Zweckmässigkeit sehr zweifelhafter Eingriff bezeichnet werden muss, sei als selbstverständlich nur nebenbei erwähnt. Andererseits hat man es auch in diesen Fällen ja immer mit Combinationen mehrerer für sich allein schon das Leben bedrohender Symptome zu thun. Die Darmcompression kam in den citirten Fällen allerdings als am meisten und zunächst das Leben bedrohende Complication zu den durch die plötzliche Stieltorsion an und für sich bedingten Gefahren der Peritonitis und Verblutung dazu.

Die Aufgabe der Therapie besteht in den besprochenen Fällen zunächst allerdings in Beseitigung des das Leben am

meisten bedrohenden Symptoms der Darmocclusion, aber in zweiter Richtung auch in der Entfernung der in ihrem Stiele torquirten Cyste, die an und für sich durch Anämie und Peritonitis tödten kann. Deshalb ist einzig und allein die möglichst rasche Ausführung der Laparotomie absolut indicirt und vor Punction zu warnen, da diese höchstens unter besonders günstigen Umständen momentan die Ursache für den Darmverschluss zu beseitigen vermag.

Das Palliativmittel der Punction erscheint bei Durchsicht der oben besprochenen Causae moventes des Darmverschlusses als ein umso unsichereres, da es nur bei den sub 3 und 4 angeführten Ursachen der Darmocclusion und da nur unter bestimmten Bedingungen zum Ziele führen wird. Da man aber niemals wissen kann, ob die so günstigen Bedingungen vorhanden sind, wäre es gewagt, die in diesen Fällen so kostbare Zeit mit halben Massnahmen zu vergeuden, besonders wenn man erwägt, dass die Laparotomie bei Stieltorsion, wie die im Jahre 1882 erschienene Publication von Aronson (Inaug.-Dissert. Zürich) ergibt, eine auffallend günstige Statistik aufweist, was nach dem Falle von Günther (Heilung in achtzehn Tagen) und dem unserigen auch für die mit Ileus complicirten Fälle zuzutreffen scheint.

III.

Die sacrale Methode der Exstirpation von Mastdarm-Carcinomen nach Prof. Kraske.

Von Dr. **Julius Hochenegg**, Assistent an obiger Klinik.

Den vor der Kraske'schen Methode bei Carcinoma recti üblichen Operationsverfahren war eine grosse Anzahl von Fällen wegen des hohen Sitzes der Neubildung überhaupt nicht zugänglich, andererseits hafteten diesen Verfahren gewisse Mängel an, welche die Operation für den Operateur schwierig und für die Patienten gefährlich machten. Heftige, schwer zu stillende Blutung während der Operation, sowie phlegmonöse Entzündungen im Gefolge der Operation gestalteten die Resultate dieser operativen Eingriffe zu relativ sehr ungünstigen.

Prof. Kraske führte im Jahre 1885 in die chirurgische Praxis ein Operationsverfahren ein, durch welches die besprochenen Gefahren der Rectumexstirpation bedeutend vermindert und die Operation selbst wesentlich erleichtert wurde; andererseits sind seither jene hochsitzenden Rectalcarcinome, die früher weder von unten noch von oben her operabel waren, einer operativen Therapie zugänglich, und endlich drittens ist durch das Kraske'sche Verfahren die Möglichkeit gegeben, nach Exstirpation des Neoplasmas durch Naht der beiden Darmenden, in Bezug auf die Continenz, Verhältnisse darzustellen, welche der Norm gleichkommen.

Trotz dieser grossen Vortheile findet die von Kraske vorgeschlagene Operationsmethode noch immer nicht allgemeine Anerkennung und Anwendung. So sind meines Wissens die von Prof. Weinlechner und uns operirten Fälle die ersten und einzigen in Oesterreich geblieben; aber auch anderenorts ist nach den Publicationen zu schliessen, die Kraske'sche Methode nur selten ausgeführt worden.

In einer am Schlusse der Arbeit beifolgenden Zusammenstellung finden sich die bisher nach der Kraske'schen Methode operirten Fälle übersichtlich verzeichnet. Es erscheinen nach

dieser im Ganzen 35 Fälle operirt und zwar von Prof. Kraske 11 Fälle, von Kirchhoff (Schönborn), von Berns und Koch, und von Prof. Schede je 3 Fälle, von Rinne, Weinlechner, Lauenstein je ein Fall, hiezu kommen unsere 12 Fälle.

Unsere durch die Kraske'sche Methode erzielten auffallend günstigen Resultate machen es mir zur Pflicht, dieselben zu publiciren, andererseits halte ich es für zweckmässig, bei dieser Gelegenheit alle bei diesem Operationsverfahren in Betracht kommenden Details eingehend zu besprechen. Gewinne ich durch diese Publication neue Anhänger für das Kraske'sche Verfahren, so ist der Zweck dieser Arbeit erreicht.

Das Verfahren der Exstirpation von Mastdarmcarcinomen nach Kraske, oder, wie er sie benennt, die sacrale Methode, besteht darin, dass man sich anstatt, wie früher von unten d. h. vom Anus her, von hinten, von der Steisskreuzbeinseite aus einen Zugang zur Geschwulst schafft.

Dieses wird durch eine einfache und gefahrlose Voroperation erreicht, indem man sich durch Enucleation des Steissbeines, Durchschneidung der Ligamenta spinoso- und tuberososacra, und Resection des unteren Antheils des Kreuzbeins, den Weg zum erkrankten Darme bahnt.

Mit schlichten Worten berichtet Prof. Kraske in seinem auf dem XIV. Congresse der Deutschen Gesellschaft für Chirurgie gehaltenen Vortrage (1885)*) über dieses Verfahren und erbringt an der Hand zweier so operirter Fälle den Beweis, dass sein neues Verfahren technisch ausführbar ist, und durch dasselbe wirklich jene Vortheile erreicht werden, wegen welcher er die alten Verfahren verlassen und die Methode ersonnen hat.

Kraske selbst bezeichnet in seiner citirten ersten Publication sein Verfahren als in vielen Richtungen hin verbesserungs- und erweiterungsfähig. In der That berichtet seine zweite Publication über eine Reihe von neuen Erfahrungen, die mit gleichzeitiger Berücksichtigung der von anderen Seiten und uns gewonnenen, heute schon erlauben, die Grenzen der Indicationen für die sacrale Methode viel weiter zu stecken, als Kraske dies ursprünglich selbst that.

*) Die einschlägigen Arbeiten sind am Schlusse verzeichnet.

Ich würde empfehlen die sacrale Methode als Normalverfahren für die Exstirpation von Rectumcarcinomen zu betrachten, und nur von ihr abzugehen bei den Epitheliomen der Analportion und jenen Fällen, wo sich das Carcinom unmittelbar ober dem Sphincter beginnend, nur auf einen kleinen Theil der Rectalschleimhaut beschränkt, und bei welchen man sicher mit der Excision des kranken Darmes von unten her und Naht der gesetzten Schleimhautwunde auskommt.

Für Fälle, bei denen die Analportion ebenfalls carcinomatös oder doch wenigstens verdächtig erscheint, und welche nur mit gleichzeitiger Beseitigung des Sphincters radical operirt werden können, tritt meiner Meinung nach schon wieder die sacrale Methode in ihre Rechte, weil der nach dieser restirende Anus praeternaturalis sacralis wesentliche Vortheile bietet gegenüber der schwer zu verschliessenden, der Narbenverengerung vielfach unterworfenen, kraterförmigen Oeffnung, wie sie aus den alten Methoden mit Umschneidung der Analportion vom Perineum her, resultirt.

Absolut indicirt ist die sacrale Methode in jenen Fällen wo das Carcinom weit über dem Sphincter beginnend, ringförmig sich ausbreitet, und wo nach Excision des kranken Theiles, durch Naht des oberen Rectumantheiles an das untere, analwärts gelegene Stück die Continuität des Darmlumens wieder hergestellt werden kann, und so den Patienten die schreckliche Beigabe der Incontinentia alvi erspart wird.

Eine zweite absolute Indication ist durch sehr hohen Sitz der Carcinome gegeben. Dies betrifft jene Fälle, die überhaupt erst seit Kraske der radicalen Therapie zugänglich sind, und die, wie Volkmann sagt und Kraske citirt, für die Exstirpation von unter her zu hoch, für die Exstirpation von der Bauchseite her zu tief gelegen sind. Für diese Fälle hat Kraske seine Methode eigentlich ersonnen.

Eine weitere Indication, deren Anerkennung vielleicht auf Widerspruch stossen dürfte, betrifft jene Fälle, wo wegen Drüsenmetastasen, also namentlich in inguine, an eine radicale Therapie nicht mehr zu denken ist, bei welcher aber die carcinomatöse Darmstrictur und die durch diese bedingten Erscheinungen nach

der sacralen Methode beseitigt werden können. Hier grenzen Colotomie und Exstirpation nach Kraske in ihren Indicationen enge aneinander.

Die Statistik und weitere Erfahrungen werden entscheiden müssen, welcher Eingriff weniger Gefahr für den Patienten bringt, welcher künstliche After weniger Unzukömmlichkeiten nach sich zieht, nach welcher Operationsmethode das Leben des Kranken mehr verlängert und der Rest des Lebens angenehmer gestaltet wird. Ich werde weiter unten auf diesen Punkt nochmals zurückkommen.

Dass auch der sacralen Methode durch innige Verwachsung des carcinomatösen Darmes mit der Umgebung und zu weite Ausdehnung nach oben Grenzen gesetzt sind, versteht sich von selbst.

Da eine der Hauptindicationen für die sacrale Methode durch hohen Sitz des Carcinoms gegeben ist, bei welchem man, sei es wegen der bedeutenden Enge der carcinomatösen Strictur, sei es wegen des hohen Hinaufreichens der Geschwulst an und für sich die Grenzen durch Palpation von unten und wegen der langdauernden Stuhlverhaltung auch nicht von oben abzutasten vermag, wird es verständlich, dass es geschehen kann, dass der Operateur erst bei der Operation, nach Vollendung der Voroperation, von der Inoperabilität des Carcinoms überzeugt wird, und von der Operation abstehen muss. Die Kraske'sche Voroperation stellt in diesen Fällen eine Explorativoperation dar, aus derem Ergebnisse die Indication für Colotomie gestellt wird. (Vide unseren Fall Nr. 12.)

Dass der operative Voract (Schnitt in der anzugebenden Richtung, Durchtrennung der Ligamente und Enucleation des Steissbeins mit Resection des Kreuzbeins) sich noch bei vielen anderen Rectalerkrankungen nicht carcinomatöser Natur (Stricturen, Ulcerationen, Perforationen des Rectums, vielleicht sogar Missbildungen, wie ein mir zur Verfügung stehendes Präparat von Atresia recti urethralis wahrscheinlich macht) empfehlen wird, versteht sich von selbst. Alle diese Indicationen hier, wo ich mich nur auf die Behandlung der Carcinome durch die

sacrale Methode beschränken will, zu erörtern, würde zu weit führen.*)

Der Gang und die Ausführung der Operation selbst ändern sich sehr wesentlich nach Art und Ausdehnung der Erkrankung, sowie nach der Indication, welche die Operation nothwendig macht.

Alle in die Kategorie der sacralen Rectumexstirpationen gehörigen Eingriffe lassen sich in ihrer Wesenheit in drei Operationsacte eintheilen:

1. Die das Neoplasma und den erkrankten Darm zugänglich machende Voroperation;

2. Exstirpation des erkrankten Darmes;

3. Versorgung des Darmes nach der Exstirpation, mit Versorgung der Wunde.

Da die bisherigen Publicationen über die Kraske'sche Methode hauptsächlich casuistisches Material erbringen, so halte ich es für angezeigt, die einzelnen Operationsacte mit ihren, durch die Methode ermöglichten, zahlreichen Abarten, ausführlich zu erörtern.

Schon die Voroperation unterscheidet sich sehr wesentlich je nach den Aufgaben, die durch sie gelöst werden sollen.

Beherzigt man den Zweck der Voroperation, den erkrankten Darm dem operirenden Messer und dem Auge des Chirurgen ausgiebigst zugänglich zu machen, so wird man begreiflich finden, dass man das eine Mal blos mit der Enucleation des Steissbeines, ein anderes Mal mit dieser und Durchschneidung der Ligamente auskommen wird, dass das Höhergreifen des Tumors die laterale oder quere Resection des Kreuzbeines bis zu verschiedener Höhe nothwendig macht. Die Möglichkeit, schon in der Voroperation so dosirend und individualisirend zu Werke zu gehen, ist ein nicht unwesentlicher Vortheil des zu besprechenden Verfahrens.

Kraske selbst führt die von ihm eingeführte Voroperation folgendermassen aus:

*) Eine ganz eigenthümliche Indication war im Falle Nr. 11 gegeben; bei diesem wurde mittelst der sacralen Methode ein Carcinom der Flexur, welches zur Invagination in die Ampulle des Rectum geführt hatte, entfernt, indem das invaginirte Darmstück abgebunden wurde.

Er lagert seine Patienten auf die rechte Seite und vollführt in dieser Stellung die Voroperation, indem er einen Schnitt von der Mitte des Kreuzbeines bis zum After führt (vide Fig. 1 punkt. Linie) die Weichtheile nach links bis zum Kreuzbeinrande ablöst, das Steissbein exstirpirt, die Ligamenta spinoso- und tuberoso-sacra auf der linken Seite durchtrennt und eventuell, wenn der Raum dann noch nicht genügt, eine partielle Resection des linken Kreuzbeinflügels hinzufügt.

Für diese empfiehlt Prof. Kraske aus anatomischen Gründen vom linken Rande des Kreuzbeines in der Höhe des Foramen sacrale post. III. in nach links concavem Bogen bis zum unteren Kreuzbeinhorn, und für den Fall als auch die Resection in dieser Ausdehnung nicht genügend Raum schaffen sollte, die vollständig quere Abtrennung in gleicher Höhe. (In der Zeichnung Fig. 2. die zwei äussersten Linien.) Vollständig ihm gleich führten diese Operation Weinlechner, Rinne und Schönborn aus.

Anatomische Erwägungen und Erfahrungen am Lebenden bei wegen anderer Ursachen ausgeführten Enucleationen des Steissbeins (Kocher u. A.) und partiellen Resectionen des Kreuzbeines (Volkmann bei Sarcom) ermuthigten Kraske, auf diesem Wege dem erkrankten Mastdarme beizukommen.

Ich wich in unbedeutenden Punkten von diesen gegebenen Vorschriften ab, und habe mich bei den Cadaverübungen und den am Lebenden ausgeführten Operationen so an die zu schildernde Art des Operirens gewöhnt, dass es mir schwer fallen würde, von ihr zu lassen und wieder die ursprünglich von Kraske gegebenen Regeln zu befolgen.

Ich lagerte die Patienten auf die linke Seite, die Beine wurden im Hüftgelenk und Kniegelenk gebeugt, zum Rumpf angezogen gehalten, dabei ist die Brust und das Becken ein wenig nach vorne gegen die Tischplatte geneigt. Der Operateur steht hiebei natürlich an der Rückenseite des Kranken.

Diese Lagerung des Patienten empfahl sich mir deshalb, weil ich die ganze Operation in dieser Lage vollende, während Kraske später seine Patienten in die Steinschnittlage mit besonders erhöhtem Becken brachte und in dieser Stellung die Exstirpation des Tumors vornahm.

Die ebenfalls sehr bequeme Bauchlage des Patienten empfiehlt sich wegen der hiedurch für die bei Rectaloperationen meist an und für sich schon unruhigen Narkose erwachsenden Schwierigkeiten nicht. In dem einen unserer Fälle (Nr. 5), bei welchem der Pat. auf den Bauch gelagert wurde, trat schwere Asphyxie ein.

Bei der linken Seitenlage aber sinkt der Tumor durch sein eigenes Gewicht nach links, also gegen jene Region, die durch die Resection des Kreuzbeinflügels frei gemacht wurde, andererseits ist durch die Beibehaltung der Seitenlage auch für die Exstirpation meiner Meinung nach dadurch etwas gewonnen, dass nicht wie bei der Steinschnittlage mit erhöhtem Steiss die Eingeweide zwerchfellwärts sinken und so der Tumor durch den mangelnden Druck von oben höher zu stehen kommt.

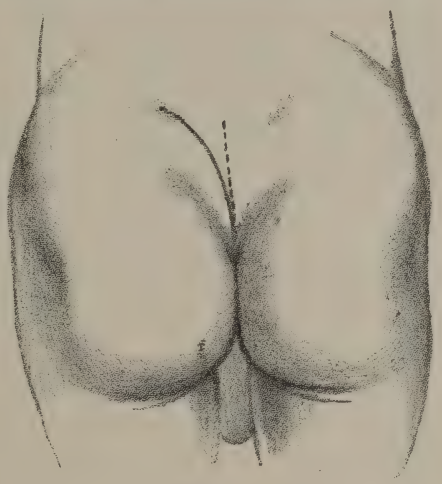

Fig. 1.

Auch in der Schnittführung wich ich einigermassen von den Kraske'schen Vorschriften ab, indem ich durch die Haut bis auf den Knochen einen nach rechts hin convexen Bogenschnitt führte. Derselbe begann in meinen Fällen entsprechend der Mitte der linken Symphysis sacro-iliaca und zog in nach rechts convexem Bogen über die Mittellinie bis zum rechten lateralen Rande des Steissbeines, knapp unter diesem endigend (Fig. 1).

In den Fällen, bei denen auch die Analportion mitzuexstirpiren war, zog dieser Schnitt von hier aus weiter in der Medianlinie gegen den Anus und theilte sich, diesen elliptisch umschneidend, in zwei Schenkel, welche sich vor dem Anus wieder trafen.

Durch den Bogenschnitt glaubte ich die knöcherne Unterlage ausgiebiger frei legen zu können, und das Abpräpariren der Weichtheile nach links zu erleichtern, andererseits erlaubt mir diese Schnittführung, wie ich noch weiter unten zu erörtern Gelegenheit haben werde, eine zweckmässigere Anlage des künstlichen Afters als der Medianschnitt.

Mit dem Bogenschnitt kann jedenfalls der von Bardenheuer empfohlene Querschnitt nach links vermieden werden, und es ist nach diesem die Form der äussern Wunde eine weniger complicirte.

Nach dem Hautschnitte folgt die Abpräparirung der Weichtheile, so dass die linke Hälfte des Kreuzbeines, das ganze Steissbein und der mediale Theil der linken Ligamente frei in der Wunde zu Tage liegt.

Dieses Abpräpariren geschieht am besten so, dass breite Wundhaken in dem durch den Hautschnitt entstandenen linken Antheil der Wunde bis gegen den Knochen eingesetzt werden. Kräftiger Zug an diesen spannt die Verbindungen der sich zum Theil hier an der knöchernen Unterlage inserirenden Muskulatur, leichte Messerzüge trennen die Insertion, so dass rasch die knöcherne und bändrige Unterlage dieser Region frei in der Wunde zu Tage liegt. Die Blutung ist unbedeutend und leicht zu stillen.

Das Steissbein wird umschnitten und an den Seiten frei gemacht, hierauf enucleirt, was leicht gelingt, wenn man von rückwärts her die Symphysis sacrococcygea eröffnet, das Steissbein in seinem unteren Antheile nach vorn drückt, wodurch ein Umstülpen des Steissbeines nach unten leicht ermöglicht wird. Einige Messerzüge durchtrennen den Rest der Verbindungen dieses Knochens.

Schon die Enucleation des Steissbeines gewährt auffallend freien Einblick in die Verhältnisse. Mit den Fingern tastend kann man sich über die Grösse und Ausdehnung des Tumors orientiren und bestimmen, ob man in dem vorliegenden Fall, mit der Enucleation des Steissbeines allein oder mit dieser und der Durchschneidung der Ligamente auskommen wird, oder ob und wie viel man noch vom Kreuzbeine reseciren muss, um ein genügend grosses Operationsfeld zu gewinnen.

Kommt man, was wohl meistens der Fall sein dürfte, mit der blossen Enucleation des Steissbeines nicht aus, so wird die Gegend der Kreuzbeinaushöhlung und die Gegend der beiden linken Ligamente durch stumpfes Losschälen des hier sehr lockeren (wenn nicht krebsig infiltrirten) Gewebes nach vorne (id est innen) zu freigemacht, hierauf mit der Scheere die Ligamente knapp an ihrem Ansatze an das Kreuzbein durchtrennt und hierauf eventuell der linksseitige Antheil des Kreuzbeines resecirt.

Die Resection des Kreuzbeines kann sein entweder eine laterale, oder eine quere; beide können in verschiedener Höhe ausgeführt werden.

Die laterale Resection wird nach der Vorschrift Kraske's in der Höhe des dritten hinteren Kreuzbeinloches ausgeführt, von hier aus wird in nach links concavem Bogen das Kreuzbein durchmeisselt und das nach unten und links von dieser Knochendurchtrennung gelegene Stück bleibend entfernt.

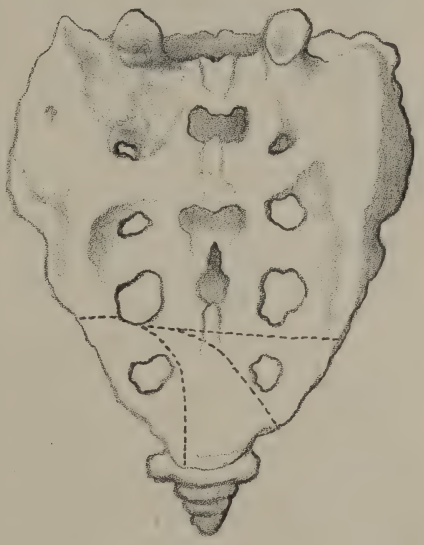

Fig. 2.

In demselben Niveau kann dann auch die quere Resection ausgeführt werden.

In den meisten unserer Fälle vollführten wir die Resection des Kreuzbeines in der Mitte zwischen der rein lateralen und der queren Resection (in Fig. 2 die mittlere Linie), wir erreichten hiedurch bedeutend mehr Platz als bei der rein lateralen, ohne wie bei der queren auch rechterseits die Nerven des vierten Loches durchschneiden und beiderseits die Ligamente abtrennen zu müssen.

Da ich in meinem letzten Falle eine Splitterung des Kreuzbeines beim Durchmeisseln bekommen hatte, werde ich

in Zukunft bei der Abtrennung mich der Stichsäge bedienen. Wie man aber, wie Bardenheuer vorschlägt, mit einer Knochenscheere das Kreuzbein quer, selbst bis über das dritte Loch hinauf, zu durchschneiden im Stande ist, ist mir unbegreiflich, da es sich doch bei Carcinom um ältere Individuen handelt, wo der Knochen ziemlich fest zu sein pflegt.

Unmittelbar nach Durchtrennung des Kreuzbeines blutet es gewöhnlich stark und zwar aus Gefässen, die aus dem porösen Knochen selbst kommen, oder aber der Innenseite desselben so innig anliegen, dass sie nicht zu fassen sind. Eine Compression mit Schwämmen oder Compressen bringt diese Blutung bald zum Stehen.

Mit der Durchmeisselung des Kreuzbeines und Entfernung des abgemeisselten Stückes, was leicht mit einer Knochenzange gelingt, ist die Kraske'sche Voroperation vollendet.

Wohl selten macht eine Operation, wenn man sie am Cadaver einübend nachmacht, oder am Lebenden ausführt, einen so überzeugend günstigen Eindruck, wie dieser Theil der Kraske'schen Methode.

Durch eine einfache Voroperation werden alle die Mängel beseitigt, welche den bisherigen Exstirpationsmethoden anhafteten; der Operateur arbeitet nicht mehr in einer bloss dem Tastsinne zugänglichen Tiefe, das ganze Operationsfeld ist dem Gesichtssinne zugänglich geworden. Man fasst Sympathie für die Entfernung von Rectumcarcinomen, während diese Operation früher mit ihren vielen und tiefen Schattenseiten dem Chirurgen, der von anderen Regionen her zu sehen gewöhnt ist, wo er schneidend arbeitet, als unsympathisch erscheinen musste.

Es ist nun zu prüfen, ob thatsächlich dieser Voroperation die Bezeichnung »ungefährlich« gebührt, oder ob aus ihr dem Patienten Schäden erwachsen können, und wenn, in welchem Verhältnisse diese zu den gewonnenen Vortheilen stehen.

Die anatomischen und physiologischen Verhältnisse dieser Theile klären hierüber auf.

Ich wiederhole hier die einschlägigen anatomischen Details, da diese Region in den den Chirurgen zugänglichen Handbüchern wegen ihrer bisher geringen Bedeutung nur sehr stiefmütterlich abgehandelt wird.

Die Region, in welcher sich die von Kraske eingeführte Voroperation abspielt, ist die Regio sacro-coccygea. Eine derbe, dann und wann behaarte, wenig blutreiche Haut deckt diese Gegend. Nach Entfernung derselben kommt man beiderseits von der Mittellinie und der Crista sacralis media auf den durch eine derbe Aponeurose gedeckten Musculus erector trunci, welcher in seinem unteren Antheile die drei letzten hinteren Kreuzbeinlöcher deckt.

Die untere Insertion dieses Muskels fällt linkerseits der Operation zum Opfer, oder wird wenigstens vom Knochen abgetrennt.

Ein gleiches Schicksal erfährt der grosse Gesässmuskel in dem Bezirke jener Fasern, welche am lateralen, unteren Rande des Kreuzbeines, den zwei ersten Steisswirbeln und dem medialen Antheile der beiden Ligamente ihren Ursprung finden.

Die Verletzung der Muskulatur durch die besprochene Voroperation fällt keineswegs irgend wie ins Gewicht; alle betroffenen Muskeln haben auf so breite Flächen ausgedehnte Insertionen, dass die Abtrennung auf so kleine Strecken hin als bedeutungslos angesehen werden kann.

Von der Muskulatur entblösst kommt die knöchern-bändrige Grundlage der ganzen Gegend zur Ansicht:

Das aus fünf Wirbeln bestehende Kreuzbein und das Steissbein mit der flächenhaften gemeinschaftlichen Insertion des Ligamentum spinoso- u. tuberoso-sacrum an der lateralen Seite dieser Knochen liegt in der Wunde bloss. Das Kreuzbein gewinnt vor allem Bedeutung durch die nervösen Elemente, die ihm eingelagert sind.

Der Länge nach durchzogen vom Canalis sacralis, dient es den Ausläufern des Rückenmarkes mit seinen Hüllen zum schützenden Lager, wobei sich der Duralsack durch die ganze Länge des Kreuzbeincanals hindurchzieht und mit dem fibrösen Verschlusse des Hiatus sacralis verschmilzt. Das Rückenmark selbst endet bekanntlich schon am ersten oder zweiten Lendenwirbel und nur ein dünner Ausläufer (Filum terminale) lässt sich bis zum Hiatus sacralis verfolgen, wobei er nach unten rein bindegewebiger Natur wird.

Eröffnung des Hiatus sacralis ist, wie die bisher zur Section gekommenen Fälle zeigten, immer vollständig ohne Reaction geblieben; ja es haben sich, wie bei den an Sepsis verstorbenen Fällen, niemals die Entzündungen längs des Duralsackes nach aufwärts im Wirbelcanale fortgesetzt.

In dem im Sacralcanale gelagerten Antheile des Duralsackes sind ferner untergebracht die mit zur Cauda equina gehörigen Nervi sacrales und coccygei, welche entweder durch den ganzen oder einen Theil des Canals bis zu ihren Austrittslöchern zu verfolgen sind.

Die das Os sacrum beiderseits von vorne nach hinten durchbohrenden Foramina sacralia, deren man, zwischen je zwei Kreuzwirbeln gelegen, vier zählt, dienen den genannten Nerven als Austrittspunkte.

Die hinteren Aeste der unteren Kreuznerven und des Steissnerven sind von keiner physiologischen Wichtigkeit. Ihr motorischer Antheil für die lange Rückenmuskulatur ist so minimal, dass die Durchschneidung gleichgiltig erscheint; ebenso gleichgiltig ist es, dass hier die sensiblen für die Haut der Kreuz- und Steissgegend bestimmten Aeste durchschnitten werden.

Viel wichtiger in ihrer Bedeutung für die gedachte Operation sind die vorderen Aeste der Kreuznerven und des Steissnerven. Vielfach miteinander durch die Ansae sacrales communicirend, bilden sie den Plexus sacrococcygeus.

Die physiologische Wichtigkeit der Aeste dieses Plexus setzt der Resection des Kreuzbeines nach oben zu Grenzen. Ausfallserscheinungen werden sich vor allem bei der queren Resection ergeben, während bei einseitiger Resection durch die erhaltenen Aeste der anderen (rechten) Seite viel leichter und eher durch collaterale Innervation die Function der betroffenen Organe erhalten bleiben wird.

Die beiden obersten für den Plexus ischiadicus bestimmten Kreuznerven (Fig. 3 a und b) kommen ausser dem Operationsfelde liegend hier nicht in Betracht, wir haben uns nur mit den drei untersten zu beschäftigen.

Vom dritten Kreuzbeinnerven an sind die Aeste in ihren motorischen Antheilen für die Muskulatur des Mastdarmes und

der Blase bestimmt, und wie zu erwarten, sind Störungen in den muskulösen Antheilen dieser Organe bei Durchtrennung der genannten Aeste beobachtet worden; dieselben waren aber immer vorübergehender, den Patienten keineswegs gefährdender Natur, so dass auch die Verletzung der vordern Kreuzbeinnerven unterhalb des dritten, als den Ausgang der Operation nicht schädigend bezeichnet werden muss.

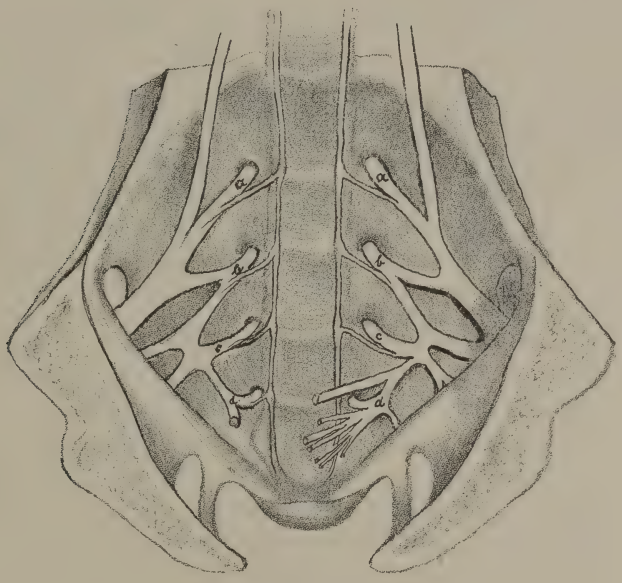

Fig. 3.

Nach diesen anatomischen Erörterungen ist wohl der Schluss berechtigt, dass durch die Voroperation bei der sacralen Methode den Patienten kein bleibender Nachtheil erwächst.

Hiemit stimmt auch die klinische Beobachtung vollkommen überein. Ich sah bei keinem unserer Kranken bleibende, auf den Act der Voroperation zu beziehende Beschwerden längere Zeit bestehen. Ja, jene Kranken, welche ich längere Zeit nach der Operation zu beobachten Gelegenheit hatte, bewegten sich vollkommen frei, das Sitzen machte ihnen keinerlei Beschwerden, die Function der Urinentleerung war bei allen eine normale. Auch in den Fällen von Schede, bei welchen selbst das dritte

Sacralloch mitresecirt wurde, schwand die anfangs bestehende Schwäche der Blasenmuskulatur ohne weitere Therapie. Die Ausführung der Operation am Lebenden bietet keine Schwierigkeiten, bei einiger Uebung kann sie schnell und ohne grossen Blutverlust für den Patienten vollendet werden.

Schon dieser Theil der Kraske'schen Methode wird von Bardenheuer beanständet und zu einem nach seiner Meinung weniger eingreifenden umgestaltet. Auf Seite 13 seiner Arbeit findet sich folgende Stelle: Wegen in zwei Fällen beobachteter, auf die Voroperation nach Kraske bezogener starker Blutung, »welche die Patienten sehr schwächte und einen bedeutenden Operationsshok zur Folge hatte, in einem (wahrscheinlich dritten Falle?) trat Collaps und Tod ein,« empfiehlt B. statt wie Kraske den linken Rand des Os sacrum abzumeisseln, lieber das Os sacrum selbst bis in die Nähe des dritten Kreuzbeinloches »mit einer starken Knochenscheere« quer zu durchtrennen.

Man könnte an einen Schreibfehler glauben und meinen, es handle sich vielleicht um das Steissbein, denn dann wäre verständlich, dass B. den Eingriff für weniger schwer wie jenen hält und auch mit einer Knochenscheere bei der Durchschneidung auskommt, aber die Angabe des Kreuzbeinloches macht diese Annahme unmöglich. Ich werde noch zu wiederholtenmalen auf gewisse Eigenthümlichkeiten der Bardenheuer'schen Arbeit zurückkommen und zwar blos desshalb, weil sie unter der Devise der Volkmann'schen Sammlung erschienen ist, und so leicht grössere Bedeutung gewinnen könnte, als ihr wegen der zahlreichen, übrigens schon von viel massgebenderer Seite getadelten Unrichtigkeiten zukommt.

Auf die im Obigen geschilderte, vorbereitende Operation folgt als zweiter Operationsact die Exstirpation des erkrankten Darmstückes. Bei diesem Theile der Operation kommen folgende Eventualitäten als den Eingriff sehr wesentlich beeinflussend in Betracht und müssen gesondert besprochen werden:

a) Die Analportion ist mit erkrankt und muss daher mit entfernt werden,

b) bei gesunder und erhaltungsfähiger Analportion sitzt das Carcinom im Mittelstück des Rectums, erreicht aber noch nicht jenen Theil des Mastdarms, der vom Peritoneum gedeckt ist und endlich

c) das Carcinom erstreckt sich soweit nach aufwärts, dass es nur mit Eröffnung des Peritonealcavums exstirpirt werden kann, hiebei kann α) die Analportion entweder krank und mit zu entfernen oder aber β) wie bei der sub b) angeführten Eventualität gesund und erhaltbar sein.

Genau präcisirende Chirurgen haben für die durch diese Eventualitäten bedingten Operationen verschiedene Namen eingeführt. Die Ausdrücke und Bezeichnungen Amputatio, Resectio und Exstirpatio recti sind aus der Analogie von anderen Regionen her ja leicht verständlich. Auf unser Schema diese Ausdrücke angewendet, ist die Amputatio recti indicirt bei der sub a) angeführten, die Resection bei der sub b) und c β), und endlich die Exstirpation bei der sub c α) erwähnten Ausdehnung der Erkrankung.

Das Operationsfeld wechselt bei den verschiedenen Arten.

Prof. Kraske empfiehlt bei diesem zweiten Act der Operation namentlich dann, wenn die Analportion mit zu entfernen ist, den Patienten in die Steinschnittlage mit stark elevirtem Steiss zu bringen und von unten her wie bei der alten Methode die Auslösung des Tumors vorzunehmen.

Ich liess bei allen Operationen die Patienten die linke Seitenlage wie bei der Voroperation beibehalten und fand an dieser Stellung sehr bequem, dass je nach Bedarf ein Gehilfe durch Druck auf die Unterbauchgegend den Tumor sehr wesentlich herabdrängen und so das Operationsfeld bis nahe in das Niveau der hinteren Wunde bringen kann, auch vermied ich vollständig bei dieser Lage das durch Eleviren des Steisses nothwendig bedingte Hinaufrücken des erkrankten Darmes und glaubte in dieser Lage eher als in der von Kraske vorgeschlagenen ein Eindringen von etwa vorhandenen Infectionskeimen bei eventuell eröffnetem Peritoneum verhüten zu können.

Bei der Ausdehnung des Neoplasmas auf die Analportion muss zunächst der After umschnitten werden, indem man, wie schon gesagt, vom unteren Ende des oben beschriebenen Sacralschnittes aus den Schnitt ovalär um den Anus herumführt. Hierauf wird man am besten von unten her den Mastdarm in seinen der Analportion eigenthümlichen Verbindungen, beim Manne Prostata und Blase, beim Weibe Vagina, ganz analog den frühern Methoden lospräpariren.

Sind die Verwachsungen nicht sehr innig, so gelingt dieser Operationstheil sehr rasch, das lockere Zellgewebe wird mit Pincetten stumpf zerfasert, die in ihm verlaufenden Gefässe noch vor ihrer Durschneidung doppelt ligirt und unterbunden.

Mit Recht gefürchtet jedoch ist diese Art der Localisation des Tumors, weil nur zu häufig die Verwachsungen des an die Blase angelagerten Rectums sehr innige sind, so dass es, wie der Fall von Prof. Weinlechner lehrt, nur zu leicht zur Verletzung der Blase und der Samenbläschen kommen kann.

Ist die Isolirung des Tumors bis über seine Grenzen gelungen, was man ganz gut von der Wunde, nicht wie Bardenheuer angibt, vom Lumen des Mastdarms aus bestimmen kann und aus Gründen der Reinlichkeit auch soll, so verfahre ich so, dass das ausgelöste Rectumstück auf Sublimatgaze gelagert, oberhalb des Tumors mit einer elastischen Ligatur abgebunden und bei Compression des centralen Antheiles durch die Finger des Gehilfen, quer durchtrennt wird. In das Lumen des centralen Abschnittes wird sofort ein vorräthig gehaltener Jodoformgazetampon eingeschoben.

Mit der Abbindung des zu exstirpirenden Darmabschnittes und der Lagerung des ganzen Darmes auf Sublimatgaze vermied ich in allen Fällen jede Verunreinigung der Wunde mit Koth.

Der im Gesunden durchtrennte Darm wird nach Stillung der Blutung aus der Darmwand in den sacralen Antheil der Wunde eingenäht und die Wunde, wie weiter unten zu beschreiben, versorgt.

Die zweite Art der Localisation der Erkrankung, Sitz des Carcinoms im Mittelstück bei gesunder Analportion, erfordert folgenden Operationsmodus. Unmittelbar nach der vorbereitenden Operation arbeitet man sich stumpf präparirend durch das Fett bis gegen die Mitte des Neoplasmas und von hier aus wieder stumpf vorgehend, die Gefässe überall vor der Durchschneidung ligirend, nach dessen oberer und unterer Grenze. Hat man die hintere und die beiden Seitenflächen isolirt, so schreitet man an die Isolirung der Vorderfläche, wobei der Darm in seiner Continuität immer noch intact bleibt. Wieder von der Wunde

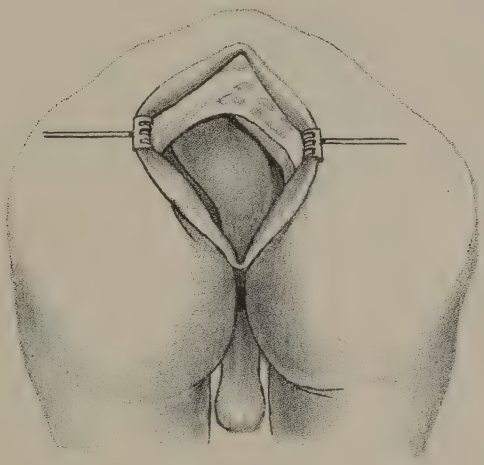

Fig. 4.

aus wird genau die Ausdehnung des Tumors controlirt, und an der unteren Grenze des zu Exstirpirenden der Darm mit einem Drainrohr abgebunden, hierauf mit einem in einer langen Kornzange eingestellten Jodoformgazestreifen die Analportion gründlichst gereinigt und locker tamponirt; jetzt erst durchschneide ich den Darm unter der Ligatur. (Fig. 4 und 5.)

Durch die Ligatur ist eine Beschmutzung der Wunde mit Koth und Krebsjauche absolut ausgeschlossen und auch aus dem peripheren Antheile des Darmes erwächst der Wunde wegen des Jodoformgazestreifens keine Gefahr, auch wirkt dieser durch Compression von innen, wie namentlich Prof. Rinne hervorhebt, blutstillend.

Nun wird nach Bedarf der Darm aus seinem Bette freipräparirt, oberhalb des Neoplasmas abermals mit einer elastischen Ligatur abgeschnürt, so viel als möglich aus der Wunde vorgezogen, auf Sublimatcompressen gelagert und bei centraler Compression durch die Hand eines Gehilfen, quer durchschnitten, wobei das centrale Darmlumen allsogleich wieder mit Jodoformgaze tamponirt wird. Hierauf folgt die Versorgung des Darmes durch primäre circuläre Naht oder Anlegung eines provisorischen, widernatürlichen Afters (vide unten).

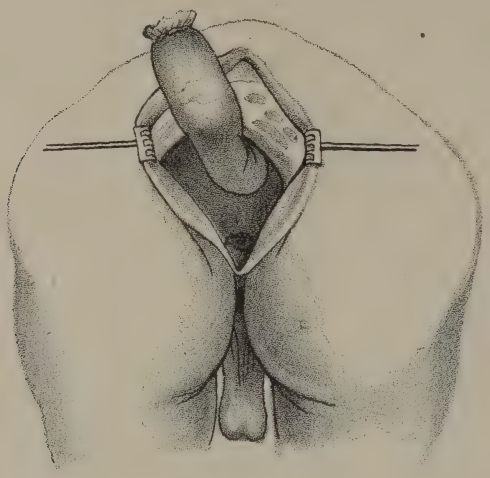

Fig. 5.

Von der geschilderten Art des Präparirens weicht sehr wesentlich Herr Bardenheuer ab und legt auf seine Weise vorzugehen grossen Werth. Zuerst drängt er sich mit dem in das Rectum eingeführten Zeigefinger den vom Tumor ergriffenen Abschnitt vor, durchschneidet mit dem Messer das Zellgewebe in der Medianebene bis an den Mastdarm, »alsdann setzt man in den enstandenen, bis zur hinteren Wand des Rectums vordringenden Canal beide Zeigefinger (also auch den, der so eben das zerfallende Carcinom vorgewölbt hat) ein und reisst alles Gewebe, speciell auch den Levator ani in der Medianebene nach hinten (soll wohl heissen nach oben) zur sacralen Resectionsfläche, nach vorne (soll wohl heissen nach unten) bis in die

Nähe des Anus durch.« Stolz auf seine Methode kann Bardenheuer dann auf Seite 16 sagen: »Unterbindungen, die v. Esmarch noch empfiehlt, werden kaum ausgeführt.« Die Dauer der »Ausschälung des Rectums bis zum Tumor, eventuell auch diejenige des unteren Abschnittes des Rectums, respective des Tumors beansprucht nur eine Viertelstunde«.

So schnell vermochte ich nicht einmal bei meinen Cadaverübungen vorzugehen, und am Lebenden legten wir immerhin gegen vierzig Ligaturen an und die Operation dauerte 1 bis $1^1/_2$ Stunden. Unsere armen Patienten! Schade, dass noch nicht jene Einrichtungen getroffen sind, deren Herr Bardenheuer auf Seite 24 als Schluss seiner Arbeit gedenkt, »dass bei den jährlichen Chirurgencongressen Gelegenheit geschaffen würde, besonders schwierige Operationen am Lebenden vorzunehmen und so die Technik den versammelten Collegen zu demonstriren«. Nur müssten diese Einrichtungen doch wohl auch hie und da mit Congressprosecturen und Congressfriedhöfen dotirt sein.

Bei der dritten Eventualität, bei welcher das Carcinom nur zu entfernen ist, bei gleichzeitiger Eröffnung des Cavum peritonei, richtet sich die eigentliche Exstirpation des Tumors nach den für die anderen Fälle gegebenen Regeln. Complicirt ist das Verfahren hiebei eben nur durch die Eröffnung der Bauchhöhle. Diese erscheint indicirt entweder, wie schon oben erörtert, durch Erkrankung jenes Antheils des Rectums, der vom Peritoneum gedeckt ist, oder aber bloss aus dem Grunde, um das centrale Ende mobil zu machen und ein Herunterziehen, sei es behufs Anlegung einer Darmnaht oder eines widernatürlichen Afters, zu ermöglichen.

Die Verletzung des Peritoneums macht den Eingriff für den Patienten nicht wesentlich gefährlicher und schafft den grossen Vortheil, dass man beliebig weit den Darm herabziehen kann, so dass man thatsächlich das ganze Rectum bis gegen die Flexur hin zu entfernen im Stande ist.

In den Fällen, in welchen ich genöthigt war, das Peritoneum zu eröffnen, erschien es mir rationell, dasselbe knapp am Darme mit der Scheere einzuschneiden, den Darm soweit als möglich vorzuziehen und nun zu beiden Seiten desselben

durch feine, versenkte Catgutnähte das parietale Blatt des Bauchfells an das viscerale lose zu fixiren und hierauf den namentlich vorne zurückbleibenden Spalt im Peritoneum zu drainiren.

Rinne verwirft die Drainage des Peritoneums auf Grund eines Sectionsbefundes, der ihm zeigte, dass der herabgezogene Darm schon ohne Naht vollständig das Loch im Peritoneum zu stopfen im Stande ist.

Die weitere Versorgung des Darmes geschieht nach den unten zu gebenden Regeln.

Wieder wesentlich modificirend geht Bardenheuer zu Werke, um der Verletzung des Peritoneums vorzubeugen, was nach seiner Aussage kinderleicht sein soll. Ja auf Seite 20 seiner Arbeit will er allerdings von einem eigenen Schnitte aus, den er kurz Symphyso-inguino-iliacal-Explorativschnitt nennt, »die Flexur fast ganz extraperitoneal entfernen.« Hierauf räth Herr Bardenheuer, den centralen Theil (also bei ganz entfernter Flexur das Colon descendens, das bekanntlich nach rückwärts zu einigermassen fixirt ist) in die untere Wundhöhle hinein vorzuziehen und vernäht ihn mit dem peripheren Rectalantheil.

Ich würde nicht empfehlen, mit dem Abpräpariren und Schonen des Peritoneums zu weit zu gehen, da der peritoneal geschundene Darm nur zu leicht schwere Ernährungsstörungen erleiden könnte.

In vielen Fällen scheint das Peritoneum durch das Neoplasma selbst vom Darme abgehoben zu werden, so dass im weiteren Wachsthume des Neugebildes jener Rectalabschnitt, der kein Peritoneum führt, grösser als normal erscheint.

Nach erfolgter Exstirpation des Tumors ist als Schlussact der centrale Antheil des Darmes zu versorgen und sind solche Verhältnisse darzustellen, die ein Zurückweichen des Darmes entweder nach oben gegen die Bauchhöhle (bei eröffnetem Peritoneum) oder aber gegen die Wundhöhle verhindern, und eine möglichst zweckmässige Art der Defaecation ergeben.

In dieser Beziehung ermöglicht das Kraske'sche Verfahren, wie schon oben angedeutet, folgende Eventualitäten:

1. Konnte bei Exstirpation des Tumors die Analportion mit dem Sphincter erhalten bleiben, so ist Darmnaht zu machen,

und zwar entweder α) vollständige primäre, oder aber β) bloss an der vorderen Wand, der Defect an der hinteren Wand wird in einer zweiten Sitzung geschlossen. Der Kürze wegen werde ich im Folgenden für diese Art den Ausdruck zweizeitige Darmnaht gebrauchen;

2. bei nothwendig gewordener Exstirpation der Portio analis wird ein Anus praeternaturalis angelegt.

Die primäre vollständige Darmnaht repräsentirt das Ideal des bei Rectumcarcinom-Exstirpationen Erreichbaren. Nach geheilter Darmwunde geht die Defaecation in einer der Norm vollständig gleichkommenden Weise vor sich, die Continuität des Darmes ist hergestellt, die erhaltene Analportion mit ihrem intacten Sphincter erspart den Patienten die zahlreichen Beschwerden der Incontinenz.

Die Darmnaht an und für sich ist nach den bekannten Regeln der Darmnähte überhaupt auszuführen. Natürlich ist darauf zu achten, dass keinerlei Spannung besteht, dass durch Einstülpung der Ränder das Lumen in seiner Weite nicht allzu stark alterirt werde, und dass während der Naht kein Koth die Wundhöhle inficire.

Die Spannung vermeidet man am besten durch genügende Isolirung des centralen Rectumabschnittes, also eventuell durch Eröffnung des Peritonealcavums bloss zu dem Zwecke, um den Darm leichter herabziehen zu können.

Sehr empfehlenswerth erscheint mir, durch versenkte Catgutnähte den centralen Antheil des Darmes an diversen passenden Stellen der Wundhöhle nach erfolgter Darmnaht leicht zu fixiren. Hiebei dürfen diese Fixationsnähte nicht alle Schichten des Darmes durchdringen, um ein Aussickern von Koth längs der Stichcanäle in die Wunde zu vermeiden.

Zur Darmnaht selbst verwendeten wir dünne Seidenfäden und knüpften so viel als möglich gegen das Lumen des Darmes; nur die letzten Nähte werden nach aussen geknüpft. Die Naht beginnt am zweckmässigsten an der vorderen Peripherie gerade in der Mitte und geht von hier aus nach beiden Seiten allmälig bis gegen die Mitte der hinteren Peripherie.

Zu beiden Seiten der Darmnaht führte ich drainirende Jodoformgazestreifen ein.

Dort, wo der herabgezogene centrale Darm intra cavum peritonei lag, ist dieser mit Peritoneum überkleidete Antheil mit dem an seiner Aussenfläche wunden Darmabschnitt der Analportion zu vernähen; ich glaube nicht, dass dieser Umstand irgendwie die Heilungsfähigkeit der Naht zu alteriren im Stande sein wird.

Sehr leicht kann es, namentlich bei bestandener bedeutender Stuhlverhaltung oberhalb des Neoplasmas, zu sehr bedeutenden Differenzen in Bezug auf die Weite der beiden zu vernähenden Darmlumina kommen; durch Einstülpen des weiteren, oberen Darmabschnittes wird auch dieser Schwierigkeit zu begegnen sein.

Um ein Anstauen von Kothmassen oberhalb der Nahtstelle und des Sphincters zu verhindern, und um ein freies Abgehen von Winden zu ermöglichen, empfiehlt es sich, von der Analöffnung aus bis weit ober die Nahtstelle ein mit Jodoformgaze umwickeltes, dickes Drain einzuführen. Am besten und die Naht am wenigsten gefährdend verfährt man hiebei so, dass man das Drain, unmittelbar nachdem die Darmnaht an der vorderen und seitlichen Peripherie angelegt ist, unter Controle des Auges vom Anus her weit über die Nahtstelle vorschiebt und dann den Rest der Naht bei eingelegtem Drain und über diesem vollendet. Bei meinem Falle (vide Nr. 1) gingen durch das so eingelegte Drain schon am zweiten Tage reichlich Winde und etwas flüssiger Koth ab, ohne die Wundverhältnisse auch nur im Geringsten störend zu tangiren.

Nach erfolgter gründlicher Drainage wird die äussere Wunde mit Knopfnähten bis auf die Drainstellen vollständig vereinigt oder aber, es werden nach erfolgter Tamponade der zu beiden Seiten des Darmes zurückbleibenden Gruben Secundärnähte nach Kocher angelegt. Bei angelegter vollständiger Darmnaht sind die auf Drainage der Wunde abzielenden Vorsichtsmassregeln besonders exact durchzuführen.

Es ist ja immerhin möglich, dass nur eine kleine Partie der Naht reisst und hier flüssiger Koth durchsickert. Eine gründliche Drainage kann in diesen Fällen einer Infection des Wunde vorbeugen. Durch das Kraske'sche Verfahren ist es ermöglicht, unter der Controle des Auges die Drainröhren zu

situiren und hiedurch ist ein weiterer nicht zu unterschätzender Vortheil des Verfahrens gegeben.

Zur Nachbehandlung der mit vollständiger Darmnaht operirten Fälle ist nicht viel zu bemerken. Vor zu früh eintretendem Stuhle schützt man sich durch Verabreichung von Opiumtinctur, am 3. Tage gaben wir Ricinusöl. Der Verband wird nur gewechselt, wenn irgend eine der bekannten Indicationen dazu auffordert, oder wenn Beschmutzung mit Koth einen Verbandwechsel verlangt.

Die meisten Patienten ziehen die Seitenlage vor.

Leider ist die vollständige Darmnaht nicht ohne Gefahr für den Patienten. Die Uebersichtstabellen der nach der Vorschrift Kraske's mit primärer Naht operirten Fälle weist bei acht Fällen eine Mortalität von fünf Fällen auf. In allen diesen Fällen waren eigentlich die im Gefolge der Darmnaht sich ergebenden Gefahren die Ursache des letalen Ausganges.

Die Gefahren der Darmnaht bestehen darin, dass die ober der carcinomatösen Strictur angehäuften Kothmassen bei ihrem nach der Exstirpation des Neoplasmas ermöglichten Vorrücken, sich ober dem Sphincter stauen, die Naht sprengen, theils durch den Innendruck, theils aber, weil der centrale Antheil des Darmes sich über der Kothsäule vermöge seiner Peristaltik zurückzieht und hiebei, wie in einigen Fällen beobachtet, die Naht circulär einreisst.

Der bei den besprochenen Stricturen mit Krebsjauche gemengte, stark zersetzte Koth ergiesst sich nach Sprengung der Naht mit seinen gesteigert inficirenden Eigenschaften in die Wunde, diese erfüllend und inficirend. Von der Wunde aus kann sich die Infection auf das Peritoneum fortsetzen, oder aber es kann durch mechanische Zurückdrängung des Darmes durch die sich entleerenden Kothmassen, selbst Koth in das Cavum peritonei gelangen. Septische oder stercorale Peritonitis mit letalem Ausgange sind die unausbleiblichen Folgen.

Um dieser Gefahr vorzubeugen, muss bei geplanter primärer Naht die bei jeder Rectaloperation indicirte Vorbereitungscur nur um so energischer und länger gehandhabt werden. Gründlichste Entleerung des Darmes durch Abführmittel und Irrigationen ist daher, wenn überhaupt möglich, anzustreben.

Immerhin aber gibt es Fälle, wo die carcinomatöse Strictur dermassen hochgradig ist, dass von einer Entleerung des Darmes keine Rede sein kann. In diesen Fällen ist in Anbetracht des ausgezeichneten functionellen Resultates, welches eine gelungene primäre Rectalnaht abgibt, das Vorausschicken einer Kolotomie behufs gründlicher Entleerung und Reinigung des Darmes sicher gerechtfertigt. Nach Etablirung des Anus praeternaturalis am Colon würde in diesen Fällen in einer zweiten Sitzung die Exstirpation des Carcinoms und die Rectalnaht vorgenommen werden und endlich nach erfolgter Heilung der Exstirpationswunde und Verheilung der Nahtstelle in einer dritten Sitzung, nachdem abermals einige Tage vorher gründlich der Koth entleert worden ist, der Verschluss der Kolotomiewunde zu machen sein.

Prof. Schede berichtet über zwei auf ähnliche Weise operirte und geheilte Fälle, nur verfährt Sch. hiebei viel kürzer so, dass er in der I. Sitzung Kolotomie und Rectalexstirpation mit Naht vornimmt. Das periphere Darmlumen in der Kolotomiewunde wird, damit ja kein Koth eindringt, mit Jodoformgaze tamponirt. Nach Heilung der Rectalnaht und der sacralen Wunde folgt der Verschluss des Anus praeternaturalis.

In anderen Fällen wird es vielleicht gelingen, die carcinomatöse Strictur selbst durch Bougierung so weit zu beheben, dass der Darm vor der Operation genügend entleert werden kann. Diese Art der Behandlung aber erfordert Zeit und Aufschub der Operation.

Sind Gründe vorhanden, um von einer primären Naht abzusehen, (mangelhafte Entleerung vor der Operation, Beschmutzung der Wunde während dieser), so empfiehlt Kraske, den vollständigen Verschluss des Darmstückes auf einen zweiten Act zu verschieben und vorläufig bloss die Naht an der vorderen Peripherie des Darmes auszuführen. Die so zurückbleibende Oeffnung an der hinteren Seite des Darmes dient zum Kothabsetzen. Indication zu diesem Verfahren geben mithin jene Fälle ab, bei welchen die Analportion gesund und zu schonen, bei denen aber die carcinomatöse Strictur so hochgradig war, dass von der nothwendigen Darmentleerung vor der Operation nicht die Rede sein konnte.

Durch Retrahiren des oberen und peripheren nicht vernähten Darmabschnittes resultirt eine spaltförmige Oeffnung in der hinteren Wand des Rectums.

Dieser Oeffnung entsprechend wird auch die äussere Wunde nicht vernäht, so dass man diese vom oberen und unteren Wundwinkel aus nur bis zum Niveau der Darmwunde vernäht, hier aber offen lässt und locker mit Jodoformgaze tamponirt. Empfehlenswerth erscheint es in diesen Fällen, den Darm in der Umrandung der Lücke durch lockere Nähte an die Haut zu fixiren, wodurch am besten und sichersten ein Zurückziehen des Darmes vermieden wird.

Während der Nachbehandlung ist dann bloss darauf zu achten, dass die unbenützte Passage durch die Analportion des Rectums nicht zu enge werde und sich nicht ein zu bedeutender Prolapsus recti durch den provisorischen Anus praeternaturalis sacralis ausbilde. Ersteres erreicht man durch regelmässiges Bougieren, letzteres durch zweckmässigen Verband, bei welchem man die hintere Lücke durch einen passenden Gazetampon schliesst.

Nach vollständiger Verheilung der Wunde und des vorderen Antheiles der Naht wird durch Plastik der Defect im Darme geschlossen und durch diese wieder normale Verhältnisse in Bezug auf Defaecation hergestellt.

Da meine Erfahrungen in Bezug auf den plastischen Verschluss dieses provisorischen Anus praeternaturalis noch sehr gering sind, citire ich die hieher gehörigen Angaben Professor Kraske's aus dessen zweiter Publication:

»Um den Verschluss des Anus praeternaturalis herbeizuführen, ist eine grössere plastische Operation erforderlich. Man nimmt dazu am besten zwei Lappen, aus jeder Hinterbacke einen. Den ersten näht man mit der Epidermisseite nach innen in die aufgefrischte Oeffnung des künstlichen Afters ein, mit dem anderen deckt man einfach die wunde, nach aussen gekehrte Fläche des ersten.«

Endlich eine weitere Art, um den Gefahren der primären Darmnaht vorzubeugen, ist folgende, ebenfalls von Kraske mit ganz zufriedenstellendem Erfolge angewandte. Er spaltet gleich zu Anfang die ganze Portio analis nach rückwärts und lässt

diesen Antheil offen. Der offen gelassene Spalt erlaubt dem Kothe freien Austritt und heilt vom Winkel her entweder spontan per granulationem oder kann durch eine einfache Anfrischung und Naht später zur Verheilung gebracht werden.

Die Versorgung des Darmes und der Wunde bei der dritten Eventualität (Erkrankung der Analportion) und bei ausgeführter Amputatio oder Resectio recti gestaltet sich so,

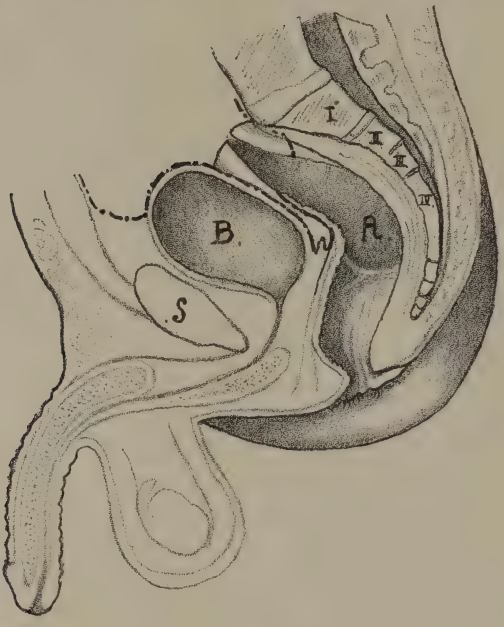

Fig. 6.

dass man den oberen Theil der Wunde nach entsprechender Drainage verschliesst, dann das Lumen des Darmes in der Höhe des durchmeisselten Kreuzbeines, also nicht genau in der Mitte, sondern mehr an der linken Seite in die Wunde durch Umsäumungsnähte einnäht und als letzten Act den unteren Antheil der Wunde vom Darme bis zum Bette der Analportion versorgt.

Ich verfahre bei der Drainage so, dass ich im Grunde der Wunde ein dickes, vielfach gelochtes Drain gegen das Perineum, ein zweites sagittal gestelltes längs des Darmes von rückwärts nach vorne führe. (Vide Fig. 6 und 7.)

Hierauf werden durch versenkte Nähte die breiten Wundflächen, oder richtiger das Zellgewebe des ehemaligen Cavum-ischiorectale einander genähert und darüber die Hautwunde vollständig geschlossen.

Die Nachbehandlung bietet keine hervorhebenswerthen Eigenthümlichkeiten. Ein nachträgliches Auseinanderweichen des Wundrandes hat nicht viel zu bedeuten, da die die Wund-

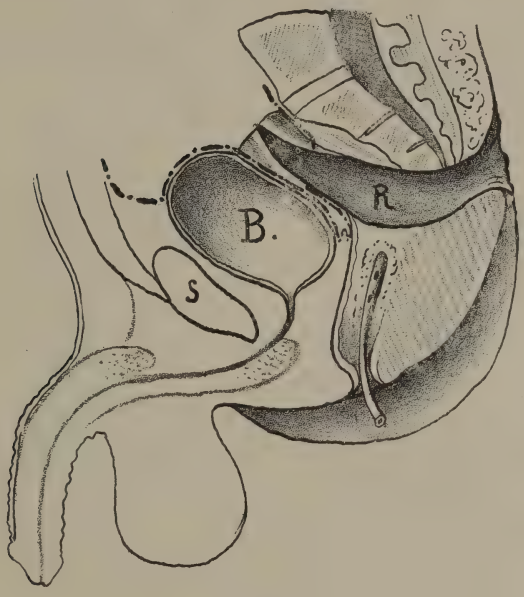

Fig. 7.

höhle mittlerweile auskleidenden Granulationen einer Infection durch Koth vorbeugen.

Schon am achten Tage lasse ich warme, ziemlich prolongirte Sitzbäder nehmen und habe die Erfahrung gemacht, dass hiedurch die Verheilung sehr wesentlich beschleunigt wird.

Der aus dieser Art der Darm- und Wundversorgung resultirende Anus praeternaturalis sacralis hat wesentliche Vortheile gegenüber dem an anderen Stellen angelegten. Durch die Anlagerung an das Kreuzbein hat er eine knöcherne Stütze, die eine narbige Verengerung von der einen Seite her vollkommen unmöglich macht, ferner kann er viel besser als der

künstliche After an anderen Stellen durch Peloten verschlossen werden.

Durch frühzeitiges Anlegen einer passenden Pelote wird dann auch bestens der Entwicklung eines Schleimhautprocesses vorgebeugt.

Herr Instrumentenfabrikant Leiter fertigte nach meiner Angabe eine Pelote an, die den gerechten Ansprüchen an solche Peloten vollkommen entsprechen dürfte.

In der Knie-Ellbogenlage des betreffenden Patienten wird nach vollständigem Zurücksinken der prolabirten Schleimhaut

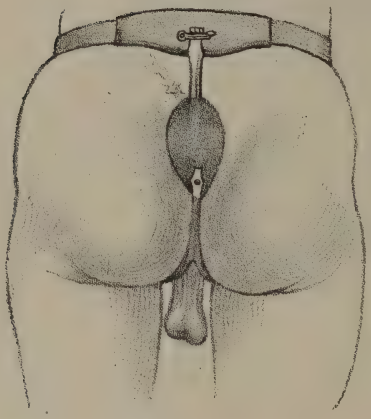

Fig. 8.

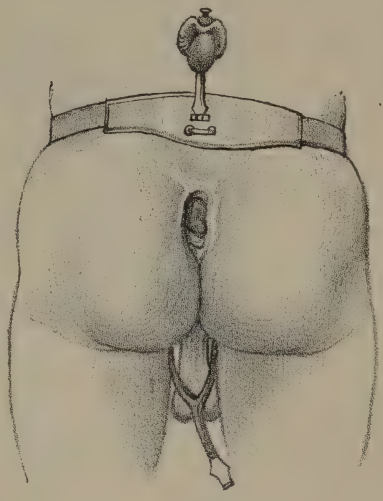

Fig. 9.

ein Wachsabdruck der in dieser Stellung pyramidenförmigen Afteröffnung gemacht; genau nach diesem Abdrucke wird aus Kautschuk ein innen hohler Ballon gefertigt, dieser an einer Pelote befestigt, die wieder vollständig den Körperformen angepasst und nachgeformt ist. Die Pelote wird gegen den After durch eine Feder angedrückt, diese ist im Charnier beweglich und durch eine einfache Riegelvorrichtung sperrbar, an einem federnden bruchbandähnlichem Leibgurte angebracht.

Elastische Schenkelriemen sichern ausserdem die Pelote nach unten und vorne vor Verschiebung. Eine genauere Beschreibung macht die Abbildung unnöthig. (Fig. 8 u. 9.)

Bei der Defaecation, welche der Patient mit einem so gestellten Anus mit nach rückwärts geneigtem Becken auch auf den gewöhnlichen Aborten anstandslos zu vollführen lernt, wird die Pelote nach aufwärts geschlagen.

Die Pelote selbst schützten sich unsere Patienten durch einen dick mit Fett bestrichenen Leinwandlappen vor Beschmutzung.

Die Parallele zwischen dem Anus praeternaturalis sacralis und dem inguinalen, aber auch zwischen ihm und der Analöffnung des an normaler Stelle implantirten Darmes nach Amputatio recti von unten her, fällt entschieden zu Gunsten des sacralen künstlichen Afters aus.

Der nach intraperitonealer Kolotomie resultirende, künstliche After an der vorderen Bauchwand ist durch seine schwere Verschliessbarkeit den Pat. ungemein lästig; ausserdem ist die Art der Defaecation durch das Ungünstige der Lage sehr beschwerlich, und endlich drittens ist der hier situirte Anus ebenfalls der Verengerung durch die Narbe unterworfen.

Die Analöffnung, die nach der Amputatio oder Exstirpatio recti nach der alten Methode resultirt, ist vor allem der narbigen Schrumpfung sehr bedeutend ausgesetzt, ferners ist sie sehr schwer verschlossen zu halten.

Hiedurch wird meine frühere Aeusserung verständlich, dass die Kraske'sche Exstirpation auch in jenen Fällen indicirt sei, wo wegen Metastasen (Drüsen in inguine) nicht mehr an eine radicale Therapie zu denken ist. Wegen der carcinomatösen Strictur muss in diesen Fällen operativ eingegriffen werden, und ich bin der Meinung, dass, wenn man durch die localen Verhältnisse Aussicht hat, das Neoplasma noch total entfernen zu können, die sacrale Methode einer Colotomie entschieden vorzuziehen sei, so dass durch diese Methode die Indication der Colotomie eingeschränkt würde, bis auf jene entweder durch ihre Fixation oder ihr bedeutend weiteres Hinaufreichen absolut inoperablen Fälle.

Der nach der Kraske'schen Methode resultirende Anus praeternaturalis bewährt sich selbst bei localer Recidive und wirkt entschieden lebenverlängernd, indem, wie wir in dem

Falle Nr. 6 sehen werden, eine Ausnützung des Organismus ermöglicht war, zu der es bei der Colotomie niemals gekommen wäre.

Durch den grossen Defect, den die vorbereitende Operation in der knöchernen Umrandung des kleinen Beckens setzt, wuchert bei localer Recidive das Neoplasma nach aussen, und selbst die riesige Ausdehnung des Rectaltumors, die wir in dem citirten Falle beobachteten, comprimirte nicht die Harnwege; dabei war bis zuletzt der Stuhlabgang ungehindert.

Denken wir uns aber, es wäre in diesem Falle Colotomie gemacht worden, so würden durch den im kleinen Becken sich weiter entwickelnden Tumor sehr bald die Harnwege comprimirt und hiedurch schon viel früher der letale Ausgang herbeigeführt worden sein.

In der nun folgenden Mittheilung unserer Fälle habe ich diese nicht chronologisch, sondern nach den verschiedenen Arten des Operationsverfahrens geordnet. Wir haben im ganzen zwölf Fälle nach Prof. Kraske's Vorschrift operirt. Alle heilten. Bei einem Falle (12) konnte die Exstirpation nicht vollendet werden, ein Fall (6) endete nach Wiederaufnahme des Patienten acht Monate nach der Operation wegen localen Recidivs und Metastasen tödtlich. Die anderen Fälle sind bisher frei von Recidive und erfreuen sich vollkommenen Wohlbefindens.

I. Resectio recti. — Primäre Naht. — Heilung.

1. Marie L., 32 Jahre alt, aus Wien, wird am 2. Mai 1887 auf die Klinik aufgenommen.

Beginn des Leidens vor fünf Monaten mit Diarrhöen und geringen Kreuzschmerzen; bald ging auch Blut und Eiter mit den dünnflüssigen Stühlen ab. Seit zwei Monaten steigern sich die Kreuz- und Bauchschmerzen namentlich bei schwerer Arbeit, längerem Stehen und Gehen. Seit drei Wochen rasche Abmagerung.

Bei der noch immer muskelkräftigen, aber stark abgemagerten Frau findet sich 7 cm oberhalb der Analöffnung eine über drei Querfinger breite Strecke des Rectalrohres substituirt durch eine sehr derbe Aftermasse; in ihren mittleren Antheilen ist diese exulcerirt; nur an einem ganz schmalen Streifen ist an der vorderen Wand die Schleimhaut erhalten. Der durch die Aftermasse dargestellte Ring ist mit dem Finger gerade noch passirbar, seine obere Grenze nur in der Narkose und bei Gegendruck über dem Poupart'schen Bande abtastbar. Die Aftermasse ist gegen die Umgebung verschiebbar.

Nach zehntägiger Vorbereitungscur, bestehend in Verabreichung von täglich zwei Esslöffel Ricinusöl und Irrigationen und hiedurch erzielter gründlicher Entleerung des Darmes führte ich am 12. Mai 1887 die sacrale Methode der Resectio recti nach Prof. Kraske mit primärer circulärer Darmnaht aus.

In tiefer Chloroformnarkose wird die Patientin auf die linke Seite gelagert und ein Hautschnitt von der Mitte der linken Symphysis sacroiliaca in nach rechts convexem Bogen bis circa 2 cm unter die Steissbeinspitze und etwas rechts von dieser geführt.

Die Haut und Muskulatur wird in der Ausdehnung dieses Schnittes nach links vom Kreuzbein, im Bereiche des unteren Endes des Kreuzbeines und des Steissbeines aber auch nach rechts hin abpräparirt. Hierauf ganz nach den Vorschriften Prof. Kraske's Exstirpation des Steissbeines, Durchschneidung des Ligamentum spinoso- und tuberoso-sacrum und Abmeisselung des linken Hornes des Kreuzbeines unter dem dritten hinteren Kreuzbeinloche ausgeführt.

Hierauf gelingt die Isolirung des Tumors leicht; die zum Tumor ziehenden Gefässe werden vor ihrer Durchschneidung doppelt ligirt.

Nach oben beschriebener Reinigung des vom Tumor peripher gelegenen Rectumantheiles, wird $2^1/_2$ cm unter dem Tumor das Darmrohr mittelst elastischer Ligatur abgebunden und hierauf der Darm quer durchtrennt.

Nach Freipräparirung der vorderen Wand wird oberhalb des Tumors abermals eine elastische Ligatur angelegt. Der ganze Darm auf Sublimatgaze gelagert, central mit den Fingern comprimirt und hierauf quer durchtrennt. Das resecirte Darmstück misst 9 cm.

Da sich das centrale Ende dem peripheren sehr gut nähern lässt, wird die primäre circuläre Darmnaht in der oben geschilderten Weise nach Einlegung eines Drains in das Rectum vorgenommen; die ganze bedeutende Wundhöhle durch mehrere Drains genau drainirt, auf jeder Seite neben der Darmnaht Jodoformgazestreifen eingelegt und bei der Wunde herausgeleitet und die äussere Wunde, mit Ausnahme der Drainstellen vernäht. Die Operation dauerte inclusive der Naht $1^3/_4$ Stunden. Sublimatgazeverband. Drei Tage nach der Operation erster Verbandwechsel. Die Wunde vollständig reactionslos, grösstentheils primär verklebt. Die Indication zum Verbandwechsel gab Beschmutzung mit Harn und mit Koth ab, der durch das Drain abging.

Am sechsten Tage ausgiebiger Stuhl nach Verabreichung von 15 gr Ricinusöl. Der Stuhl geht nur durch das Drain ab. Die Drains in der Wunde werden weggelassen und einige Nähte entfernt.

Am 20. Mai tritt aus einer kleinen Drainfistel etwas Koth aus, die eingeführte Sonde ergibt, dass man durch die Fistel in

die Rectalhöhle gelangt. Wahrscheinlich haben einige Nähte an der hinteren Peripherie durchgeschnitten. Der grösste Theil des Kothes geht per anum ab, die Patientin ist vollständig continent.

Unter täglichem Gebrauche von Sitzbädern heilt auch diese Fistel, so dass ich die Patientin, nur mehr mit einer kleinen Weichtheilfistel behaftet, am 10. Juni geheilt der k. k. Gesellschaft der Aerzte vorstellen konnte.

Seither stellt sich die Patientin alle Monate vor. Bisher kein Recidiv, die Patientin hat sich ausgezeichnet erholt, die Weichtheilfistel hat sich bald nach ihrem Austritte aus dem Spitale geschlossen. Patientin hat keinerlei wesentliche Beschwerden und verrichtet anstandslos ihre früheren Arbeiten. Sie ist gegenwärtig im sechsten Monate gravid. Interessant dürfte sich der Geburtsverlauf in diesem Falle gestalten, indem es sehr wahrscheinlich ist, dass durch das partielle Fehlen des Kreuzbeins und den totalen Mangel des Steissbeins die Direction der austretenden Frucht wesentlich alterirt werden wird.

2. Am 1. Juni d. J. vollführte Herr Prof. Albert in der Heilanstalt Dr. Löw's wegen eines zwei Querfinger ober dem Sphincter beginnenden an der vorderen Wand pilzförmig aufsitzenden Rectalcarcinoms die Resection des erkrankten Darmabschnittes in der von mir geschilderten Weise. Es wird das Steissbein enucleirt und der linke Theil des Kreuzbeins resecirt, hierauf das Rectum vom Anus aufwärts an der hintern Wand gespalten, das Neoplasma umschnitten und exstirpirt, die im Rectum hiedurch entstandene Wunde der Quere nach vereinigt. Um Kothstauung vorzubeugen bleibt die untere den Sphincter betreffende Partie der Wunde unvereinigt. Vollständig reactionsloser Verlauf. Die hintere Wunde heilt per granulationem.

II. Resectio Recti. — Provisorischer Anus praeternaturalis.

3. B. Wenzel, 44 Jahre alt, aus Wien, wird am 4. Jänner 1888 zum ersten Male auf die Klinik aufgenommen.

Seit April v. J. Diarrhöen und Schmerzen bei der Defaecation. Seit drei Monaten rasche Abmagerung und häufige, viele Tage anhaltende Obstipation. Einige Tage vor seinem Eintritte bemerkt Pat. beim Stuhl den Abgang von Blut und von fleischähnlichen, enorm stinkenden Gewebsfetzen. Seither wieder constant Diarrhöe.

Stark abgemagertes, blasses Individuum. Analportion bis 6 cm über der Analöffnung intact; von hier an ist das Rectum durch einen aus der hinteren Rectalwand vorspringenden, mit breiter Basis aufsitzenden, etwa kastaniengrossen harten Tumor verengt. Derselbe ist in seinen am meisten centralen Partien exulcerirt. Obere Grenze der an den Tumor sich anschliessenden Infiltration nicht deutlich bestimmbar. Keine Metastasen.

Am 20. Jänner, nach gründlicher Vorbereitung des Patienten, führte ich die Resection des erkrankten Darmabschnittes aus.

Laterale Resection des Kreuzbeins mit Eröffnung des Canalis sacralis. Nach Freipräpariren des Tumors wird in oben beschriebener Weise die Analportion bis gegen den Tumor mit Jodoformgaze tamponirt und unterhalb des Tumors eine elastische Ligatur angelegt, hierauf der Darm quer durchtrennt. Bei dem Versuche, den carcinomatösen Darm nach vorne zu frei zu präpariren, reisst die Darmwand im Bereiche des Carcinoms ein und es entleert sich Krebsjauche in die Wunde. Gründliche Irrigation. Naht des Risses. Hierauf gelingt ohne Zwischenfall die Freipräparirung des ganzen Mittelstückes. Um das erkrankte Darmstück genügend vorziehen zu können, wird das Peritoneum eröffnet, worauf das Vorziehen leicht und in genügender Länge gelingt; Verschluss des Peritonealrisses durch Catgutnähte und zwar so, dass das Periton. parietale an das viscerale der Flexur angenäht wird. Erst jetzt wird die erkrankte Darmpartie weit ober der Grenze des Carcinoms mit elastischer Ligatur abgebunden und centralwärts von einem Gehilfen mit den Fingern comprimirt und dann quer durchschnitten. Die Blutung aus dem centralen Darmantheile steht nach der Ligirung einiger Gefässe.

In das Lumen wird bis zur Vollendung der Operation ein Jodoformgazestreifen eingeführt, hierauf die beiden Darmenden im Bereiche der vorderen und seitlichen Peripherie vernäht. Nach gründlicher Drainage Verschluss der sacralen Wunde mit Ausnahme jener Stelle, welche der Naht am Darme entspricht. Hier bleibt die Wunde auf circa 7 cm offen und es werden, um ein Zurückweichen des Darmes zu verhindern, die Ränder des Darmspaltes mit den Rändern der Wunde vereinigt, so dass ein provisorischer Anus praeternaturalis sacralis gebildet wird. In den ersten Tagen muss Pat. katheterisirt werden. Erster Stuhl am sechsten Tage nach der Operation. Niemals peritonitische Erscheinungen. Am 14. Tage verlässt Pat. das Bett.

Nach vollständig fieberlosem Verlaufe wird Pat. auf eigenes Verlangen zur Ordnung häuslicher Verhältnisse am 18. März entlassen und zum Verschlusse des widernatürlichen Afters für später bestellt.

Am 16. Mai findet sich Patient abermals zur Aufnahme ein. Er hat sich sehr erholt, um 12 Kilogr. an Körpergewicht zugenommen. Keine Recidive. Den Befund ergibt beifolgende Zeichnung. (Fig. 10 bei Knie-Ellbogenlage des Patienten). Der obere Theil der Wunde vollständig vernarbt, im unteren Antheile zwei Darmlumina sichtbar und zwar das obere dem zuführenden Stück, das untere der erhaltenen Analportion entsprechend.

Beide Lumina sind durch einen gut 5 cm vorspringenden, äusserst scharfen, vollständig horizontal gestellten Schleimhautsporn von einander geschieden.

Bei aufrechtem Stehen prolabirt die Schleimhaut wie die zweite Zeichnung zeigt, sehr mächtig aus dem oberen Darmlumen, so dass der Schleimhautprolaps das untere Darmlumen vollständig überlagert (Fig. 11).

Wegen der mächtigen Entwicklung des Spornes kann nicht sofort an die Plastik geschritten werden, sondern es musste zuerst der Sporn entfernt und verkleinert werden.

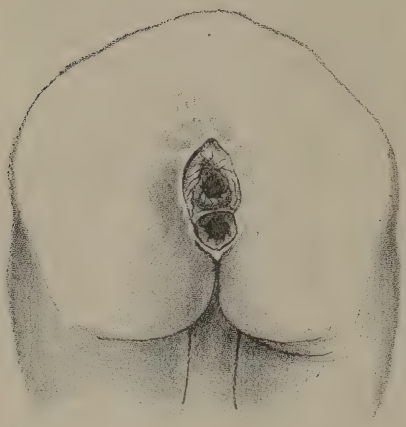

Fig. 10.

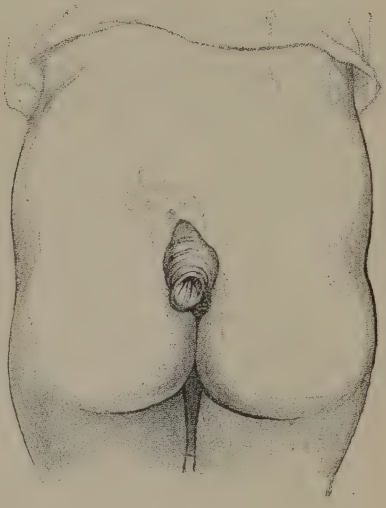

Fig. 11.

Nach der Angabe von Kraske wollte ich den Sporn einfach von seiner Oberfläche aus durchbrennen, was ich auch am 18. Mai in der Knie-Ellbogenlage des Patienten versuchte. Schon in ganz geringer Tiefe sauste unter weithin hörbarem Geräusche, in Folge des durch die Lage bedingten negativen Druckes in der Bauchhöhle, Luft in dieselbe, die ich durch Einbrennen des Spornes eröffnet hatte. Beim Lagewechsel prolabirte ein Apendix epiploicus.

Ich liess hierauf den Patienten narkotisiren und in die linke Seitenlage bringen, excidirte den Sporn und vereinigte durch tiefe und oberflächliche Seidennähte den in die Bauchhöhle führenden Defect an der Darmwand der Länge nach, so dass der Sporn auf diese Weise beseitigt war.

Erst nach Heilung dieser Naht, die auch anstandslos vor sich ging, schritt ich am 24. Mai zur plastischen Deckung des Defectes

nach den von Prof. Kraske gegebenen Regeln. Leider hielt die angefrischte und vernähte Wunde nicht vollkommen, sondern nur in den Winkeln, so dass als Effect dieser zweiten Operation nur eine bedeutende Verkleinerung der sacralen Oeffung zu verzeichnen ist. Patient wurde mit Pelote entlassen.

4. K. Leon, 54 Jahre alt, aus Tarnopol, wird am 5. Juli 1887 auf die Klinik aufgenommen.

Die Erkrankung begann vor $1^1/_2$ Jahren mit heftigen Diarrhöen, diesen folgte nach ungefähr einem Jahre eine chronische Obstipation; die Stuhlverhaltungen dauerten oft viele Tage an und gingen dann mit bedeutendem Meteorismus, Kolikschmerzen und Erbrechen einher. Solche Anfälle von Darmverschluss will Pat. fünfmal durchgemacht haben. — Application von Klysmen und Einnahme von Abführmitteln brachten jedesmal wieder den Anfall zum Schwinden; beim letzten dieser Anfälle ging mit dem Stuhl eine bedeutende Menge Blut ab.

In früheren Jahren sollen beim Stuhlgang hie und da Hämorrhoidalknoten prolabirt sein.

An dem kräftig gebauten, stark abgemagerten Manne fällt vor allem die schmutzig-gelbe Haut- und Gesichtsfarbe auf. Abdomen aufgetrieben, freie linksseitige Leistenhernie.

Die Palpation des Rectum ergibt: Analportion gesund; in der Höhe von 9 cm tastet man den wallartig aufgeworfenen Rand einer derben Neubildung, die das Rectum vollständig circulär substituirt. Lumen an der Stelle des vom Neoplasma substituirten Mastdarmes nicht mit dem Finger passirbar, daher kann auch die obere Grenze nicht genau bestimmt werden.

Am 12. Juli nach sechstägiger, aber wegen der Hochgradigkeit der Strictur immer noch ungenügender Vorbereitung nehme ich die Operation vor. Hautschnitt in der oben skizzirten Weise, laterale Resection des Kreuzbeins. Resection des erkrankten, circa 8 cm langen Rectums mit Eröffnung des Peritoneums. Nach genügendem Vorziehen des Darmes nähte ich die Serosa parietalis zu beiden Seiten an die Serosa visceralis der Flexur und drainirte den restirenden Schlitz des Peritoneums. Primäre, circuläre Darmnaht. Ausgiebige Drainage, Naht der Hautwunde.

Erster Stuhl erfolgt auf Verabreichung von Ol. Ricini am sechsten Tage nach der Operation mit solcher Heftigkeit, dass die Darmnaht an ihrer hinteren Peripherie platzt und Koth aus dem in das Cavum ischio-rectale eingelegtem Drain strömt. Daher wird die Wunde grösstentheils wieder eröffnet, so dass von nun an der Koth freien Abfluss nach rückwärts hat. Unter vollständig fieberfreiem und reactionslosem Verlauf heilt die Wunde mit Bildung

eines Anus praeternaturalis sacralis aus. Mit diesem wird Pat., nachdem der Versuch einer Plastik nur eine Verkleinerung, nicht einen Verschluss des widernatürlichen Afters zur Folge hat, in seine Heimat am 21. August entlassen.

Schon im Jänner d. J. stellt sich Pat. abermals auf der Klinik vor, da sein Hausarzt an dem analwärts gelegenen Theile seines Rectums einen kleinen Recidivknoten bemerkt hatte.

An dem wieder eingetretenen Pat. wird folgender Befund aufgenommen: Pat. sehr gut genährt. Haut- und Gesichtsfarbe vollkommen normal. Die von der Mitte der Symphysis sacro-iliaca bis gegen die Analfalte reichende Narbe ist 13 cm lang, in der Mitte dieser ist der 5 cm lange auf $3^1/_2$ cm klaffende Anus praeternaturalis gelegen, durch denselben prolabirt von oben her etwas die Rectalschleimhaut. Die Portio analis vom Anus naturae bis zum Anus praeternaturalis ist $4^1/_2$ cm lang, an der hinteren Wand derselben ist ein haselnussgrosses, gestielt aufsitzendes Carcinomrecidiv bemerkbar.

Am 21. Jänner d. J. führte ich folgende Operation aus:

In der Narcose wird die Haut von der widernatürlichen Analöffnung bis zum After gespalten, letzterer umschnitten, die ganze Analportion nach hinten zu gespalten und mit starken Haken auseinandergezogen, der kleine Recidivknoten in weitem Umkreise exstirpirt und hierauf der Rest (vordere Wand) der Analportion aus seinem Lager lospräparirt und nach aufwärts geschlagen. Nach Anfrischung der unteren und äusseren Partie der Umrandung des Anus praeternaturalis wird diese Oeffnung mit der Analhaut umsäumt.

Hiedurch hatte ich das Rectum nach unten zu abgeschlossen und einen widernatürlichen After, der nach oben eine knöcherne Umrandung (Kreuzbein), nach unten und aussen die musculösen Elemente des Sphincters hatte, gebildet.

Die tiefe Wunde, die durch die Ausschälung des untersten Stückes des Mastdarmes entstanden war, wurde nach Einlegung eines Drains am Grund der Wunde mit Etagennähten vernäht.

Die Heilung ging vollständig prompt von Statten. Die schon oben beschriebene Pelote functionirte bei diesem Pat. vortrefflich. Pat. wurde Ende Februar wieder in seine Heimat entlassen.

5. W. Salomon, 68 Jahre alt, aus Wien, wird am 15. August v. J. auf die Klinik aufgenommen.

Seit $2^1/_2$ Monaten Obstipation. Der durch Abführmittel erzwungene Stuhl konnte immer nur mit grossen gegen das Kreuz zu ausstrahlenden Schmerzen abgesetzt werden, die Stuhlsäule war dabei meist nur bleistiftdick, von der Fläche her bandartig comprimirt.

Pat. stark abgemagert, marastisch, Arteriensklerose, ziemlich hochgradige Struma. 4 cm ober der Analöffnung beginnt das in seinem Charakter typische Carcinom, welches circa thalergross der vorderen und seitlichen Mastdarmwand aufsitzt. Hintere Rectalwand normal, das Neoplasma gegen die Umgebung verschiebbar. Obere Grenze gerade noch erreichbar, die durch das Carcinom gesetzte Verengerung des Mastdarmes ist mit einiger Gewalt für den Finger durchgängig.

Am 18. August führt Dr. Ullmann in der Bauchlage des Pat. die Exstirpation nach der sacralen Methode aus. Ziemlich starke Asphyxie (wahrscheinlich wegen der für den Narcoseact sehr unzweckmässigen Lage). Exstirpation des Neoplasmas und Fixation des centralen Darmstückes durch Nähte an den Rest der Analportion. Hinten wird ein grosser Theil der Wunde offen gelassen und mit Jodoformgaze tamponirt.

Am vierten Tage spontaner Abgang von Stuhl. Nach vollständig fieberfreiem Verlaufe wird Pat. am 17. September mit einem 8 cm langen, 3 cm breiten Anus praeternaturalis sacralis entlassen. Auch bei ihm schliesst die oben beschriebene Pelote zu seiner Zufriedenheit.

6. M. Franz, 62 Jahre alt, aus Ungarn, am 23. Juli 1887 auf die Klinik aufgenommen.

M. leidet seit zehn Jahren an Hämorrhoiden, seit drei Monaten besteht häufiger Stuhlzwang, der zeitweise mit heftigen Schmerzen verbunden ist. Hie und da geht mit dem Stuhl Eiter und Blut ab.

Mittelkräftiger, mit reichlichem Paniculus versehener Mann von blasser Haut- und Gesichtsfarbe. Im Rectum findet sich namentlich an der hinteren Wand ein zwei Finger breit ober der Analöffnung beginnendes, in seiner oberen Grenze mit dem Finger gerade noch umgreifbares, unregelmässig höckeriges, auf der höchsten Convexität zerfallenes, ungefähr birngrosses Neoplasma. Von der vorderen Wand ist ein fingerbreiter Streifen dem Anfühlen nach gesund. Die durch den Tumor gesetzte Verengerung ist für den Finger leicht passirbar.

Am 27. Juli laterale Resection des Kreuzbeins, die Exstirpation des Neoplasmas gelingt nur nach Eröffnung der Peritonealhöhle, Anlegung eines Anus praeternaturalis sacralis (Dr. Ullmann). Fieberfreier, reactionsloser Wundverlauf. M. wird am 12. September entlassen.

Schon am 1. December lässt sich M. abermals auf die Klinik aufnehmen, um sich den Anus praeternaturalis durch Plastik schliessen zu lassen. Hievon wird wegen eines rasch wuchernden Recidiv abgesehen; leider ergab schon damals die Untersuchung, dass eine operative Heilung nicht mehr möglich ist. Mit grosser Rapidität wuchert das Carcinomrecidiv weiter, immer neue Partien der Rectalschleimhaut prolapsartig vor die widernatürliche Anal-

öffnung ziehend, so dass bei dem am 11. März d. J. erfolgten Tode des Pat. der in der Kreuzbeingegend zu Tage liegende Tumor über Mannskopfgrösse erreichte.

Trotz dieser Erscheinungen waren die subjectiven Beschwerden des Pat. auffallend geringe. Aus der an der Höhe des Tumors befindlichen Darmöffnung wurde regelmässig Stuhl abgesetzt, Urinbeschwerden bestanden nur in den letzten zwei Wochen, seit welcher Zeit Pat. wegen Harnverhaltung bei gleichzeitigem Harnträufeln regelmässig katheterisirt werden musste.

Wie die Section lehrte und auch schon am Lebenden constatirt werden konnte, hatten sich an den verschiedensten Organen Metastasen entwickelt.

Durch eine Spontanfractur am rechten Schulterblatthalse wurden wir auf eine Knochenmetastase an diesem Knochen aufmerksam. Bei der Section wurden in den Lungen, der Leber, dem Peritoneum, in den Nieren und Nebennieren überaus zahlreiche Metastasen aufgefunden.

Der Verlauf in diesem Falle ist darum bemerkenswerth, weil das Leben des Patienten so lange erhalten blieb, bis die einzelnen Organe selbst durch Carcinommetastasen functionsunfähig wurden, was gewiss bei keiner anderen Form der operativen Behandlung des Mastdarmcarcinoms zu Stande gekommen wäre.

Bei allen anderen Operationsmethoden wäre der Kranke schon viel früher seiner Localerkrankung erlegen, indem bei intactem Becken das rasche Wachsthum des Recidivs die Harnsecretion schon sehr früh wesentlich alterirt hätte. Durch die partielle Resection des Kreuzbeins war dem Wachsen des Tumors nach hinten zu der Weg geöffnet, und so kam es nicht oder doch wenigstens sehr spät zur Compression der anderen im Becken untergebrachten Organe.

Auch die geringen Beschwerden des Patienten verdienen als durch die Kraske'sche Methode erzielter Vortheil besonders hervorgehoben zu werden.

III. Amputatio recti. — Definitiver Anus praeternaturalis.

7. S. Johann, 71 Jahre alt, aus Mähren, wird am 12. April d. J. auf die Klinik aufgenommen.

S. bemerkte vor einem Jahre einen beim After herauswachsenden harten, auf Druck und Berührung schmerzhaften Knoten, damals von Haselnussgrösse. Seither Stuhlzwang, Kitzeln und Brennen in der Analgegend. Mit dem Grösserwerden des Tumors stellt

sich oft mehrtägig andauernde Stuhlverhaltung ein. Seit Weihnachten bestehen beinahe constant Schmerzen, Pat. kann nicht mehr sitzen und nur sehr schwer gehen, hält sich in Folge dessen beinahe den ganzen Tag im Bette auf. Seit zwei Monaten Urinbeschwerden, indem der Harn erst nach langem Pressen gelassen werden kann.

Pat. kräftig gebaut, abgemagert, marastisch. Der After unkenntlich, eingenommen von einem groblappigen, harten, über wallnussgrossem Tumor; wenn man die einzelnen Lappen auseinanderzieht, erkennt man den Zugang zum After, welcher ringsum von dem Neoplasma umgeben ist. Die einander zugekehrten Flächen der Aftermasse sind exulcerirt. Passirt man mit dem Finger die so umgestaltete Analöffnung, so gelangt man in ein starres, enges, mit harten, vielfach exulcerirten Wandungen ausgekleidetes Rohr. Der tief eingeführte Finger kann eben noch an die obere Grenze der Aftermasse gelangen. Die Untersuchung ist sehr schmerzhaft. Uebliche Vorbereitung.

Am 16. April führte ich die Exstirpation aus. Voroperation wie oben geschildert, Resection des linken Kreuzbeinantheils unterhalb des dritten Loches. Umschneidung der Analöffnung, sehr mühsame Lospräparirung von Prostata und Blase. Eröffnung der Peritonealhöhle, worauf das Vorziehen des Darmes leicht gelingt. Nach genügendem Vorziehen wird das Peritoneum parietale mit dem visceralen der Flexur vernäht, das Neoplasma ober seiner Grenze abgeschnürt, die Wunde durch Sublimatgaze gesichert, und hierauf der Darm im Gesunden abgetrennt. Theilweise Vernähung der Wunde, nach ausgiebiger Drainage auch des Peritonealschlitzes; ungefähr in der Mitte der äussern Wunde wird der Darm eingenäht und hierauf auch durch versenkte Nähte die untere Wunde verkleinert.

Früher gegebener schematischer Durchschnitt (Fig. 6 und 7) soll die Verhältnisse klarlegen.

Auch in diesem Falle ging die Wundheilung anstandslos vor sich, in der oberen Etage der Wunde schnitten einige Nähte durch. Am vierten Tage post operationem erster Stuhl und Verbandwechsel. Vom zehnten Tage an Sitzbäder. Am zwölften Tage Steigerung der bis dahin normalen Temperatur in Folge heftigen Bronchialkatarrhs, die vier Tage anhält und sich seither noch zweimal wiederholte. Pat. wird am 15. Juli mit gut functionirendem Anus praeternaturalis geheilt entlassen. Er hat sich in der letzten Zeit auffallend erholt und bedeutend an Körpergewicht zugenommen.

8. St. Johanna, 64 Jahre alt, aus Niederösterreich, wird zum erstenmale am 26. September 1887 auf die Klinik aufgenommen.

Seit einem Jahre Stuhlbeschwerden; heftige Stuhlverhaltungen wechseln mit Diarrhöen ab. Seit fünf Monaten bei jedem Stuhlabgang Blutung und dann und wann starker Eiterabgang.

Pat. stark verfallen, von einem eigenthümlichen blassgelben Hautcolorit. Aus der Analöffnung prolabirt als unterster Antheil eines, das Rectum auf Fingerlänge in der ganzen Peripherie substituirenden Carcinoms, ein über haselnussgrosser, harter, oberflächlich exulcerirter Knoten. Die durch das Carcinom gesetzte Strictur nur mit Mühe und unter grossen Schmerzen mit dem Finger passirbar.

Bald nach der Aufnahme der Patientin erfolgt ein heftiger Anfall von Darmverschluss; enorme Auftreibung des Abdomens mit Koliken und Erbrechen bei gleichzeitigem Collaps der Patientin charakterisiren diesen Anfall. Derselbe wird durch Irrigation zwar behoben, veranlasst uns aber von einer radicalen Therapie vorläufig abzusehen und durch Colotomie die Patientin möglichst rasch unter günstigere Verhältnisse zu bringen. Dieselbe wird am 30. September in der bei uns nach den Angaben Herrn Dr. Maydls üblichen Weise ausgeführt. Nach vollständig normalem, afebrilem Verlauf wird Pat. mit gut functionirendem Anus praeternaturalis am 23. November entlassen. Schon bei uns hat sich die Pat. auffallend erholt.

Am 1. März d. J. findet sich Pat. abermals auf der Klinik ein, um sich den Anus praeternaturalis verschliessen und das erkrankte Rectum exstirpiren zu lassen. Der Kräftezustand ist ein vorzüglicher. Der locale Befund ist nicht wesentlich verändert, das Carcinom hat während der Zeit vom November bis März nur noch die Analportion mit dem Sphincter ergriffen, so dass permanent Krebsjauche aus der klaffenden Analöffnung abfliesst. Nach oben zu ist kein bedeutendes Weiterwachsen zu verzeichnen, noch immer ist die obere Grenze gut umgreifbar, auch sind keine wesentlichen Verwachsungen mit Umgebung oder innere Metastasen zu constatiren. Am 7. März wird daher von Herrn Dr. Ullmann die sacrale Methode der Exstirpation in der geschilderten Weise vorgenommen. Quere Durchtrennung des Kreuzbeins unter dem dritten Loche. Der in seiner Analportion umschnittene Darm lässt sich leicht aus seinem Bette lospräpariren und selbst ohne Verletzung des Peritoneums vorziehen. Anlegung eines Anus praeternaturalis sacralis. Normaler, fieberfreier Wundverlauf. Schon nach 14 Tagen geht Pat. im Zimmer herum. Von dem geplanten Verschluss des Anus praeternaturalis inguinalis musste auf lange abgesehen werden, da das von diesem peripher gelegene Darmstück dermassen verengt und mit zu wahren Kothsteinen umgewandelten Faecalmassen verlegt war, dass dieses vollständig unwegsam war.

Durch tägliche Bougierung und Irrigation gelingt es, das unterhalb des Inguinalafters gelegene Darmstück soweit zu dilatiren, dass zum Verschlusse geschritten werden kann. Bei der Dilatation bewährt sich die von Maydl und Weinlechner für Oesophagusstricturen angegebene Methode. Nachdem es gelungen war ein

dünnes Bougie vom sacralen After bei dem durch Colotomie gebildeten durchzuführen, zogen wir am Bougie einen dicken Seidenfaden nach, an dem dann in rascher Folge dickere Bougies nachgezogen werden konnten.

Am 19. Juni Verschluss des inguinalen Afters. Umschneidung des Afters, die vorgezogenen Darmenden werden unter Compression angefrischt und circuläre Darmnaht in mehreren Etagen gemacht. Am 24. Juni erster Stuhl durch den Anus sacralis, vollständig reactionsloser Verlauf. Pat. wird nächster Tage geheilt entlassen werden. Um der Bildung einer Ventralhernie an Stelle des früheren Anus inquinalis vorzubeugen, wird diese Stelle durch eine am Bauchgurt der den Anus sacralis verschliessenden Pelote angebrachten zweiten Pelote geschützt.

9. K. Katharina, 60 Jahre alt, aus Rudolfsheim, leidet seit vielen Jahren an Hämorrhoiden und achtete in Folge dessen die sich seit Ostern steigernden Stuhlbeschwerden nicht, indem sie dieselben lediglich auf ihr Hämorrhoidalleiden bezog. Ueber der Analöffnung ragt rechts ein hahnenkammartiger, 3 cm langer, 1 cm breiter, sagittal gestellter Tumor vor; derselbe ist hart, lateralwärts von Uebergangshaut überzogen, nach innen zu exulcerirt und stellt den prolabirten Antheil eines die rechte Rectalwand bis über 7 cm hoch substituirenden Aftermasse dar. Keine Metastasen.

Nach üblicher Vorbereitung führe ich am 7. Juni die Amputatio recti mittelst sacraler Methode aus. Nach Umschneidung der Analöffnung gelingt das Auslösen des Tumors leicht und schnell. Nach Durchschneidung der Ligamente und Enucleation des Steissbeines kann die obere Grenze ganz gut abgetastet werden; um genügend vorziehen zu können, wird das Peritoneum eröffnet, das Rectum amputirt, das Darmlumen hierauf im mittleren Theile der Wunde eingenäht, der obere und untere Antheil der Wunde nach gründlicher Drainage vernäht. Vollständig reactionsloser Verlauf. Pat. verlässt am 3. Juli geheilt die Klinik. Der Anus praeternaturalis sacralis functionirt vollständig.

10. H. David, 59 Jahre alt, aus Wien. Sein Leiden begann vor circa einem Monate mit Tenesmus, Diarrhöen; den Stühlen war Blut und Eiter, später stinkende Jauche beigemengt. Pat. ziemlich kachektisch.

Knapp ober dem Sphincter beginnt eine das Rectum auf unabtastbare Länge substituirende Aftermasse. Bauch stark aufgetrieben, so dass ein Abtasten von oben her unmöglich ist. Am 11. Juni Exstirpatio recti (Dr. Ullmann). Quere Resection des Kreuzbeines, es muss ein über 23 cm langes Stück entfernt werden. Anlegung eines Anus praeternaturalis sacralis. Nur ein Theil des ober und unter dem Darme gelegenen Stückes der Wunde heilt per primam. Der grössere Theil der Wunde allmälig per granulationem.

Niemals Fieber. Da Pat. Symptome einer Jodoformintoxication zeigt, wird Jodoform weggelassen und weiter mit essigsaurer Thonerde verbunden. Pat. ist gegenwärtig ausser aller Gefahr und dürfte im Verlaufe dieses Monats geheilt entlassen werden.

IV. Invagination des Dickdarmes wegen Carcinom der Flexur. Resection des invaginirten Darmes nach der sacralen Methode.

11. St. Cäcilie, 65 Jahre alt, aus Boskowitz, war bis vor zwei Monaten, leichte Bronchialkatarrhe abgerechnet, immer gesund, damals stellten sich Unregelmässigkeiten in der Stuhlentleerung ein. Der oft mehrere Tage zurückgehaltene Stuhl wurde mit Schmerzen abgesetzt, dabei ging öfters Blut, Eiter und Schleim mit ab. Acht Tage vor Eintritt erkrankte Pat. plötzlich unter heftigen Kolikschmerzen und Stuhldrang, sie konnte jedoch keinen Koth absetzen. Seither sistirt die Kothentleerung. Seit zwei Tagen ist der Bauch stark aufgetrieben, und es stellte sich Erbrechen ein, das bis zur Spitalsaufnahme anhält.

Pat. ist ziemlich stark collabirt, Haut- und Gesichtsfarbe eigenthümlich schmutziggelb, Bauch stark aufgetrieben, auf Berührung schmerzhaft, deutlich sind durch die dünnen Bauchdecken die peristaltischen Bewegungen der Därme sichtbar. Patientin wimmert vor Schmerz. Die Ampulle des Rectums stark erweitert, von oben her ragt in diese bis zwei Querfinger über den Sphincter ein zapfenförmiger Tumor von birnförmiger Gestalt und ungefähr 15 cm Länge. Die nach unten zu gerichteten dickeren Partien sind an ihrer Oberfläche exulcerirt und eingenommen von einem fast circulären, harten Neoplasma; die sich nach oben zu verjüngenden Partien sind von oedematös geschwellter Schleimhaut überzogen. Nur schwer gelingt es, den Uebergang dieses zapfenförmigen Gebildes gegen die Schleimhaut der Ampulle abzutasten. Durch den Befund war die Diagnose klar, es handelte sich um ein circuläres Carcinom des obersten Antheiles des Rectums oder der unteren Flexurpartien, welches in Folge der Stricturirung zur Invagination geführt hat. Die durch die Invagination bedingten Allgemeinsymptome waren so heftig, dass man momentan einschreiten musste. Zuerst versuchte ich durch die nahezu verstrichene Oeffnung an der Umschlagstelle mit einem elastischen Katheter vorzudringen, um den ober der Invagination liegenden Antheil ein wenig entleeren zu können und den Gasen den Austritt zu ermöglichen. Da dies nur sehr unvollkommen gelang, wurde an der Pat. von mir am 8. Juni d. J. folgende Operation vorgenommen.

In der linken Seitenlage wurden die Weichtheile vom Anus bis zur Kreuzbeinspitze gespalten, hiedurch wurde nach Auseinanderziehen der Ränder das invaginirte Darmstück grösstentheils zugängig. Es erweist sich als 15 cm langer, im unteren Antheile 7 cm im

Durchmesser haltender, düster roth gefärbter, zapfenartiger Tumor, Die obere Umschlagstelle kann von der Wunde aus zwar getastet. nicht aber gesehen werden, an der unteren Umschlagstelle findet sich ein jetzt im evertirten Zustande thalergross erscheinendes, exulcerirtes Carcinom, in dessen Centrum der Zugang zum Lumen des invaginirten Darmstückes sich befindet.

In dieses Lumen wird ein langes, fingerdickes Drain eingeschoben, in dessen Mitte ein solides Kautschukrohr eingeschaltet ist. Momentan gehen Gase ab und stürzen flüssige Kothmassen vor; nun wird mit einer elastischen Ligatur der grösste Theil der Invagination abgebunden und hierauf der periphere, abgeschnürte Theil mit Paequelin entfernt. Die elastische Ligatur entspricht dem soliden Kautschukrohr. Das durch Ligatur entfernte Stück hat circa 9 cm Breite, also auf beide Darmstücke berechnet, wurde ein 18 cm langes Stück entfernt. Theilweise Naht der Wunde.

Der weitere Verlauf war nur sehr wenig befriedigend, zwar schwanden die Incarcerationserscheinungen vollkommen, doch hatte Pat. enorme Schmerzen, und versuchte desshalb das Drainrohr aus dem Darme und den Verband wegzureissen. Durch das Rohr im Lumen des Darmes, sowie durch das abgeschnürte Darmstück wurde Pat. zu permanentem Pressen veranlasst, wodurch das abgeschnürte Darmstück immer tiefer und tiefer trat, so dass es vor die Analöffnung zu liegen kam. Endlich am sechsten Tage hatte die Ligatur durchgeschnitten, das Drainrohr konnte entfernt werden.

Bei der damals vorgenommenen Untersuchung bestand schon wieder eine über 10 cm lange Invagination, deren Reposition von nun an täglich in der Knie-Ellbogenlage versucht wurde. Diese Versuche führten zu keinem Resultat, im Gegentheil nimmt die Invagination immer an Grösse zu. Am 24. Juni treten abermals Stuhlverhaltung, starke kolikartige Schmerzen und Brechneigung auf, die weder auf Abführmittel noch Klysmen sistiren, dabei hat die Invagination ihr Maximum, 18 cm, erreicht. Die Schleimhaut des mittleren Darmstückes blauroth, an einzelnen Stellen necrotisirend, beim geringsten Versuch einer Reposition reisst sie in grossem Umfange ein. Desshalb wird am 26. Juni zur Operation der Invagination geschritten.

Kraske'sche Voroperation in der von mir modificirten Weise, Enucleation des Steissbeins und eines kleinen Stückes des linken Kreuzbeinhornes, Durchtrennung der Ligamente, Spaltung des Rectum vom Anus nach aufwärts bis nahe gegen die Umschlagstelle, die auf diese Weise sehr gut sichtbar wird. Nun wird successive circulär die Darmwand des äussern Darmes an der oberen Umschlagstelle durchtrennt und immer gleich die Serosa dieses an die Serosa des Susceptum mit versenkten Catgutnähten angenäht; erst nachdem dies in der ganzen Peripherie gelungen, wird auch das Susceptum

im Niveau dieser Naht partienweise eingeschnitten, und mit Muscularis-mucosa-Nähten die entsprechenden Partien des äussern und innern Darmabschnittes mit einander vernäht. Hiezu benützte ich feine Seidennähte. Nach Vollendung dieser Naht fiel der 17 cm lange Prolaps ab.

Die Blutung aus der Darmwand, sowie aus dem Mesenterium wurde durch isolirte Ligaturen gestillt. Hierauf folgt Naht der hintern Rectalwand bis herab zum Anus. Um die Ampulle des Rectums weniger geräumig und zur Entstehung einer neuen Invagination minder geeignet zu machen, exstirpirte ich beiderseits einen 1 cm breiten Streifen von den Wundrändern des Rectum. Dieses wird hierauf mit gegen das Lumen geknüpften Nähten vernäht. Die äussere Wunde wurde drainirt und vernäht. Der weitere Verlauf vollständig reactionslos. Pat. wird am 15. Juli geheilt und ohne dass eine Invagination wieder aufgetreten wäre, entlassen.

Dieser Fall erscheint interessant, erstens wegen der durch das Carcinom bedingten Invagination des oberen Theiles des Rectums gegen die Ampulle und zweitens, weil er eine neue Indication für die sacrale Methode abgibt. Noch muss ich mein chirurgisches Einschreiten einigermassen motiviren. Ich dachte mir, dass die Abbindung des Neoplasmas und des unteren Antheiles der Invagination genügen werde, um nach Abfallen des Abgebundenen die ganze Invagination durch Reposition beheben zu können, andererseits hielt ich das Abbinden für sicherer, indem mir die Gefahren einer Peritonitis hiedurch eher vermieden zu sein schienen. Darum entschloss ich mich, nach den Angaben Prof. Weinlechners, den invaginirten Darm abzubinden.

Die zweite Operation machte die abermals entstandene, rasch zunehmende Invagination nothwendig. Diesmal lag es mir daran, die Pat. in einem Acte von ihrem Vorfall zu befreien. Ich schlug daher das Verfahren nach Prof. Mikulicz*) ein. Die Voroperation wurde desshalb nothwendig, weil die obere Umschlagstelle der Invagination selbst beim stärksten Vorziehen nicht von unten her zu erreichen war.

V. Ein Fall, bei welchen die sacrale Methode bloss als Explorativoperation ausgeführt werden konnte und von der Entfernung des Tumors abgestanden werden musste:

12. E. Amalie, 50 Jahre alt, aus Neu-Leopoldau, wird am 20. October auf die Klinik aufgenommen:

*) Mikulicz: Invagination und Prolaps des Dickdarmes durch den Mastdarm. »Wiener medicinische Presse« 1883.

Seit acht Monaten Beschwerden beim Stuhlgang, bestehend in sehr schwerer und schmerzhafter Defaecation, seit drei Monaten constante Schmerzen in der Mastdarm- und Kreuzgegend, die durch jede Bewegung gesteigert werden. Seit circa vierzehn Tagen rascher Kräfteverfall. Bei der sehr abgemagerten, in ihren Kräften stark herabgekommenen Frau wird ein typisches, fast die ganze Peripherie des Mastdarmes einnehmendes, das Lumen auf kaum Fingerdicke verengendes Carcinom constatirt, nur an der vorderen Rectalwand ist in den unteren Partien ein kaum fingerbreiter Streifen normaler Schleimhaut palpabel. Das Carcinom beginnt knapp ober dem Anus. Die obere Grenze des Tumors wird scheinbar mit der Fingerspitze erreicht. Ober dem linken Poupart'schen Bande ein harter Tumor tastbar, der für angehäufte Kothmassen gehalten wird.

Am 2. November wird nach der gewöhnlichen Vorbereitung von Herrn Dr. Ullmann die Operation vorgenommen.

Sacrale Methode, Enucleation des Steissbeins, quere Resection des Kreuzbeines unter dem dritten Wirbel, Eröffnung des Peritoneums Weniger wegen der Ausdehnung des Tumors nach oben, welche immerhin, wie der in das Cavum peritonei eingeführte Finger beweist, eine ziemlich bedeutende ist, als wegen der äusserst innigen Verwachsung des carcinomatösen Darmes auch oberhalb der Peritonealgrenze (der ganze Darm erscheint hier in carcinomatöses Zellgewebe wie eingelöthet) musste Dr. U. von der Operation abstehen und sich begnügen, die carcinomatöse Partie des untersten und mittleren Rectalabschnittes zu entfernen. Der Darm wird centralwärts noch im Carcinomatösen abgetragen, die grosse Wundhöhle mit Jodoformgaze tamponirt.

Trotz der sehr langen Dauer der Operation und dem in diesem Falle besonders starken Blutverlust erholte sich die Patientin ziemlich rasch. Nach circa zweimonatlicher Behandlungsdauer wird Pat. am 14. Jänner ungeheilt entlassen.

Während des ganzen Wundverlaufes niemals Fieber, die grosse Wunde verkleinert sich durch Granulationen allmälig, und es kommt zur Bildung eines Anus praeternaturalis sacralis, allerdings bei carcinomatös infiltrirtem Darm. Da die Strictururirung in diesem Darmabschnitte keine hochgradige ist, wird von einer anfangs geplanten Colotomie später wieder abgesehen.

In diesem Falle entschloss man sich bloss aus dem Grunde zur sacralen Methode, weil man vor der Operation durch nichts auf die ungemein schwierigen Verhältnisse aufmerksam gemacht worden war. Die scheinbare Begrenzung des Carcinoms in Fingerhöhe und die fehlenden innigen Verwachsungen im Anal- und mittleren Theile des Rectums liessen an die Ausführbarkeit der Operation denken. Dass auch in

diesem Falle die Pat. dem operativen Eingriffe nicht erlegen ist, beweist wohl zur Genüge die chirurgische Ungefährlichkeit der Kraske'schen Operation.

Am Schlusse erlaube ich mir, meinem verehrten Lehrer, Herrn Prof. Albert, meinen Dank auszusprechen für die grosse Liberalität, mit der er uns die Operation der sich für die Kraske'sche Methode eignenden Fälle überlassen hat.

*

Es erübrigt noch eine statistische Uebersicht jener Fälle zu geben, welche nach der Kraske'schen Methode operirt wurden und eine Parallele zwischen den durch diese Methode erzielten Resultaten und den anderen bisher üblichen Operationsverfahren zu ziehen.

Dass ich im Folgenden eine, wie ich glaube, vollständige Zusammenstellung der einschlägigen Fälle zu geben im Stande bin, verdanke ich einer brieflichen Mittheilung Herrn Prof. Kraske's, der mir gütigst sein Literaturverzeichniss zur Verfügung stellte.

Im Ganzen wurden bisher 39 Fälle nach der sacralen Methode operirt, mit 31 Heilungen und 8 Todesfällen (bei einem unserer Fälle [12] musste von der Operation abgestanden werden).

Die Mittheilung dieser Fälle ist in folgenden Arbeiten niedergelegt:

Prof. Kraske: Verhandlungen des XIV. Chirurgen-Congresses und Langenbeck's Arch. Bd. 33, mit zwei Fällen.

Prof. Kraske: Berliner klin. Wochenschrift 1887, Nr. 48, mit neun Fällen.

Prof. Rinne: Centralblatt für Chirurgie 1886, Nr. 14 mit einem Fall.

Prof. Schede: Sitzungsbericht des ärztlichen Vereines in Hamburg. Deutsche med. Wochenschrift 1887, Nr. 48, mit drei Fällen.

Prof. Lauenstein in der dem Vortrage Prof. Schede's folgenden Discussion mit einem Fall.

Dr. Kirchhoff aus Prof. Schönborn's Klinik: Centralblatt für Chirurgie 1887, Nr. 52, mit drei Fällen.

Dr. Berns und Koch, Referat: Centralblatt für Chirurgie 1887, Nr. 36, mit drei Fällen.

Prof. Weinlechner: Aerztlicher Bericht des k. k. allgemeinen Krankenhauses, 1888, mit einem Fall; hiezu unsere zwölf Fälle.

Die von Herrn Bardenheuer operirten Fälle (Die Resection des Mastdarmes, v. Volkmann's Sammlung klinischer Vorträge Nr. 298 und Centralblatt für Chirurgie) konnten hier nicht mit einbezogen werden, da sich die Operationsmethode Herrn Bardenheuer's zu sehr von der Kraske'schen Methode unterscheidet und auch die einzelnen Fälle nicht näher beschrieben worden sind.

Aus dem Studium der publicirten Fälle geht zur Genüge hervor, dass kein einziger Fall der Kraske'schen Voroperation erlegen ist; auch erweist sich die Verletzung des Peritoneums bei den verschiedenen Fällen als für den Ausgang belanglos, hingegen ist von grösster Bedeutung die Art und Weise der Darmversorgung nach Entfernung des Neoplasmas:

1. Mit primärer circulärer Darmnaht wurden neun Fälle mit drei vollständigen, functionell befriedigenden Resultaten, einer partiellen Heilung und fünf Todesfällen operirt;

Vollständige Heilung wurde erzielt von Prof. Kraske und mir, (Fall 1 u. 11) wobei mein Fall (1) der erste mit primärer circulärer Darmnaht geheilte ist.

Theilweise geheilt bei noch bestehenden, mit dem Darmlumen communicirenden Fisteln wurde ein Fall von Prof. Schede.

Letal endigten:

Der Fall von Prof. Rinne nach vier Tagen an Jodoformintoxication;

der Fall von Prof. Weinlechner nach 42 Stunden an Sepsis (hiebei musste ein Stück der Blase resecirt und Blasennaht angelegt werden); und

zwei Fälle von Prof. Kraske, der eine nach drei Tagen, der andere am darauffolgenden Tage, beide an stercoraler Peritonitis; und

der Fall von Lauenstein am Ende der zweiten Woche an subacuter Sepsis.

2. Mit primärer circulärer Darmnaht und gleichzeitiger Colotomie wurden zwei Fälle von Prof. Schede operirt; beide geheilt.

3. Mit partieller Darmnaht an der vorderen Peripherie des Darmes und Anlegung eines provisorischen Anus praeternaturalis sacralis wurden sieben Fälle mit sechs Heilungen und einem Todesfall operirt.

Hieher gehören vier unserer Fälle, alle geheilt, und drei Fälle von Prof. Kraske mit einem Todesfall am folgenden Tage an stercoraler Peritonitis.

4. Mit Darmnaht und Spaltung der gesunden Analportion nach rückwärts wurden von Prof. Kraske zwei Fälle operirt. Beide geheilt, bei beiden Sphincterfunction annähernd normal Ein Fall von Prof. Albert (2) vollständige Heilung.

5. Mit Anlegung eines definitiven Anus praeternaturalis sacralis wurden vierzehn Fälle operirt, darunter zwölf Heilungen und zwei Todesfälle.

Hieher gehören fünf unserer Fälle, dann die Fälle von Prof. Kraske, Kirchhoff (Schönborn), Berns und Koch. Bei den zwei verstorbenen Fällen war einmal Erschöpfung und das anderemal Complication mit Carcinom des Dünndarmes als Todesursache angegeben.

Wenn man die Gesammtmortalität der nach der sacralen Methode operirten Fälle berechnet, so ergibt sich eine Mortalität von 20·5 Percent, welche Zahl um 0·5 Percent höher ist, als die von Esmarch für frühere Methoden in seinem Buche angegebene.

Doch entspricht dieser Percentsatz keineswegs der den nach der sacralen Methode operirten Fällen überhaupt zukommenden Mortalität, indem unter den letal abgegangenen Fällen einige durch ihre Complication tödtlich verliefen (Fall von Weinlechner, Complication mit Blasenöffnung; Fall von Kirchhoff, Complication mit Dünndarmcarcinom), und ferner vier Fälle von primärer Darmnaht einzig und allein wegen der durch Ruptur der Naht bedingten Verhältnisse tödtlich endigten. Dieser Ruptur weiss man aber jetzt durch die Angaben von Kraske (partielle Naht, Spaltung der Analportion) und den Vorschlag Prof. Schede's (Colotomie) vorzubeugen, so

dass sich in Zukunft das Mortalitätsverhältniss um vieles günstiger gestalten wird.

Nach Ausscheidung der genannten Fälle bekommt man ein Mortalitätsverhältniss von etwas über 5 Percent, welche Zahl wohl den Schluss erlaubt, dass mit der sacralen Methode bei Rectumcarcinom ein durch kein anderes bisher übliches Operationsverfahren erreichtes günstiges Resultat erzielt wird.

Es ist ferner anzunehmen, dass durch die sacrale Methode die Anzahl der definitiv geheilten Fälle von Mastdarmcarcinomen zunehmen wird, indem durch diese Methode ein radicaleres Entfernen des erkrankten Darmes weit über die Grenzen der Neubildung hinaus und ebenso die Ausschälung des den Darm umgebenden Zellgewebes ermöglicht ist.

Ich recapitulire zum Schlusse die durch die von Prof Kraske eingeführte sacrale Methode der Exstirpation von Rectumcarcinomen gebotenen Vortheile:

1. Mit Hilfe der sacralen Methode ist die Exstirpation von Mastdarmkrebsen wesentlich erleichtert.

2. Die Entfernung der hochsitzenden Carcinome, die für die früheren Methoden unmöglich war, ermöglicht.

3. Die Blutstillung ist wesentlich erleichtert und kann viel sicherer ausgeführt werden, daher der Blutverlust auf ein Minimum herabgesetzt ist.

4. Durch die sacrale Methode wird man bei intacter Analportion in den Stand gesetzt, nach Resection des erkrankten Darmstückes die getrennten Darmenden durch Naht aneinander zu fügen, und so bezüglich der Functionsfähigkeit wieder Verhältnisse herzustellen, wie sie bei normalem Mastdarme vorliegen.

5. Der nach der sacralen Methode bei mitzuentfernender Analportion anzulegende widernatürliche After hat grosse Vorzüge vor der nach den anderen Methoden resultirenden Afteröffnung, indem er leichter zu verschliessen und weniger der Narbenverengerung unterworfen ist.

6. Die Drainage der Wunde kann unter der Controle des Auges, mithin viel sicherer ausgeführt werden, und endlich

7. die sacrale Methode gibt bessere Resultate, sie ist ungefährlicher und die Entfernung des Erkrankten kann radicaler vorgenommen werden.

IV.

Resection des Nervus buccinatorius.

Von Dr. **Otto Zuckerkandl,** Operateur an obiger Klinik.

In dem nachfolgenden Falle wurde der Hauptstamm des Nervus buccinatorius vom Gesichte aus nach einer neuen, jüngst von Prof. Zuckerkandl*) publicirten, bisher also bloss an der Leiche erprobten Methode resecirt.

Den bisher geübten Methoden, die den genannten Nerven vom Gesichte her zu erreichen trachteten, haftet der Mangel an, dass sie niemals den Hauptstamm, sondern bloss den Mundwinkelast des Nerven erreichten. Schuh**) hielt dessen isolirte Resection überhaupt für unausführbar. Erst Holl machte den isolirten Hauptstamm des Nerven der operativen Therapie zugänglich, indem er wegen der tiefen Lage des Nervenhauptstammes dessen Resection von der Mundhöhle her empfahl. — Der Nervus buccinatorius entspringt aus der Portio major des dritten Astes vom Trigeminus und zieht an der inneren Fläche des Musculus pterygoideus int. nach vorne. Er kommt dadurch in die Nische, in der der grosse Wangenfettpfropf steckt; und zwar liegt er, der äusseren Wand dieser Nische angelehnt, unmittelbar der medialen Fläche der Sehne des Musc. temporalis an, bevor er sich in seine zwei Endäste theilt.

Nach Holl wird der Nerv von der Mundhöhle her dort aufgesucht, wo er der Innenfläche der Sehne des Schläfenmuskels anliegt und von der Mundhöhle nur durch Schleimhaut getrennt ist.

Prof. Zuckerkandl's Methode bezweckt, den Hauptstamm des Nervus buccinatorius von der Wange aus zu erreichen, und beruht auf der anatomischen Thatsache, dass das Insertionsstück der Temporalissehne, an welche sich der ge-

*) Zuckerkandl. Zur Resection des nerv. buccinator. v. Langenbeck's Archiv, Bd. XXXVII, Heft 2.

**) Schuh. Wochenblatt der Zeitschrift der k. k. Gesellschaft der Aerzte, 1857.

nannte Nerv anschmiegt, durch Entfernung des grossen Wangenfettpfropfs vom Gesichte her zugänglich gemacht werden kann. Diese Methode trifft den Nerven an derselben Stelle wie Holl's Operation. Der Vorzug derselben liegt bei gleichem Endeffecte in der leichteren Art der Operation, und, da die Mundhöhle nicht eröffnet wird, in der Möglichkeit, tadellose Antisepsis üben zu können.

Das Vestibulum oris bietet nämlich bei seiner Enge kein günstiges Operationsterrain, ausserdem ist die durch die Operation vom Munde her zu Stande gekommene Communication zwischen Mundhöhle und Fossa retromaxillaris keineswegs eine gleichgiltige.

Nach Zuckerkandl wird also vom Gesichte her eingegangen, der Ductus stenonianus mit Aesten des Facialis nach abwärts gezogen, und der grosse Wangenfettpfropf entfernt. Es liegt nun eine Nische vor, die als Boden den Musculus buccinatorius hat; nach hinten zu ist sie begrenzt durch den Musculus pterygoideus int., nach aussen durch den Kieferast mit dem Masseter und der scharf markirten, kantig vorspringenden Sehne des Schläfenmuskels, an welcher angelehnt der Stamm des Nervus buccinatorius gelagert ist.

Das reiche Material unserer Klinik gestattete es mir, bald nachdem ich die erwähnte Methode kennen gelernt hatte, sie in einem Falle zu erproben.

Aus der Operation gewann ich die Erfahrung, dass erstlich die Methode den Nerven auch am Lebenden mit grosser Präcision finden lässt, und dass die ganze Operation ohne nennenswerte Blutung durchführbar ist.

Die 66jährige M. A. wurde am 6. März d. J. das erstemal auf die Klinik aufgenommen. Sie gab an, seit fünf Jahren an heftigen, anfallsweise auftretenden Schmerzen der rechten Gesichtshälfte zu leiden. Die Anfälle sollen in der letzten Zeit an Häufigkeit und Intensität zugenommen haben. Die Patientin, die aus gesunder Familie stammt, gibt an, vor dieser Erkrankung niemals krank gewesen zu sein.

Man findet ein zart gebautes, muskelschwaches Individuum. Herz und Lungen gesund. Am ganzen Körper keinerlei Zeichen von Lues oder Malaria.

Die ganze rechte Gesichtshälfte ist etwas geschwellt und leicht geröthet. Im Anfalle, der während der Untersuchung wiederholt

eintritt, zuckt die Muskulatur der erkrrankten Gesichtshälfte, während die Haut sich stärker röthet.

Die Patientin kann den Schmerz nicht präcis localisiren, doch strahlt derselbe gegen die Oberlippe und die Nase aus. Druck auf die Austrittsstelle des Nervus infraorbitalis wird schmerzlich empfunden und löst sofort einen typischen Schmerzanfall aus. Die Kiefer der Patientin sind in Folge Fehlens der Zähne senil atrophirt.

In den ersten Tagen ihres Spitalsaufenthaltes wird versucht, die Anfälle durch subcutane Antipyrininjectionen zu coupiren, was jedoch völlig fehlschlägt. Die Anfälle werden stärker und häufiger, so dass Patientin selbst um eine Operation bittet.

Am 20. März wurde in Chloroformnarcose der rechte Nervus infraorbitalis am Austritte aus dem Foramen infraorbitale in offener Wunde durchtrennt. Die Wunde wurde drainirt und sorgfältig durch Knopfnähte vereinigt.

Der Wundverlauf gestaltete sich normal, die Wunde war nach acht Tagen vollkommen geheilt, doch hatte die Operation nicht den gewünschten Erfolg, indem bloss die Ausstrahlungen gegen die Nase und Oberlippe sistirten.

Am 19. April suchte die Patientin, die nach der ersten Operation das Spital für kurze Zeit verlassen hatte, die Klinik abermals auf. Sie klagte über einen continuirlichen stechenden und klopfenden Schmerz in der Mitte zwischen Mundwinkel und Kaumuskelrand, rechterseits; im Anfalle trat leichtes Zucken des Mundwinkels auf. Die Patientin gab auf Befragen an, dass der Schmerz mehr an der Innenfläche der Wange, also in der Schleimhaut den Sitz habe.

Der Umstand, dass der Schmerz immer von einem und demselben Punkte ausging, dass die Schleimhaut der Mundhöhle als Sitz der Schmerzen angegeben wurde, dass ferner der Schmerz nicht weiter ausstrahlte, liess den Nervus buccinatorius als den Sitz der Neuralgie vermuthen. Auf dringendes Verlangen der Frau entschlossen wir uns, nachdem andere therapeutische Versuche erfolglos geblieben waren, zur Resection des Buccinatorius. Dieselbe wurde von mir am 24. April unter tiefer Chloroformnarcose ausgeführt.

Hautschnitt quer $1^1/_2$ cm unter dem unteren Jochbeinrande in der Richtung vom Tragus zur Mitte der Nasolabialfalte, so dass ein Drittheil des Schnittes über den Masseter, zwei Drittheile über die Wange zu liegen kamen.

Nach gemachtem Hautschnitte tastete man in der Wunde den Ductus stenonianus, der mit einem begleitenden Aste vom siebenten Nerven mit stumpfem Haken nach abwärts gezogen wurde.

Nun spaltete ich die den Boden der Wunde bildende Fascia masseterica, worauf das buccale Fett zum Vorschein kam. Der ganze Fettpfropf liess sich leicht ohne jegliche Blutung aus seiner Nische

hervorziehen und entfernen; es präsentirte sich jetzt in der Wunde hinter dem mit stumpfen Haken nach aussen gezogenen vorderen Rande des Masseter der Processus coronoides des Unterkiefers mit dem kantig vorspringenden untersten Theile der Sehne des Schläfenmuskels.

Am medialen Rande dieser Sehne lag in lockeres Zellgewebe gehüllt und leicht an dieselbe geheftet der Nervus buccinatorius. Ich isolirte diesen mit anatomischen Pincetten in der Ausdehnung von etwa zwei cm und resecirte das präparirte Stück.

Die ganze Operation war ohne nennenswerthe Blutung durchgeführt worden. Die Tiefe, in der operirt wird, ist geringer als man nach der anatomischen Beschreibung glauben sollte. In die tiefste Nische der Wunde wurde ein Drain gelegt. Die Hautwunde durch Knopfnähte vereinigt. Darüber der an unserer Klinik übliche Verband mit Sublimatgaze und einem kleinen Holzwollekissen.

Der weitere Verlauf war, was die Wundheilung anlangt, ein vollkommen befriedigender. Nach 10 Tagen war die Wunde mit Hinterlassung einer kaum sichtbaren linearen Narbe verheilt. Nicht so befriedigend war anfänglich der Effect der Operation. Die Anzahl und die Intensität der Anfälle hatte zwar abgenommen, doch waren sie immerhin modificirt vorhanden, und ich musste zu meiner Betrübniss sehen, dass, als die Kranke am 6. Mai das Spital verliess, mehrmals des Tages noch zuckende Schmerzen in der erkrankten Wange auftraten. Doch besserte sich in den nächsten 14 Tagen der Zustand wesentlich.

Am 29. Mai stellte sich die Patientin, die nun bedeutend besser aussah, abermals an der Klinik vor. Nur von Zeit zu Zeit auftretendes Zucken in der Wange gemahnt sie nun an ihre ehemalige Krankheit.

V.

Ein Fall von Aneurysma spurium der Arteria femoralis bedingt durch ein zehn Jahre getragenes Projectil.

Mitgetheilt von Dr. **Julius Hochenegg**, Assistent obiger Klinik.

(Nach der am 16. November in der k. k. Gesellschaft der Aerzte gehaltenen Demonstration.)

Prof. Küster stellte am diessjärigen Chirurgencongress einen 18jährigen Patienten geheilt vor, bei welchem er, in der Meinung, es handle sich um eine tiefe Phlegmone in der Kniekehle, ein Aneurysma der Arteria poplitea incidirte. Nach Eröffnung konnte constatirt werden, dass dieses Aneurysma dadurch entstanden sei, dass ein spitzes, $^1/_2$ cm langes Osteophyt, von der Hinterfläche des Femurs ausgehend, ein Loch in der Arterie erzeugt hatte. Prof. Küster fand nur drei ähnliche Fälle in der Literatur verzeichnet (Boling, Svensson, Temple.*)

Ich bin heute in der Lage, einen ganz analogen fünften Fall den bisher bekannten anzureihen, dessen nähere Details aber den mitzutheilenden Fall zu einem besonders interessanten gestalten.

Die Krankengeschichte ist folgende:

F. Mathias, 41 Jahre alt, gegenwärtig Magazinsdiener, wurde am 18. October auf die Klinik aufgenommen:

P. war bis zum Feldzuge 1878 immer gesund; am 5. September 1878 erhielt er im Gefechte bei Doboj einen Schuss vorne am linken Oberschenkel. Pat. commandirte damals als Zugsführer beim achten Infanterie-Regiment einen Zug, welcher dem Feinde auf circa 150 Schritte nahe gekommen war. Im Momente der Versetzung kniete Pat. mit dem linken Knie am Boden, auf das rechte im Hüft- und Kniegelenke gebeugte Bein sein Gewehr aufstützend. Die Symptome nach erlittener Verletzung waren ziemlich bedeutender Schmerz und heftige Blutung, doch konnte Pat., nachdem dieselbe provisorisch gestillt war, selbst, auf einen Kameraden gestützt, den Weg zum Verbandplatze zurücklegen.

Hier und später in den Spitälern zu Brod, Pettau und Wien wurde zu wiederholten Malen die Wunde sondirt, man gelangte immer nur durch die circa guldenstückgrosse Einschussöffnung direct auf das intacte Femur, so dass die untersuchenden Herren

*) Autoreferat im Centralblatt für Chirurgie, 1888.

Aerzte die Ansicht aussprachen, das Projectil müsse während des Transportes vom Gefechte bis zum Verbandplatz herausgefallen sein.

Pat. wurde hierauf über Brod, Pettau nach Wien transportirt, wo ihm im k. k. Garnisonsspitale Nr. 2 ein mittlerweile zur Entwicklung gekommener grosser Abscess an der Innenseite des Femurs und von der Wunde aus drainirt wurde. Diess war 26 Tage nach der Verletzung. Hierauf heilte die Wunde allmählig zu, so dass Pat. nach sieben weiteren Wochen geheilt entlassen werden konnte (9. December 1878).

Im darauffolgenden Jahre (1879) verspürte Pat. einen constanten Schmerz neben dem Knie, der längs der Innenseite des Unterschenkels gegen den Fuss zu ausstrahlte, auch hatte Pat. in der ersten Zeit mit Steifigkeit im Kniegelenke zu thun.

Diese Beschwerden hörten allmälig vollkommen auf, so dass sich Pat. bis zum heurigen Frühjahre vollständig wohl befand.

Ungefähr im April d. J. stellten sich nach stärkerer Arbeit abermals Schmerzen ein, gleichzeitig bemerkte Pat. hie und da an der Innenseite des Oberschenkels oberhalb des Kniegelenkes eine wallnussgrosse harte Geschwulst, die immer wieder verschwand, wenn Pat. einige Tage über liegend zugebracht hatte.

Drei Wochen vor Eintritt auf unsere Klinik, also Ende September, erkrankte Pat. im Dienste, nachdem er beinahe 24 Stunden Streckendienst versehen hatte unter heftigem Fieber, er bekam einen Schüttelfrost und fühlte sich subjectiv krank. Die Fröste wiederholten sich an den darauffolgenden acht Tagen, manchmal zwei bis dreimal des Tages. Am vierten oder fünften Tage seiner Erkrankung kam an der Innenseite des Oberschenkels, dort, wo Pat. schon früher die harte Geschwulst bemerkt oder gefühlt hatte, eine Geschwulst unter spontanen, äusserst heftigen Schmerzen zur Entwicklung, die rasch wuchs. Ein consultirter Arzt verordnete feuchtwarme Umschläge, die auch bis zum Tage des Eintrittes applicirt wurden. Zur Eröffnung des vermeintlichen Abscesses wurde Pat. der Klinik zugesandt.

Wir constatirten an dem sonst vollkommen gesunden und kräftigen Patienten folgenden Befund:

An der vorderen Seite des linken Oberschenkels, ungefähr in dessen Mitte, eine kreuzergrosse, etwas eingezogene, gegen den Knochen nicht fixirte, strahlige Narbe, (von der Einschussöffnung herrührend). An der vorderen und namentlich Innenseite des linken Oberschenkels, knapp ober dem inneren Condyl beginnend und sich nach aufwärts bis nahe gegen die Mitte zu erstreckend, besteht eine über faustgrosse, in der Tiefe fluctuirende Geschwulst. Die dieselbe bedeckenden Hautdecken sind diffus geröthet, collateraloedematös geschwellt. Die Geschwulst als Ganzes gegen den Knochen zu nicht verschiebbar, auf Druck und auch spontan sehr schmerz-

haft. Die Diaphyse des Oberschenkels ist von aussen her als normal gestaltet durchzutasten. Der Gang des Patienten hinkend, das Knie wird activ nicht vollkommen gestreckt, passiv jedoch sind Bewegungen in normalem Umfange ausführbar. Die Temperatur ist normal.

Unsere Diagnose ging dahin, dass es sich um einen periostitischen Abscess, ausgehend von der Innenfläche der unteren Hälfte des Femurs, handeln dürfte.

Denn darüber, dass eine entzündliche Geschwulst vorliege, hatten wir auch nicht die geringsten Zweifel. Sprach doch hiefür der in der Anamnese vom Pat. angegebene initiale Schüttelfrost, das wenn auch geringe collaterale Oedem der Hautdecken und deren Röthung. Einen osteomyelitischen Abscess konnten wir dadurch ausschliessen, dass die ganze Diaphyse des Femurs sich von aussen her gracil durchtasten liess, dass nirgends eine Verdickung des Knochens bestand. Wenn ich noch anführe, dass um die Lage der Arterie zur Geschwulst zu constatiren, der Tumor an verschiedenen Stellen auf Pulsation geprüft und mit dem Stetoskop auscultirt wurde und nirgends, sei es Pulsation oder irgend welche Geräusche wahrgenommen werden konnten, so schien unsere Diagnose über allen Zweifel erhaben vollständig gesichert zu sein.

Die durch diese Diagnose indicirte Incision wurde von mir am 19. October vorgenommen und ergab die Unrichtigkeit meiner Diagnose und folgenden überraschenden Befund:

Ich schnitt parallel der Femuraxe über der höchsten Convexität des Tumors ein und kam, die Musculatur des Vastus internus stumpf der Faserrichtung parallel durchtrennend, auf eine äusserst dünne, bläulich durchscheinende Membran, die schon auf Berührung mit dem Finger einriss, worauf zuerst locker geronnene Coagula vorquollen und später ein Strahl arteriellen Blutes sich entleerte.

Nach Anlegung des Esmarch'schen Schlauches unter dem Poupart'schen-Bande und Erweiterung der Incision sowie Ausräumung der wandständigen Gerinnsel, präsentirte sich eine über mannsfaustgrosse Höhle, deren mediale und vordere Wand von Musculatur, deren laterale Wand von dem vollständig intacten Femur gebildet wurde, die Begrenzung nach rückwärts war von den grossen Gefässen, die in eine derbe Schwiele eingebettet erschienen und der Adductorensehne gegeben. In dieser Höhle stiess ich zunächst auf das Projectil und auf einen 12 mm langen, vollständig freien, beiderseits spitzen Knochensplitter, dessen freies Ende in einem kaum hanfkorngrossen, gleichmässig runden, scharfrandigem Loche in der Arterie steckte,

Durch diesen Befund war es vollständig klar, dass es sich um ein Aneurysma spurium der Arteria femoralis handle, und zwar war die Continuitätstrennung in der Arterie knapp über dem Adductorenschlitze gelegen.

Eine Unterbindung der Arterie oberhalb und unterhalb des beschriebenen Loches der vorderen Wand erschien mir zunächst deshalb als unausführbar, weil die Gefässe hier, wie schon hervorgehoben, in einer derben Schwiele mit einander verklebt waren, so dass eine exacte Isolirung unmöglich erschien, ich unterband deshalb die Arterie weiter oben unter dem Musc. Sartorius.

Diese Unterbindung hatte jedoch absolut keinen Effect, indem es nach Lösung des Schlauches jedenfalls vermittelst collateraler Bahnen abermals aus dem Loche ateriell blutete, so dass ich doch Ligaturen ober- und unterhalb des Loches in der Arterie anlegen musste, wobei ich in die Ligatur das ganze Gefässpaket, also auch die Vene, miteinbeziehen musste.

Aus Furcht vor einer Nachblutung wurde die ganze Wundhöhle mit Jodoformgaze tamponirt und nach Anlegung des bei uns üblichen Wundverbandes die Extremität auf eine Schiene gelagert.

Der weitere Verlauf war ein vollkommen normaler, die höchste Temperatur war an einem Tage 37·9. Die dem Aneurysma entsprechende Höhle heilte per granulationem aus. Nur in den ersten zwei Tagen waren die peripheren Antheile der Extremität kühl und gleichzeitig blass, später aber immer vollständig normal gefärbt und temperirt, so dass Pat. 27 Tage nach der Operation, mit einem der Wunde entsprechenden Granulationsstreifen geheilt entlassen werden konnte.

*

Das extrahirte Projectil ist 31 gr schwer, von unregelmässiger Form, das eine Ende zeigt eine gleichmässige Delle, deren Concavität ganz genau der Krümmung einer Femurdyaphysenperipherie eines erwachsenen Mannes entspricht, das andere Ende aber der zusammengedrückten hohlen Basis der ursprünglichen Kugel. Wenn man die in Pirogoff's Kriegschirurgie *) gegebene Tabelle über die Gewichts- und Caliberverhältnisse der gegenwärtig im Gebrauch stehenden Feuerwaffen durchsieht, so wird es nicht schwer, das aus der Wunde extrahirte Projectil als dem System Snider angehörig zu agnosciren, denn nur mit diesem stimmen die Gewichts- und Caliberverhältnisse überein.

*) N. Pirogow: Kriegssanitätswesen 1882, pag. 351.

Ein mit dem extrahirten Projectil verglichenes Original-Snider-Projectil, das ich der Freundlichkeit des Herrn Regimentsarztes Habart verdanke, hat vollständig gleiches Gewicht wie das extrahirte, die Gestaltsveränderung der extrahirten Kugel resultirt aus den bekannten Vorgängen beim Aufschlagen des Projectils auf den getroffenen Knochen.

Mit der Annahme, dass es sich um ein Snider-Projectil handle, stimmt die bekannte Thatsache, dass Gewehre dieser Art dem Feinde vom Jahre 1878 zur Verfügung gestanden haben.

Aus der Art des genannten Systems ist aber ebenfalls klar, dass Pat. unmöglich wie er meint, aus der Nähe von 150 Schritten Distanz verletzt worden sein kann, da sonst bei der bekannten Tragfähigkeit und Gewalt des Snider'schen Systems — in Fischer's Kriegschirurgie*) wird angegeben, dass bei diesen Systemen noch auf eine Distanz von 2000 Metern eine totale Zersplitterung der stärksten menschlichen Knochen zu Stande kommt — es unmöglich ohne eine Zertrümmerung des Femurs abgegangen sein dürfte. Im Gegentheile ist anzunehmen, dass das Projectil von einem der auf den umliegenden Höhen postirten Feinde hergerührt hat und so aus bedeutender Entfernung kommend nur die Weichtheile durchtrennend auf den Knochen aufschlug, diesen contundirte und nun vielleicht das Periost abhebend in Spiraltour um das Femur nach abwärts und innen abwich.

So ist es zu erklären, dass der Verletzte selbst zum Verbandplatz gehen konnte, was eine schwerere Läsion des Knochens absolut ausschliesst, so ist es verständlich, dass das Projectil der suchenden Sonde der Aerzte entging, indem es tief unter der Einschussöffnung von der Musculatur gedeckt verborgen lag.

Die Periostabhebung macht uns endlich das Zustandekommen des extrahirten Osteophyten klar.

So denke ich mir die Kugel lange Zeit an der Innenseite des Femurs symptomlos gelagert, stärkere Arbeit erzeugte endlich im Frühjahr 1888 durch Entzündung um den fremden Körper die in der Anamnese angeführten kommenden und schwindenden, harten, nussgrossen Geschwülste an der Innenseite; wahrscheinlich ist während dieser Zeit das Projectil immer tiefer und tiefer gesunken, bis es endlich vor der Adductorensehne Halt machen musste. Hier kam es den Knochensplitter vor sich hertreibend unmittelbar vor der Arterie zu liegen. Das Zustandekommen des Aneurysmas ist leicht so zu erklären,

*) Fischer: Handbuch der Kriegschirurgie, Deutsche Chirurgie, 1882, I, pag. 6.

dass bei der besonders anstrengenden Arbeit, der sich P. am Tage seiner Erkrankung unterziehen musste, durch den Druck der arbeitenden Musculatur das Projectil gegen den Osteophyten presste und durch die Spitze dieses das von uns vorgenommene und geschilderte Loch in der Arterie zu Stande kam.

Nicht vollkommen zu erklären ist der initiale Schüttelfrost, es wäre denn als Ursache hiefür die Blutung ins intermusculare Zellgewebe zu bezeichnen, annalog dem Fieber bei grossen Extravasaten.

Dass dem Aneurysma alle Symptome eines solchen fehlten, erkläre ich mir aus der dicken Schichte wandständiger Coagula und ferners mag auch der Umstand mitgewirkt haben, dass der in der Arterienwand steckende Knochensplitter das Loch grösstentheils verlegte, so dass das Blut im Sacke nicht pulsirte noch irgend welche auscultatorische Geräusche wahrnehmen liess.

Diese Verhältnisse, sowie die anamnesisch angegebenen Schüttelfröste und die wahrscheinlich artificiale durch die Umschläge bedingte entzündliche Veränderung an den Decken möge in Aller Augen meine falsche Diagnose entschuldigen.

VI.

Ueber den zweizeitigen hohen Blasenschnitt.

Von Dr. **Emerich Ullmann**, Assistent an der Klinik.

Auf dem siebenzehnten Congress der deutschen Gesellschaft für Chirurgie hat Neuber den Vorschlag gemacht, die Gefahren der Sectio alta dadurch zu umgehen, dass man die Operation zweizeitig ausführt. Durch einen in der Linea alba gemachten Schnitt legt N. die Blase bloss, zieht durch die vordere Bauchwand und durch die Bauchdecken Fäden durch und tamponirt nun, um nach 6—8 Tagen, nachdem sich eine granulirende Fläche etablirt hat, bei Anspannung der Fäden die Blase zu eröffnen und eventuell nach eingelegter Drainage zu vernähen. Sechs auf diese Weise, theils wegen Stein, theils wegen Neubildungen operirte Fälle verliefen günstig.

Die Idee zur zweizeitigen Sectio alta wurde bekanntlich zuerst 1843 von Vidal de Cassis angeregt, um diejenigen Momente, welche die Prognose des hohen Blasenschnittes ungünstiger als die der anderen Operationsmethoden machten: die Peritonealverletzung und die Urininfiltration des prävesicalen Zellgewebes hintanzuhalten. Im ersten Act sollte nur die Durchtrennung der Bauchwandungen vorgenommen und im zweiten Act die Blase eröffnet und der Stein entfernt werden. Die Granulationen bilden nun eine schützende Decke, über welche der Harn, selbst wenn er noch so zersetzt ist, ohne Gefahr abfliessen kann.

Valette in Lyon hat, wie Perret*) berichtet, die Bauchdecken bis zu den Mm. recti eingeschnitten, dann mit einer Sonde à dard einen Platindraht in die Blase geführt und letztere an die Bauchwand fixirt. Application von Chlorzink, bis die Blase eröffnet ist. Im zweiten Act (nach einigen Tagen) wurde die Sonde durch die kleine Blasenöffnung durchgeführt und die Lücke mit einem Lithotom caché oder mittelst zwei kleiner seitlicher Debridements vergrössert.

*) Dissertation. Lyon 1850.

Vidal's Vorschlag wurde von Langenbuch wieder aufgenommen, namentlich aus dem Grunde, um grosse Steine ohne bedeutende Zerrung der Wundränder und ohne Verletzung des Peritoneums entfernen zu können. Er macht — die Experimente sind nur an der Leiche ausgeführt worden — am oberen Rande der Symphyse einen Querschnitt, legt die Blase bloss, eröffnet der Quere nach die Peritonealtasche und näht nun das Bauchfell um einige Centimeter höher an die Blasenkuppe an. Nach mehreren Tagen wird die nun an einer grösseren Partie als vorher vom Bauchfell freie vordere Blasenwand eröffnet und der Stein entfernt.

Der Gedanke, welcher Langenbuch's Operation zu Grunde liegt, ist zweifellos sehr schön, man gewinnt durch die Verlagerung des Peritoneums viel Raum und man kann nun, ohne befürchten zu müssen, dass man es verletzt, einen grossen Schnitt machen, durch welchen die Entbindung von selbst grossen Steinen mit Leichtigkeit gelingt.

Die Methode eliminirt also die Gefahr einer Peritonealverletzung und einer darauf folgenden Peritonitis, nicht aber die einer Entzündung des prävesicalen Zellgewebes und wurde auch bisher an Lebenden niemals versucht.

Die Methode von Vidal de Cassis wurde ferner von Whitehead und Monod vorgeschlagen, von Nélaton, Petrequin, D'Almeida in Lissabon und in letzter Zeit von Bardenheuer fünfmal und von Svensson dreizehnmal mit gutem Erfolge ausgeführt.

Albert äusserte sich im Jahre 1881 folgendermassen: Sollte sich die Wahrscheinlichkeit, mit welcher ein aseptischer Verlauf und das Halten der Naht bei der einzeitigen Sectio alta a priori anzunehmen sind, als eine geringe erweisen, so müsste man in ernste Erwägung ziehen, ob die Operation en deux temps nicht zur Regel zu machen wäre.

Zur Zeit da mein Lehrer diesen Ausspruch gethan hat, war die Asepsis an seiner Klinik eine ungenügende, obzwar alle Bestrebungen darauf gerichtet waren, durch Befolgung aller jener Regeln, welche bei Beginn der antiseptischen Periode nur umso strenger gefordert wurden, den durch äussere Verhältnisse gesetzten Uebelständen zu begegnen. Ich citire hier einige Sätze

aus Maydl's Erfahrungen über Wundheilung etc., welche auf die damaligen Zustände volles Licht werfen:

»Dass die um die Operirten Beschäftigten fortwährend durch irgend einen Umstand an der Exactheit ihrer Manipulation gehindert wurden, dass eine reichliche Wasseranwendung bei dem hölzernen Fussboden undenkbar ... dass im Amphitheater selbst Kästen mit zahlreichen macerirten, übelriechenden Knochenpräparaten aufgestellt waren. Die poliklinischen Kranken drängten sich mit den Studenten um die Wette hinter dem Amphitheater .... was an Infectionsstoffen in ein sonst noch so peinlich reingehaltenes Krankenzimmer getragen wurde, das muss man mit eigenen Augen gesehen haben. Zwei Schritte vor der Südfront, längs den Sälen, eine mangelhaft construirte Hauptkloake; die Wände gegen Norden auf Manneshöhe feucht und mit grünen Schimmelpilzen beschlagen, die Dielen faul, der Schotter einen intensiv modrigen Geruch verbreitend ....«

Kein Wunder, dass die Operationsresultate ungünstige waren, dass die Mortalität bei Amputationen 14 Percent, beim hohen Blasenschnitt 50 Percent betrug!

Die Verhältnisse änderten sich mit einem Schlage, als im October 1884 neue Räumlichkeiten bezogen wurden und die genannten ungünstigen Bedingungen für eine aseptische Wundheilung wegfielen.

Die Resultate unserer Operationen sind auch dem entsprechend. Pyämie und Septicämie sind verschwunden, wo wir per primam Heilung anstreben, dort tritt sie ein und es genügt darauf hinzuweisen, dass, trotzdem die Laparotomien vor einer Zahl von 400 Zusehern gemacht werden, die letzten 25 Ovariotomien ganz ohne Todesfall und 25 Myomotomien mit einem, jedoch nicht durch Infection erfolgten Todesfall endigten.

Ich musste auf diese Zustände aus zweifachem Grunde hinweisen. Erstens, weil die Gefahren bei der Sectio alta mit denselben in innigem Zusammenhange stehen und zweitens, weil die schlechten Resultate in den Jahren 1881 und 1882 die Veranlassung boten, den zweizeitigen hohen Blasenschnitt in Anwendung zu bringen.

Ueberblicke ich die an der Albert'schen Klinik seit 1881 ausgeführten 26 hohen Blasenschnitte, so ist der Einfluss der

oben erwähnten Besserung der äusseren Verhältnisse auf die Besserung der Mortalitätsverhältnisse ein ganz auffallender. Von den dreizehn im alten Operationssaal Operirten starben sechs (fünf an eitriger Entzündung des prävesicalen Zellgewebes und nachfolgender septischer Infection, einer an Peritonitis), von den dreizehn im neuen Operationssaal, also unter günstigeren Verhältnissen Operirten, nur ein Einziger, und auch dieser nicht in Folge einer Infection.

Dieser Todesfall betrifft einen 13jährigen Burschen, an welchem am 17. Juli 1884 die Sectio alta ausgeführt wurde. Complete Naht der Blase. Temperatursteigerung am Abend des zweiten Tages auf 38·7, von nun an aber normale Temperatur. Am dritten Tage fliesst Urin durch die Wunde. Am zehnten Tage bekommt der Knabe, kurz nachdem er mit Appetit gefrühstückt hat, heftigen Stuhldrang, während dessen bricht er einige Esslöffel voll Blut; hierauf hochgradiger Collaps; Patient wird fahl, pulslos und stirbt binnen wenigen Stunden.

Bei der Section fand man ein ziemlich grosses Ulcus rotundum im Duodenum, die Art. gastroduodenalis arrodirt, grosse Blutmengen im Magen und Dünndarm.

Während also in der ersten Periode die Mortalität als Folge der Infection beinahe 50 Percent betrug, ist dieselbe in der zweiten Periode — von dem oben erwähnten Fall können wir absehen — gleich Null.

An dieser unglücklichen Statistik der ersten Periode änderte auch die Ausführung der Operation in zwei Acten nichts. Von vier so Operirten starben zwei (von Neuem 50 Percent) an der Entzündung des prävesicalen Zellgewebes der Eine sogar bereits vor Ausführung des zweiten Actes, vor Eröffnung der Blase.

Es zeigt dies zur Genüge, dass, obgleich die verhängnissvolle Einwirkung der im zersetzten Harn vorhandenen Bacterien gewiss nicht zu unterschätzen ist, eine zu berücksichtigende Quelle der Infection ausserhalb des Körpers zu suchen bleibt.

Im besten Fall eliminirt man also mit der zweizeitigen Methode die Eröffnung und die Infection der Peritonealhöhle zur Zeit der Blaseneröffnung. Die Verletzung des Peritoneums

und die Peritonitis ist aber bei dem hohen Blasenschnitt im Allgemeinen ein ziemlich seltenes Vorkommniss. Dulles*) hat unter 478 von ihm zusammengestellten Fällen nur 13 Peritonealverletzungen mit drei Todesfällen verzeichnen können.

Dass übrigens auch bei der zweizeitigen Methode ein ähnliches Missgeschick (Peritonealverletzung) vorkommen kann, illustrirt am besten einer unserer geheilten Fälle. Bei der Vornahme der zweiten Operation (Eröffnung der freigelegten Blase) hustete und presste nämlich der Kranke so heftig, dass das Peritoneum oberhalb des Blasenscheitels verletzt wurde und eine glänzende Darmwandblase durch die kleine Peritoneallücke zum Vorschein kam. Diese Lücke wurde darauf mit Catgut exact vernäht und verheilte auch anstandslos.

Ich will nun einige, die technische Ausführung der zweizeitigen Operation betreffende Punkte berühren.

Bereits der erste, auf diese Weise operirte Fall hat die interessante Thatsache gezeigt, dass sich die Blase nach dem ersten Act tief hinter die Symphyse zurückzieht und daselbst derartige Verwachsungen eingeht, dass die Auffindung der Blase theils wegen der zu tiefen Lage derselben, theils wegen der überwuchernden Granulationen bei der zweiten Operation ausserordentlich erschwert wird.

Aus diesem Grunde erschien es nothwendig, schon nach der Blosslegung der Blase, zwischen diese und die Symphyse einen breiten Silkstreifen einzulegen, ferner die vordere Blasenwand zur leichteren Auffindung mit drei Fixationsnähten dergestalt zu versehen, dass dieselben ein Dreieck bildeten, in dessen Grenzen die Eröffnung später vor sich gehen sollte.

Da die mit einem schneidenden Instrumente gesetzte Blasenwunde durch den überfliessenden, zersetzten und Mikroorganismen enthaltenden Harn inficirt werden könnte, und so der Zweck der zweizeitigen Operation unerreicht bliebe, erschien es zweckmässig, die Blase ähnlich wie das Colon bei der Colotomie und den Magen bei der Gastrostomie mit dem Paquelin zu eröffnen.

---

*) The American Journal of the med. sciences 1875.

Trotz dieser Vorsicht ging der eine der so Operirten an Sepsis zu Grunde, die Temperatur stieg schon am Tage nach dem zweiten Act der Operation über 40, auch traten bald metastatische Abscesse am Ellbogengelenke und Fussrücken auf.

Die mit dem Thermocauter eröffnete Blase wurde selbstverständlich nicht genäht, es wurde selbst von der Einlegung eines Verweilkatheters Abgang genommen und nur eine häufige Ausspülung der Blase mit aseptischer Flüssigkeit vorgenommen.

Im Nachfolgenden mögen die Krankengeschichten der vier mittelst zweizeitiger Operation ausgeführten Fälle von Sectio alta mitgetheilt werden.

1. J. W., 64 Jahre alt, aufgenommen am 9. November 1881, hat seit ungefähr zwei Jahren Beschwerden beim Uriniren; beim Harnlassen fliesst der Urin anfangs im Strahle ab, hört dann plötzlich auf und fliesst bei geänderter Körperhaltung wieder stärker. Zeitweise geht Blut und Gries ab und ist der Harn in letzterer Zeit übelriechend, trüb, ammoniakalisch, das Sediment enthält Blut und Eiterkörperchen, Tripelphosphate und Plattenepithelien; auch ist reichlich Eiweiss vorhanden.

Am 15. November wird zur Operation geschritten. Durch einen etwa 5 cm langen, in der linea alba geführten Schnitt wird die Blase blossgelegt; die Umschlagstelle des Peritoneums liegt drei Querfinger über der Symphyse, das Bauchfell wird durch stumpfes Präpariren nach rückwärts gelagert, die Blasenwandung durch drei Seidenfäden markirt, dann in die Wunde Jodoformpulver gestreut. Nächsten Tag geringe Temperatursteigerung, weiterhin fieberloser Verlauf. Am 24. November wurde die Vornahme des zweiten Actes, die Eröffnung der Blase beabsichtigt, da aber mittlerweile die Blase sich an die Symphyse anheftete, so wurden vorläufig nur die Adhäsionen gelöst und von nun an beim jeweiligen Verbandwechsel ein Silkstreifen eingeschoben.

Am 28. November wird auf ein in die Blase eingeführtes Itinerarium eingeschnitten und zwei etwa ganseigrosse Steine entfernt. Keine Blasennaht. Es wird ein antiseptischer Verband angelegt und in die Blase ein Nélatonkatheter eingeführt. Verlauf vollkommen afebril. Am 16. December verlässt Pat. die Klinik, nachdem bereits seit zehn Tagen bei der Blasenwunde kein Harn mehr abfliesst.

Erwähnung verdient, dass der Kranke im December 1882, mit einem neuen Stein auf die Klinik aufgenommen und an ihm die einzeitige sectio alta mit gutem Erfolge ausgeführt wurde.

2. A. B., 11 Jahre alt, aufgenommen am 14. Februar 1882, hatte schon als vierjähriges Kind bedeutende Schmerzen in der Blasengegend beim Fahren und längerem Gehen. Beim Uriniren musste er sich immer sehr anstrengen, der Harn floss nur tropfenweise ab, dabei brennende Schmerzen und bedeutender Harndrang, so dass der Knabe jede halbe Stunde uriniren musste. Der Harn ist seit Jahren ab und zu blutig gefärbt und zeigt in letzterer Zeit dicken Bodensatz. Seit zehn Tagen tritt eine derartige Steigerung der Schmerzen auf, dass dieselben auch bei vollständiger Ruhe auftreten und der Kranke kaum schlafen kann.

Der Harn ist dunkelgelb, trüb, spec. Gew. 1·024. Reaction neutral. Reichliches Sediment an Eiter- und rothen Blutkörperchen, Tripelphosphaten und Bacterien. Kohlensaures Ammoniak und Albumin reichlich vorhanden.

Am 16. Februar 1882 wird der erste Act des zweizeitigen Blasenschnittes vorgenommen. Schnitt in der linea alba bis zur Blase, dann wird die vordere Blasenwand mit drei Fäden fixirt und hinter die Symphyse ein breiter Silkstreifen eingeführt und ein antiseptischer Verband angelegt. Beim täglichen Verbandwechsel wird, um Verwachsungen zu verhindern, der Finger zwischen Blase und Symphyse bis zum lig. puboprost. med. eingeführt. Allabendlich leichte Temperatursteigerung.

Am 26. Februar wird die Blase eröffnet. Die Wundränder werden mit Haken auseinandergehalten; ein Assistent drängt mit dem in das Rectum eingeführten Zeigefinger den Stein aus der Tiefe des kleinen Beckens empor. Durch die ziemlich üppigen Granulationen, welche sich seit der ersten Operation gebildet haben, sind die Wundflächen unkenntlich geworden, so dass von einer Unterscheidung der vorderen Blasenwand vom subserösen Zellgewebe keine Rede sein kann.

Der eine der Fixationsfäden ist am vierten Tage nach der ersten Operation herausgefallen und nun fand man den zweiten Faden, welchen man ursprünglich in der Mitte der vorderen Blasenwand angelegt hat, tief hinter der Symphyse, wahrscheinlich weil sich die Blase tiefer ins kleine Becken zurückgezogen hat. Dieser Umstand erschwert nun die Eröffnung der Blase. Letztere wird mit dem Thermocauter vorgenommen und dann der Stein ohne Schwierigkeiten entbunden. Hierauf wird die Blase mit lauem Salicylwasser ausgewaschen, die Wundflächen mit dem Paquelin trocken gebrannt, wobei wie schon früher erwähnt, da der Kranke gerade heftig presste, das Peritoneum oberhalb des Blasenscheitels verletzt wurde, so dass eine glänzende Darmwandblase durch die kleine Peritoneallücke zum Vorschein kam. Diese Lücke wird mit Catgutnähten exact vernäht und dann ein Permanenzkatheter eingelegt. Täglich wohl zwanzigmal antiseptischer Verband. Die Temperatur

bleibt normal und kann der Kranke am 28. März geheilt entlassen werden.

3. J. M., fünf Jahre alt, leidet bereits seit zwei Jahren an Harnbeschwerden. Im letzten Sommer trat zum wiederholtenmale Hämaturie auf. Der Harn ist stark flockig, trübe, gelblich, nicht blutig, von sauerer Reaction.

Am 22. März 1882 wurde der erste Act der sect. alta en deux temps ausgeführt. Nachdem die Blase in grossem Umfange von der hinteren Symphysenfläche abgelöst wurde, werden drei Fixationsnähte angelegt, ein breiter Silkstreifen zwischen Blase und Symphyse eingelegt. Antiseptischer Verband.

Bereits am nächsten Tage fühlt sich Pat. unwohl, er athmet schwer, Husten und Räuspern schmerzhaft. Der Bauch im rechten Hypogastrium stark druckempfindlich. Kein Appetit. Puls 150. Doch sieht die Wunde sehr gut aus. Am nächsten Tag ist Pat. somnolent und röchelt. Das Abdomen empfindlich aber nirgends Exsudat nachzuweisen. Puls kaum fühlbar. Abends verfällt der Kranke in Agonie und tritt am nächsten Tag der exitus letal. ein.

Sectionsbefund: Eitrige Infiltration des provesicalen Zellgewebes.

4. P. H., 64 Jahre alt, leidet seit zwei Jahren an Harnbeschwerden. Mässige Prostatahypertrophie. Der Harn trüb, sauer, spec. Gew. 1·020. Sediment aus Tripelphosphaten, rothen Blutkörperchen, Eiterzellen, Plattenepithelien. Bacterien und Fetttröpfchen bestehend, Eiweissgehalt gross, der Blut- und Eitermenge entsprechend. Am 1. Mai wird der erste Act der Operation vorgenommen. Nach drei Tagen, also am 4. Mai die Blase mit dem Thermocauter eröffnet. Drei Facettensteine (Gesammtgewicht 32·0) werden entfernt. Keine Blasennaht. Verweilkatheter. Abends Temp. 39·5, am 7. Mai 40·0 und behält diese Höhe allabendlich. Am 10. Schmerzhaftigkeit und vier Finger breite Röthung und Schwellung am linken Fussrücken. Nächsten Tag ist auch im rechten Ellbogengelenk Schmerzhaftigkeit vorhanden und stirbt der Kranke am 16. an Sepsis.

Unsere Erfahrungen mit der zweizeitigen Methode sind also nicht sehr zufriedenstellende; von vier Operirten starben zwei, einer sogar vor Eröffnung der Blase, und ist die Mortalität unter denselben äusseren Verhältnissen dieselbe wie bei der einzeitigen Operation. Diese Umstände veranlassten Herrn Prof. Albert zur einzeitigen Sectio alta zurückzukehren, deren Uebelstände nach zwei Richtungen hin zu bekämpfen wären: *a*) durch eine sichere Nahtmethode; *b*) durch Verbesserung der Technik behufs Vermeidung der Peritonitis und Sicherung eines genügenden Secretabflusses.

a) Was die Ursache des noch immer so häufigen Misslingens der Prima intentio bei der Blasennaht betrifft, so scheint diese durch folgende Umstände begründet zu sein:

Erstens nimmt man bei der Eröffnung der Blase keine Rücksicht auf die complicirten anatomischen Verhältnisse der Blasenwand. Es ist gewiss nicht gleichgiltig, dass wir die maschenförmig verzweigten Muskelbündel einfach durchtrennen, Muskelbündel, welche durch die chronische Entzündung der Blase oft eine ganz bedeutende Dicke erreichen können (vessie à colonnes). Durch die Retraction einzelner durchschnittener Bündeln bleiben die Wundränder nicht geradlinig, sondern es entstehen kleine Lücken und wird eine feste Adaption der Wundränder unmöglich.

Zweitens scheint die Zerrung der Wundränder bei der Exaerese des Steines in Betracht zu kommen. Sind dieselben durch Druck oder Zerrung in ihrer Ernährungsfähigkeit gestört, so werden sie nicht aneinander heilen können und ausserdem wird noch ein locus minoris resistentiae geschaffen, welcher zur Ansiedelung von Bacterien den günstigsten Boden abgibt.

Drittens wird die per primam Heilung der Blasenwände oft durch Ansammlung von Harn in der Blase verhindert; die Flüssigkeit dehnt die Blase namentlich an der noch wenig resistenten Nahtstelle auseinander. Allerdings kann man dem durch einen per urethram eingelegten Verweilkatheter wirksam begegnen, doch ist zu berücksichtigen, dass das permanente Abfliessen des Harnes häufig durch Verstopfung des Katheters mit Gerinseln oder durch die die Katheteröffnung versperrende Blasenschleimhaut verhindert wird. Ausserdem ist das Verweilen des Katheters in der Urethra an und für sich kein ganz gleichgiltiger Act, weil die damit verbundene Reizung und Entzündung der Urethralschleimhaut eine Entzündung des Blasenhalses, ja der Blase selbst unterhalten und bedingen kann. Aus diesem Grunde wird von Thompson und Bergmann der Verweilkatheter nicht mehr angewendet, sondern die bereits früher geübte methodische Katheterisation ausgeführt.

Viertens wird die eitrige Entzündung der Blasenwand eine Verheilung der Wunde nicht nur nicht erlauben, sondern sogar durch Weitergreifen der Entzündung zu einer dauernden

Fistelbildung führen können. Wie hartnäckig diese letzteren jeder Therapie trotzen, ist aus den Mittheilungen von Volkman, Israel, Gussenbauer etc. bekannt.

Die durch die langwierige chronische Cystitis bedingten Veränderungen der Blasenwand (fettige und körnige Degeneration, kleinzellige Infiltration) scheinen neben den erwähnten Ursachen zur Verhinderung der per primam Heilung der Blasenwände keine oder nur eine untergeordnete Rolle zu spielen, wie dies aus einigen von mir ausgeführten Versuchen hervorzugehen scheint.

Drei Hunden, deren Blase ich mittelst eingeführten Katheters längere Zeit hindurch mechanisch reizte und insultirte, wurden mehrere Kubikcentimeter einer Aufschwemmung von Staphylococcenreincultur in die Blase injicirt. Alle drei Thiere erkrankten unter heftigen fieberhaften Erscheinungen und ging auch das eine am sechsten Tage zu Grunde. Die Section zeigte die Blasenwand in hohem Grade verändert, verdickt, die Schleimhaut chronisch entzündet und das Blaseninnere mit stark eiterhaltigem Harn erfüllt. Beide Nierenbecken entzündet (aus dem Blute spross bei Züchtungsversuchen der Staphylococcus aureus auf). Die zwei anderen Hunde blieben am Leben, zeigten jedoch heftige Cystitis und war der mit Katheter abgenommene Harn stark mit Eiterkörperchen, Epithelien und Bacterien durchsetzt. Nach neun, respective 17 Wochen, während welcher Zeit die Thiere sehr abmagerten, führte ich in Narcose den hohen Blasenschnitt aus, und schnitt behufs mikroskopischer Untersuchung nach Eröffnung der Blase ein Stückchen ihrer Wand heraus. Hierauf complete Naht der Blase, dann Etagennähte der Bauchdecken. An beiden Hunden erfolgte die Heilung anstandslos per primam. Das jeweilig entfernte Stückchen zeigte alle Zeichen einer chronischen Entzündung. Nach dem Tode der später noch zu anderweitigen Versuchen verwendeten Thiere untersuchte ich die Blase und war eine feine Narbe gut sichtbar.

Wenn es nun auch richtig ist, dass am Hunde, wo doch die Blase fast überall vom Peritoneum bedeckt ist, die Verhältnisse andere sind als am Menschen, so ist diesen Versuchen die Beweiskraft gewiss nicht abzusprechen, dass auch chronisch entzündete Blasen per primam verheilen können.

Die erwähnten Umstände erklären zur Genüge, weshalb wir bei einer Blasenwunde nicht mit der Sicherheit auf eine primäre Verheilung durch Naht hoffen können wie bei einer die bei weitem dünnere Darmwand betreffenden Wunde. In der Ausführung der Blasennaht sind in letzterer Zeit allerdings bedeutende Fortschritte gemacht worden, dennoch kennen wir zur Zeit keine Methode, welche volle Garantie für eine per primam-Heilung böte. Viele Operateure lassen daher lieber die Blase ganz offen, irrigiren oft und trachten durch Verweilkatheter oder methodische Katheterisation den zersetzten Harn von den Wundrändern fernzuhalten, während Andere die Blasennaht ausführen und sich damit begnügen, wenn in den der Operation folgenden nächsten Tagen kein Harn durch die Wunde fliesst — sei es auch, dass die Naht später nachgibt.

b) In einer anderen Richtung suchten manche Chirurgen namentlich in der letzten Zeit durch Aenderungen der Methode der Sectio alta zum Ziele zu kommen. So zunächst Langenbuch.*) Um die Anlegung einer geräumigen und tiefer gelegenen Abflussöffnung in der Blase als Gegenöffnung für die Sectio alta und als Ersatz für die Harnröhrenleitung ohne Verletzung von wichtigen Organen zu ermöglichen, will Langenbuch zwischen dem unteren Rande der Symphyse und der Peniswurzel eingehen. Ob Langenbuch's Methode viele Anhänger finden wird, ist fraglich. Das Einzige, was er gezeigt hat, ist, dass der Zugang unter der Symphyse grösser ist, als man bisher allgemein geglaubt hat. Um eine Lücke zur Drainirung bei Ausführung der Sectio alta zu schaffen, ist die Operation zu complicirt; als Voroperation zur Entfernung des Steines bietet sie aber doch zu wenig Raum und dürfte Smits**) Recht behalten, dass sich Verletzungen des Plexus Santorini doch ereignen könnten, und dies um so eher, weil hier varicöse Erweiterungen in Verbindung mit Varices des Blasenhalses (Tillaux' Cystite variqueuse) vorkommen.

Auf die in letzterer Zeit häufiger geübten Resectionen der Symphyse behufs Erlangung einer grösseren Eingangs-

*) Die Sectio alta subpubica. Berlin, Hirschwald, 1888.

**) D. Ztschr. f. Chir. 1888, Juni.

pforte hier des Näheren einzugehen, halte ich, da mich dies von meinem Thema zu weit entfernen würde, nicht für zweckdienlich und will nun lieber zur Besprechung der transperitonealen Sectio alta übergehen.

Ich habe bereits vor eineinhalb Jahren Herrn Hofrath Albert über Thierexperimente berichtet, bei welchen ich die Blase absichtlich an einer vom Bauchfelle überzogenen Stelle eröffnete, die Sectio alta also transperitoneal vornahm. Ich habe zwei Methoden in Anwendung gezogen: 1. Die einzeitige Operation mit nachfolgender Blasennaht und Benützung der adhäsiven Fähigkeit des Peritoneums zur besseren Sicherung der primären Vereinigung der Wundränder, und 2. den zweizeitigen transperitonealen Blasenschnitt, ähnlich wie man z. B. die zweizeitige Gastrostomie ausführt.

Was die erste Methode betrifft, so ist vor Kurzem von Prof. Rydygier in Krakau*) nicht nur über diesbezügliche Thierexperimente Mittheilung gemacht worden, sondern er hat auch über die erste so ausgeführte Operation am Menschen berichtet:

Bei einem 13jährigen Knaben wurde zunächst der Bauchschnitt gemacht, das Peritoneum eröffnet und an der Blase, dort wo der Schnitt nach hinten zu endigen sollte, eine Fixationsnaht angelegt und sie dann mit einigen Häkchen vorgezogen. Dann legte R. antiseptische Gaze um die Blase herum und indem er die früher in die Blase injicirte Flüssigkeit abfliessen liess, eröffnete er die erstere, ohne dass ein Tropfen Flüssigkeit in die Bauchhöhle gelangen konnte. Nach Entfernung der Steine wurde die Czerny'sche Darmnaht angelegt und die Blase versenkt.

In kurzer Zeit konnte der Knabe geheilt entlassen werden.

Meine nur an Thieren ausgeführten Versuche haben ziemlich befriedigende Resultate gegeben und ich versuchte diese Operation in zwei Zeiten auszuführen, weniger aus dem Grunde, weil ich Bedenken ob des vollständig sicheren Verschlusses hatte, als deshalb, weil ich mich zur Zeit mit Versuchen über den Verschluss von Ureterfisteln beschäftigt habe und es mir wünschenswerth erschien, durch längere Zeit eine Blasenfistel zu etabliren und möglichst genauen Einblick in das Blasen-

*) Wiener medicin. Wochenschrift 1888, Nr. 17.

innere, namentlich in die Gegend der Ureterenmündungen zu bekommen.

Ich habe also an Hunden, an denen bereits früher eine Ureterfistel angelegt wurde, die Bauchdecken bis zum Peritoneum, dann dies letztere durchtrennt, die Blase mit drei Fixationsnähten versehen und nun in der Länge von 5—6 cm und in der Breite von 2—3 cm das Peritoneum parietale an den serösen Ueberzug der blossgelegten Blase durch eine Reihe von Knopfnähten angeheftet und nach 4—5 Tagen die Blase mit dem Paquelin eröffnet. In einer späteren Periode erfolgte dann der Verschluss der Blasenfistel. Mehrere auf diese Weise operirten Hunde gingen allerdings zu Grunde. Wer aber an Hunden Blasenoperationen ohne nachfolgende Naht ausgeführt hat, wird wissen, dass die Verhältnisse bei weitem ungünstiger sind, als am Menschen. Von einem sicheren Verbande kann keine Rede sein. Die Hunde reissen ihn immer herunter, lecken fortwährend die Wunde, bekommen die furchtbarsten Ekzeme, Gangrän der Umgebung etc.

Im Grossen und Ganzen wird man sich, wie ich glaube, an die einzeitige Operation halten. Was unsere Erfahrungen mit dieser betrifft, so will ich noch kurz bemerken, dass wir die Operation ohne Petersens Rectumballonement machen. Ich*) habe darauf hingewiesen, dass im Fall durch übermässiges Füllen die Blase zerreisst, die Ruptur bei Anwendung des Rectalballons immer intraperitoneal, das heisst nach unseren bisherigen Erfahrungen beinahe sicher tödtlich verlauft.

Die Blase wird gefüllt, der Schnitt möglichst gross gemacht, damit eine Zerrung der Wundränder vermieden sei; endlich wird genäht. In 19 Fällen, wo die Blase genäht wurde, ist 18mal die Naht insufficient geworden und hat nur einmal bei einem $3^1/_2$jährigen Knaben gehalten. Aber wenn auch die Naht nach drei bis vier Tagen aufgeht, so hat man wenigstens in der ersten Zeit nach der Operation nichts zu befürchten, und nachdem Granulationen entstanden sind, schadet ja der zersetzte Harn nicht mehr.

*) Wr. med. Wochenschrift. 1887, Nr. 23.

Vom Anlegen eines Verweilkatheters wurde in der letzten Zeit abgesehen.

Zum Schlusse will ich meine Meinung dahin präcisiren, dass das Hauptaugenmerk auf die Verbesserung der Technik für eine allen Anforderungen entsprechende Naht zu richten ist, dass aber bei genügender Antisepsis die Zeit angerückt zu sein scheint, wo Volkmann's Ausspruch*) .... »was den hohen Steinschnitt betrifft, wir sind noch nicht einmal so weit, dass derselbe in Bezug auf seine Mortalität mit der Ovariotomie concurriren könnte,« nicht mehr seine volle Berechtigung hat.

*) XV. Congr. Deutsch. Chir.

VII.

Volvulus und Strangulation in einem Schenkelbruche.

Von Dr. **Otto Zuckerkandl,** Operateur an obiger Klinik.

Der 71jährige Pfründner A. W. wurde am 13. Juni d. J. auf Z. 80 aufgenommen. Er gab an, seit den letzten zwei Jahren die Entwicklung einer anfänglich nussgrossen, später an Grösse allmälig zunehmenden Geschwulst in der rechten Schenkelbeuge zu beobachten. Die Geschwulst konnte in den ersten Wochen der Entwicklung stets reponirt werden, ist aber nach einem Stoss in die Gegend erst schmerzhaft, dann irreponibel geworden und ist es seither geblieben.

Acht Tage vor der Aufnahme des Patienten auf die Klinik trat plötzlich, ohne nachweisbare Veranlassung, Schmerzhaftigkeit und Vergrösserung der Geschwulst auf, zu welchen Symptomen sich später Kollern im Bauche und Leibschmerzen hinzugesellten. In dieser Zeit ist das Allgemeinbefinden des Patienten nicht wesentlich alterirt. Der Stuhl ist angehalten, doch sind wiederholt Winde abgegangen. Erbrechen war während dieser Zeit öfter vorhanden und trat im Anschlusse auf Nahrungs- oder Flüssigkeitsaufnahme auf. Bracherium wurde niemals getragen.

Bei der Untersuchung findet man einen kräftig gebauten, muskelstarken Mann; Haut und sichtbare Schleimhäute gut injicirt. Temperatur normal. In den Brustorganen nichts Abnormes. Abdomen nicht aufgetrieben, auf Druck nicht empfindlich.

In der Gegend der rechten Schenkelbeuge findet sich eine zweimannsfaustgrosse, kugelige, stark über das Niveau der Umgebung prominirende Geschwulst, deren obere Begrenzung das Poupart'sche Band darstellt und die mit ihrer Basis die ganze Fovea subinguinalis einnimmt. Die Geschwulst ist elastisch, nicht fluctuirend, von geringer Spannung und gibt bei Percussion überall tympanitischen Schall. Die Haut darüber ist etwas gespannt, glänzend. Druck auf die Geschwulst wird schmerzhaft empfunden, man hört bei dieser Untersuchung ein deutliches Gurren und Quatschen.

An der rechten Hälfte der Geschwulst ist bei Berührung ein Reiben wahrnehmbar.

Tumor allenthalben gleichmässig, doch nicht hochgradig empfindlich.

Diagnose: Enterokele cruralis accreta dextra inflammata.

Es werden feuchtwarme Umschläge auf die Bruchgeschwulst applicirt. Am Nachmittag desselben Tages eine hohe Irrigation in den Mastdarm ohne Erfolg. Allgemeinbefinden wenig gestört.

In der nächsten Nacht verschlimmert sich der Zustand des Patienten plötzlich. Es treten lebhafte Koliken im Abdomen auf, die Geschwulst vergrössert sich und wird praller. Patient erbricht wiederholt, schliesslich 8 Uhr Früh deutlich fäculent riechende, gelbbraune Flüssigkeit. Man findet die Haut über der Hernie stärker gespannt, geröthet und ödematös. Patient ist collabirt, sonst ist der Befund nicht wesentlich alterirt. Obwohl die Bruchgeschwulst praller als am Tage vorher sich anfühlt, ist sie dennoch zusammendrückbar, und lässt bei dieser Untersuchung ein Quatschen vernehmen.

Um 9 Uhr Vormittags wird in tiefer Chloroformnarkose die Herniotomie ausgeführt.

Schnitt von oben nach unten über die grösste Convexität der Geschwulst. Subcutanes Zellgewebe stark blutreich, von trüber, seröser Flüssigkeit durchtränkt. Nach Durchtrennung dieser Schicht und der starken Fascia propria wird der enorm gespannte Bruchsack in der ganzen Ausdehnung der Wunde gespalten. Es fliessen beträchtliche Mengen einer aashaft stinkenden, trüben Flüssigkeit ab.

Der Bruchsack ist mit der Oberfläche einzelner der Därme lose verwachsen. Diese Adhäsionen werden stumpf durchtrennt, die Wundränder auseinandergehalten, worauf sich zahlreiche, tiefe purpurroth gefärbte, mit einander verlöthete, in ihren Windungen abgeplattete Dünndarmschlingen präsentiren, die oberflächlich mit eitrigen und fibrinösen Pseudomembranen bedeckt sind.

Die Bruchpforte erweist sich nicht als verengt. — Beim Auseinanderfalten der verklebten Schlingen zeigt es sich, dass der Darm an zahlreichen Stellen gangränös, an einzelnen sogar perforirt sei. Aus diesen Perforationsöffnungen fliesst bei Manipulationen mit den Därmen Koth aus.

Der rechte Antheil der Bruchsackhöhle wird von stark geblähten Schlingen eingenommen, an denen diese Erscheinungen der Entzündung besonders evident ausgeprägt sind.

Zu einer dieser Schlingen zieht aus der Bruchpforte ein federkieldicker fibröser Strang, der sich an der Schlinge entsprechend dem Mesenterialansatz inserirt.

Durch diesen zwischen Strang und Mesenterialplatte gelegenen Schlitz ist eine andere Schlinge durchgetreten und findet sich nach dem Durchtritt, also jenseits des Stranges, ein halbmal von links nach rechts um seine Mesenterialachse gedreht.

Der erwähnte Strang ist stark gespannt und drückt sich tief in die Schenkel der darunter gelegenen geblähten Schlinge ein; er wird zwischen zwei Ligaturen durchtrennt, die gedrehte Schlinge

durch Rotation von rechts nach links detorquirt, worauf die Schlingenschenkel parallel gestellt sind. An diesem Darme findet man zwei etwa 5 cm von einander entfernte blasse, scharf von der übrigen purpurroth gefärbten Serosa distincte, circuläre, 0·5 cm breite Strangulationsfurchen, von denen die eine am zuführenden Rohre vom gespannten Strange herrührte, während die zweite der Kreuzungsstelle des gedrehten Darmes entsprach.

Der ganze gangränöse Darm (180 cm) wird resecirt; das abführende Rohr durch Seidenknopfnähte im oberen Wundwinkel fixirt, das zuführende Rohr durch einen Jodoformgazestreifen gesichert, auch aus der Wunde geleitet.

Die übrige Wundhöhle wird locker mit Jodoformgaze tamponirt; alles offen gelassen. Verband mit Sublimatgaze. Holzwollekissen.

Nach der Operation Aetherinjectionen, Cognac, Wein vergeblich gegeben.

Patient stirbt um 1 Uhr Nachts im Collapse.

Auszug aus dem Sectionsprotokolle (Docent Dr. Kolisko): In der rechten Regio subinguinalis eine 12 cm lange, 9 cm breite, klaffende Schnittwunde, an deren oberem Ende eine quer abgetrennte Dünndarmschlinge durch Nähte angeheftet ist; aus dem unteren Ende ragt eine durch einen Jodoformgazestreifen fixirte andere Schlinge vor. In der Tiefe der Wunde ein etwa nussgrosser, ligirter suffundirter Gewebsstumpf.

Die angegebene Wunde entspricht einem in der vorderen Peripherie eröffneten mannsfaustgrossen Schenkelbruchsack mit weiter Eingangsöffnung.

Grosses Netz fettreich, ist gegen die Bruchpforte zu einem federkieldicken, derben, fibrösen Strang ausgezerrt, der an der äusseren Seite des Bruchsackes adhärent, daselbst ligirt und durchschnitten ist. Der angegebene nussgrosse Gewebsstumpf entspricht dem ligirten Mesenterium des resecirten unteren Ileums, von welchem blos ein etwa 10 cm langes Stück, das mit der im oberen Winkel der Wunde eingenähten Darmöffnung nach aussen mündet, erhalten ist.

Der vorliegende Fall ist in mehrfacher Richtung bemerkenswerth. Vor Allem ist die Casuistik von Achsendrehung innerhalb des Bruchsackes eine sehr spärliche; die hier gefundene Combination mit Strangulation des Bruchdarmes konnte ich nirgends beobachtet finden; schliesslich ist die Thatsache, dass sich der ganze Vorgang in einem Schenkelbruchsacke abgespielt hat, ebenfalls eine sehr seltene.

Das primäre in diesem Falle war das Durchschlüpfen der Schlinge durch den Schlitz. Dieser Zeitpunkt mag mit dem

ersten Schmerzanfall, acht Tage vor der Aufnahme, zusammenfallen. Die durchgetretene Schlinge erlitt nun eine Drehung um ihre Mesenterialachse, durch welche Lageveränderung es zu Alterationen in der Circulation des getroffenen Darmes kam, als deren Folgen Entzündung und Schwellung der Darmwand resultirten. Hiezu trat eine partielle Verlegung des Darmlumens am Orte der Drehung, die mit Zunahme der Entzündungserscheinungen schliesslich zu völligem Verschluss führte. Das zuführende Rohr war gebläht; je mehr durch Zunahme der Entzündung die Undurchgängigkeit zunahm, desto stärker wurde diese Blähung des Darmes; schliesslich hatte sie einen solchen Grad erreicht, dass der Anfangs locker darüber gelegene Strang sich um den Darm anspannte, denselben comprimirte und schliesslich fest umschloss.

Mit der Zunahme der Entzündung und Verbreitung derselben auf den übrigen Bruchinhalt kam es schliesslich zur Gangräne und zur Perfortion des Darmes.

Was die Diagnose des Falles betraf, so konnte man mit Bezug auf einen im vorigen Jahre an unserer Klinik beobachteten Fall*) die Vermuthung auf Volvulus schon vor der Operation aufstellen.

Eine typische Brucheinklemmung war von vorneherein ausgeschlossen; es fehlten sowohl die Zeichen absoluter Undurchgängigkeit des Darmes, wie Mangel an Abgang von Winden, Meteorismus, als auch die incarcerirten Hernien eigenthümliche Härte der Bruchgeschwulst. Die Gegend des Bruchsackhalses war nicht empfindlicher als die übrigen Stellen der Geschwulst.

Die Erscheinungen deuteten vielmehr von vorneherein auf eine Entzündung der Hernie; so bestanden von allem Anfang an Reiben und diffuse Schmerzhaftigkeit des Bruches.

Plötzlich trat unter den Zeichen der Zunahme der Entzündungserscheinungen schwerer Collaps und Kotherbrechen auf, Zeichen, die dem Bilde der gewöhnlichen Inflammatio herniae fehlen. Diese Diagnose musste daher fallengelassen werden.

*) Zuckerkandl, Herniol. Beitr. Allg. W. med. Ztg. 1887. 51, Fall 2.

Auf eine innere Incarceration, die etwa mit einer Hernie combinirt wäre, deuteten keinerlei Erscheinungen am Abdomen hin. Es musste vielmehr ein innerhalb des Bruchsackes gelegenes, allmälig, d. h. innerhalb weniger Tage, sich entwickelndes, abschnürendes Moment angenommen werden.

Bei der Grösse des Bruches erschien eine Achsendrehung als das wahrscheinlichste.

In dieser Annahme wurde man durch die Vergleichung mit dem im vorigen Jahre beobachteten Falle bestärkt; auch hier bestand ein grosser schlaffer, deutlich gurrender Bruch mit den Zeichen der Entzündung. Plötzlich traten Collaps und Erbrechen auf, ohne dass die Erscheinungen am Bruche sich wesentlich verändert hätten. Die Section ergab eine im Bruchsacke gelegene, um ihre Mesenterialachse gedrehte Ileumschlinge. Beiden Fällen gemeinsam ist der plötzliche Beginn der Erkrankung, die anfänglich auftretenden Zeichen von Entzündung des Bruches.

In beiden Fällen stiegen diese plötzlich an und es kam zu den schwersten Erscheinungen des Darmverschlusses, ohne dass sich am Bruche eine wesentliche Veränderung gezeigt hätte; im ersten Falle blieb die Hernie zum Theil reponibel, im zweiten war Gurren wahrnehmbar. In beiden Fällen fehlte eine erhöhte Schmerzhaftigkeit am Orte der Bruchpforte; schliesslich handelte es sich in beiden Fällen um grosse weite Bruchsäcke, in denen der Bruchinhalt grössere Excursionen auszuführen leichter in der Lage war. Diese Congruenz der Erscheinungen bei gleichem anatomischen Befunde ist gewiss bemerkenswerth.

Dennoch wage ich es nicht zu behaupten, dass diesen Zeichen stets der gleiche anatomische Befund entspricht, ebensowenig, dass derselbe Befund stets dieselben Erscheinungen hervorrufe; denn einerseits ist die Zahl der beobachteten Fälle eine zu geringe, um giltige Schlüsse aus ihnen ziehen zu können, andererseits ist mir selbst ein Fall von unzweifelhaftestem Volvulus des Ileums in einem Leistenbruchsacke bekannt, der unter den typischen Erscheinungen der gewöhnlichen Brucheinklemmung verlaufen war.*)

*) Zuckerkandl l. c., Fall 1.

Bemerkenswerth ist, dass mit einer einzigen Ausnahme*) sämmtliche beschriebene Fälle von Achsendrehung des Darmes im Bruchsacke, mögen sie nun operirt worden sein oder nicht, etal endigten.

Dennoch wird jeder Chirurg bei Eintritt der schweren Incarcerations- und Collapserscheinungen operiren.

Diese treten immer erst am Schlusse des Krankheitsbildes auf, zu einer Zeit, da es am Darme bereits zu schweren Folgen der Circulationsstörungen, zu Gangrän und Perforation gekommen ist.

Vielleicht wäre eine frühzeitig ausgeführte Art von diagnostischer Incision in eine Bruchgeschwulst bei dem Verdachte auf Achsendrehung geeignet, die üble Prognose solcher Fälle etwas zu mildern.

Sind die genannten Folgen der Achsendrehung bereits zu Stande gekommen, deuten Erscheinungen am Bruche auf eine bereits zu Stande gekommene Gangrän des Bruchinhaltes hin, so käme typische Enterostomie eines oberhalb der Abschnürungsstelle gelegenen Darmabschnittes, bei gleichzeitiger breiter Eröffnung der Bruchgeschwulst in Frage.

*) Hofmokl, Wr. med. Presse, 1882, 4.

VIII.

Zwei seltene Fälle von Brucheinklemmung.

Mitgetheilt von Dr. **Rudolf Frank,** Operateur an obiger Klinik.

A. Abriss des Bruchsackes und dadurch bedingte Einklemmung.

Die Geschichte dieses Falles ist folgende: Sch. Johann, 60 Jahre alt, Kellner aus Wien, suchte am 10. Februar d. J. zu Fuss unsere Klinik auf, nachdem ihm im Laufe des Vormittagen auf einem längeren Gange ein linksseitiger Bruch trotz angelegtes, Bruchbandes ausgetreten war, den weder er noch der gerufene Arzt reponiren konnte. Pat trägt seit 14 Jahren einen linksseitigen seit ca. 10 Jahren einen rechtsseitigen Leistenbruch. Beide waren bis zum Tage des Eintrittes immer reponibel gewesen. Da der linksseitige Bruch im Laufe der Jahre in für den Pat. unbequemer Weise an Grösse zunahm, trägt er seit ca. 6 Jahren ein linksseitiges Leistenbruchband. Dasselbe passte schlecht, häufig trat unter der Pelotte Bruchinhalt vor, so dass Pat. zu wiederholten Malen erst nach Abnahme des Bruchbandes den Inhalt zu reponiren im Stande war, wobei er immer ein deutliches Gurren vernahm. Deshalb irritirte ihn am kritischen Tage das Vortreten des Bruches unter dem Bruchbande nicht; er wurde erst besorgt, als er, seinen Geschäftsgang fortsetzend, plötzlich einen stechenden Schmerz verspürte und gewahrte, dass diesmal viel mehr als sonst vorgetreten sei. Die Schmerzen hielten an, selbst als Pat. sich gelegt hatte und kalte Umschläge applicirte. Wie schon eingangs erwähnt, wurden zuerst vom Pat. selbst, dann von Seite des gerufenen Arztes Repositionsversuche gemacht. Auf dem Wege ins Spital steigerten sich die Schmerzen, es stellte sich Brechreiz ein und unmittelbar nach seiner Aufnahme, 6 Stunden nach erfolgter Incarceration erbrach Pat. mit Speisebrei untermengte Massen. Letzter Stuhl Tags vorher, seit Vortreten des Bruches gehen keine Winde mehr ab.

Pat. bot unmittelbar nach seinem Eintritte folgenden Befund: Allgemeines Aussehen normal, Gesichtsausdruck nicht leidend. Puls von normaler Frequenz und Höhe. Pat. ist gut genährt und für sein Alter sehr rüstig.

Das Abdomen ist stark aufgetrieben, an ihm contouriren sich deutlich ausgedehnte Darmschlingen mit zeitweilig energischer Peristaltik ab. Constant bleibt eine über 5cm breite Darmschlinge sichtbar, welche, zwischen Symphyse und Nabel gelegen, schief von rechts oben nach links unten gegen den linken Leistencanal zieht

und wahrscheinlich dem unmittelbar ober dem incarcerirten Darme gelegenen zuführenden Stücke angehört. Rechts besteht eine Enterokele inguinalis externa libera. Von der linken Leiste erstreckt sich gegen das Scrotum ein länglich-rundlicher, in seinem Scrotaltheile über 2 Faust grosser Tumor, welcher zu seiner Bedeckung fast die ganze Haut des Penis mit herangezogen hat, so dass dieser kaum 2 cm weit vorragt. Unmittelbar über diesem scrotalen Antheile lagert ein zweiter, rundlicher, kaum kindsfaustgrosser Tumor, dessen Begrenzung nach unten das Ligament. Poupart., nach aussen oben die Gegend des inneren Leistenringes bildet. Im Bereiche des scrotalen Antheiles der Geschwulst ist die Haut leicht sugillirt, ödematös, im Bereiche des oberen normal. Die Percussion ergibt über der ganzen Geschwulst tympanit. Schall, der aber im unteren Antheile etwas kürzer ist. Auch in Bezug auf Consistenz besteht eine leichte Differenz, indem der Scrotalantheil sich mässig gespannt, der obere flaumigweich anfühlt.

Bei Hustenstössen vergrössert sich der obere Antheil präcise, der untere nur allmählich, in letzterem geht die Vergrösserung nach Ablassen der Spannung im Bauchraume nicht mehr zurück, sondern bleibt fort bestehen. Der linke Hode liegt der äusseren Seite der Geschwulst auf, ungefähr ihrer Mitte entsprechend. Die Geschwulst ist irreponibel, Taxisversuche bewirken eine allmähliche Verkleinerung, die aber beim Nachlassen des Druckes bald wieder schwindet.

Da die Erscheinungen nicht zu einem momentanen Eingriffe aufforderten, wird das Scrotum suspendirt und feuchtwarme Ueberschläge applicirt, und da das Rectum sich als mit harten Faeces erfüllt erweist, wird eine ausgiebige Irrigation vorgenommen, worauf mit der Flüssigkeit ein grosser Theil Faeces abgeht. Pat. hatte eine ziemlich unruhige Nacht, erbrach während derselben dreimal, zuletzt entschieden fäculent. Der Befund an der Hernie hatte sich am Morgen wesentlich verändert: Unter lautem Gurren konnte man den grössten Theil des Bruchinhaltes gegen die Bauchhöhle zu vordrängen, im Momente des Nachlassens des Druckes füllte sich die Scrotalgeschwulst gleich wieder zur vorigen Grösse. Pat. selbst fühlte sich durch Wiederholung dieses Manövers erleichtert, bekommt Stuhldrang, flüssige Faeces gehen mit dem Reste der alten Skybala ab. Bei möglichst starker Entleerung der Geschwulst durch Compression wird gegen unten zu ein deutliches Reiben gefühlt.

Da nach vorübergehender Erleichterung die Erscheinungen der Incarceration fortdauerten, führte Herr Dr. Hochenegg am 12. Februar die Herniotomie aus. Ein Längenschnitt über grösste vordere Convexität der Geschwulst durchtrennt unter Cocaïnanästhesie die Haut und das mit absolut geruchlosem, bräunlichen Serum durchtränkte subcutane Zellgewebe. Unmittelbar unter diesem wird man einer ihres Bruchsackes entledigten, in ihrer Serosa

schwielig verdickten, ca. 40cm langen, stark geblähten Dünndarmschlinge ansichtig. Diese wird aus der Wunde gewälzt, worauf sich das Bild wie in beifolgender Zeichnung bietet: Der Bruchsack ist vollständig quer durchrissen, der obere, dem Leistenringe nähere und in seiner Ausdehnung grössere Antheil hat sich bis gegen den äusseren Leistenring zurückgezogen und umgibt hier, vollständig eingerollt, als circulär verlaufender fingerdicker Wulst den Hals der

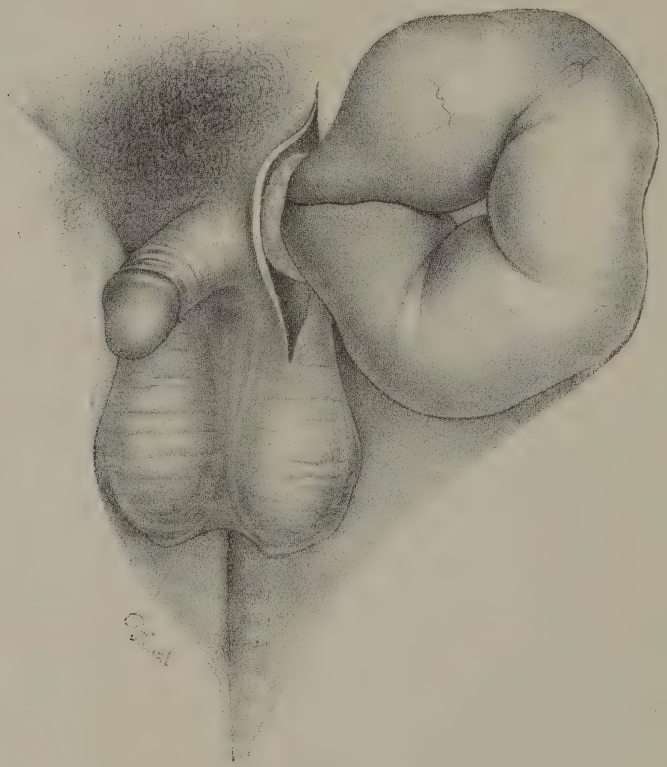

Fig. 1.

vorliegenden Schlinge, während der untere Abschnitt kaum 2cm tief als Blindsack gegen den unteren Pol der Scrotums und die obere Partie des Hodens zieht. Dieser Antheil ist enge, sein Lumen ist ausserdem noch beeinträchtigt durch eine gegen dasselbe faltenförmig vorspringende Leiste, so dass der Eingang zu dieser Partie kaum Daumendicke erreicht. — Bei Besichtigung des Darmes fällt eine strangförmige Verdickung in der Wand desselben auf, die jener Partie entsprochen haben dürfte, wo sonst der Darm vom Bruchringe gekreuzt war und welche gegenwärtig 2 Finger unter

dem krausenförmig zusammengezogenen Bruchsackantheile zu liegen kam. Nach Orientirung des immerhin seltenen Befundes wurde versucht, den Darm zu entleeren und zu reponiren. Aber trotz bedeutender Verkleinerung gelang die Reposition nicht, immer wird der krausenförmige Wulst vorhergeschoben und wirkt wie eine Klappe oder ein Ventil, das die Reposition unmöglich macht. Erst als man den einschnürenden Wulst entrollt hatte und mittelst Schiebern und Haken ausgespannt erhielt, konnte man den Darm, der nur geringe Stauung und eine leichte Einschnürungsmarke darbot, ganz entleeren und anstandslos in die Bauchhöhle reponiren. Nach der Reposition bietet sich das Bild wie in nebenstehender, während der Operation skizzirter Zeichnung, wobei der Leistenring

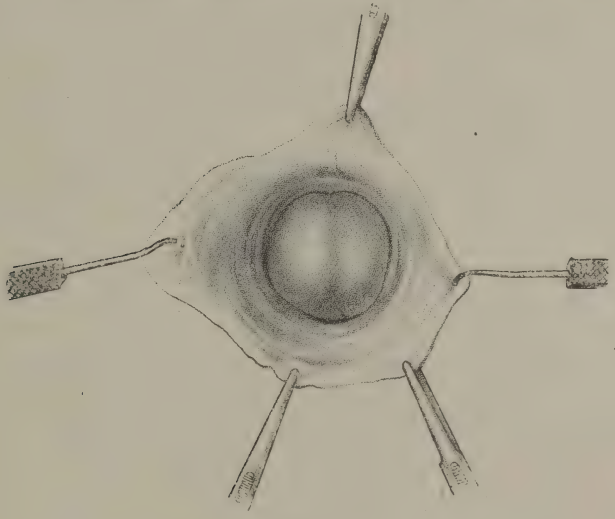

Fig. 2.

als vollständig rundes, vierkreuzerstückgrosses Loch erscheint, welches direct nach hinten in die Bauchhöhle führt.

Verschluss des Bruchringes durch eine Tabaksbeutelnaht (Catgut), Abtragung eines Theiles des Bruchsackes und Einnähen des Restes in den oberen Hautwundwinkel; die dadurch entstandene nussgrosse Bruchsackhöhle wird mit Jodoformgaze austamponirt. Ebenso wird das Lumen des im Grunde des Hodensackes befindlichen unteren Bruchsackantheiles in den unteren Wundwinkel eingenäht, die Hauträuder im Uebrigen vernäht. Pat. fieberte 2 Tage nach der Operation bis 38° C., bekam am 3. Tage Ricinusöl, worauf ausgiebige Stühle erfolgten, Appetit und vollständiges subjectives Wohlbefinden sich einstellten. Die Heilung ging ohne jeden Zwischenfall vor sich, am 11. März wurde Pat. mit doppelseitigem Leistenbruchbande entlassen.

Anschliessend an die Beschreibung dieses in mehrfacher Beziehung merkwürdigen Falles möchte ich zunächst einige Bemerkungen über das bei Beurtheilung desselben obwaltende diagnostische Raisonnement machen.

Der Mann hatte eine irreponible Hernie, Stuhlverstopfung, Mangel des Abganges von Winden, aufgetriebenen, gespannten Bauch mit den Zeichen heftiger peristaltischer Darmbewegungen, Koliken, Erbrechen, welches sich bis zu Ileus steigerte, bot also alle Symptome der Darmocclusion.

Mit den voll ausgeprägten Allgemeinsymptomen standen die Localsymptome an der vorliegenden Hernie nicht im Einklange: Die vorhandene Hernie ist nur sehr mässig gespannt, der Inhalt derselben lässt sich theilweise unter Gurren entleeren, resp. theilweise reponiren, die vollständige Reposition ist aber unmöglich; der Mann bekommt Stuhl, trotzdem bleiben die Incarcerationserscheinungen, die für kurze Zeit nachgelassen, bestehen.

Diese Dissonanz zwischen allgemeinen und localen Incarcerationssymptomen musste zum Nachdenken auffordern; dieselben konnten auf ein Hernia inflammata bezogen werden, für welche Annahme das im Bruchsacke wahrgenommene Reiben sprach und mit welcher die übrigen Erscheinungen in Einklang gebracht werden konnten. Dabei blieb nur Eines auffällig, nämlich das verschiedene Verhalten der beiden Bruchantheile. Der obere, die Gegend des Leistencanales einnehmende Antheil der Bruchgeschwulst wurde bei jedem Hustenstosse praller, entspannte sich sofort von selbst wieder. Der untere nahm durch Pressen ebenfalls an Prallheit zu, gab aber nicht sofort wieder nach, sondern konnte erst durch Taxisversuche wieder theilweise entleert werden. Man musste doch wieder an ein ganz locales, an der Grenze der beiden Bruchantheile zu suchendes Hinderniss denken, dessen Natur freilich unmöglich zu bestimmen war, das aber etwa durch einen Volvulus im Bruchsacke gegeben sein konnte.

Die vorgenommene Operation legte andere hochinteressante Verhältnisse zu Tage, welche den Fall in folgender Weise aufklärten:

Pat. hatte einen lange Zeit bestehenden freien Leistenbruch; durch das Tragen eines Bruchbandes wurde der Hals des Bruchsackes an der Stelle des Druckes der Pelotte verdickt und stark verengt, der Bruchsack leer und schrumpfte. Durch das stete Andrängen und Vortreten der Gedärme unter dem offenbar nicht gut functionirenden Bruchbande wurden immer neue Partien

Peritoneum vom Leistencanale her angezogen, es bildete sich über dem unteren verengten ursprünglichen Bruchsacke eine zweite Ampulle, so dass der Bruchsack Sanduhrform annahm, indem der verdickte Ring und mit ihm der ursprüngliche Bruchsack tiefer gegen den Hodensack herabrückte. Zur Zeit der Einklemmung riss der Bruchsack, durch den Druck der herabdrängenden Schlingen, die den oberen Bruchsackantheil ad maximum spannten, etwas oberhalb jenes einschnürenden, verdickten Ringes circulär ab, wobei die bei der Operation constatirte hochgradige Brüchigkeit des Bruchsackes in der Gegend der Rissränder ein begünstigendes Moment abgab. Der abgerissene obere Bruchsackantheil rollte sich bei den Repositionsversuchen von den Rändern her ein und umgab den Hals der vorgetretenen Darmschlinge als fingerdicker Wulst.

Die durch denselben bedingte Einschnürung war keine so hochgradige, um die zum anatomischen Bilde der Incarceration gehörige hochgradige Stauung der incarcerirten Schlinge hervorzurufen, doch genügend, um das Darmlumen aufzuheben und ein Repositionshinderniss selbst nach Bloslegung der Schlinge darzustellen.

Die Möglichkeit, den Darm nach Entfaltung und Ausspannung des eingerollten Bruchsackantheiles sofort anstandslos zu reponiren und die Auffindung eines wenigstens 3 cm im Durchmesser haltenden, glatten, runden Leistencanales sichern die Richtigkeit obiger Erklärung. Aus der ventilartigen Wirkung des krausenförmigen, im Bruchbette beweglichen Ringes erklärte sich auch ungezwungen der Wechsel in der Permeabilität des Darmes und die Unmöglichkeit der Reposition. Entfaltete sich der Ring etwas, so wurde die Einschnürung geringer, Darminhalt konnte durchpassiren; wurde der Bruchinhalt durch die Taxis gegen die Bauchhöhle zu verschoben, so rollte sich der Ring immer mehr ein und umschloss den Darm so fest, dass die weitere Reposition unmöglich wurde, welches Schauspiel bei der Operation vor den Augen des Operateurs wiederholt vor sich ging.

Für diesen höchst eigenthümlichen Einklemmungsmechanismus fand ich in der Literatur kein Beispiel. Auch das Zustandekommen eines Totalabrisses des Bruchsackes durch die Wirkung der Bauchpresse wäre als vereinzeltes Vorkommniss hervorzuheben, wenn nicht der Umstand, dass Repositionsversuche vorausgegangen waren, die Möglichkeit offen liesse, dass der Riss ursprünglich ein partieller gewesen und erst durch jene Manipulationen zu einem circulären geworden sei.

Die nach verschiedenen Gesichtspunkten zusammengestellte und bearbeitete Literatur über Bruchsackrisse*) ergibt Folgendes:

Bruchsackrupturen überhaupt ereignen sich am häufigsten bei der Taxis incarcerirter Hernien. Durchtritt von Darm durch den Riss (Scheinreduction) kann durch Umschnürung von Seite der Rissränder zu einer neuerlichen zweiten Incarceration führen. Totalabrisse entstehen auch durch Taxis selten und sind durch besondere Bruchsackverhältnisse bedingt. An freien Hernien ereignen sich Bruchsackrisse durch Traumen von aussen oder selten durch eine von innen wirkende Gewalt (Bauchpresse).

Diese Risse sind fast durchwegs partielle Einrisse; sie können in jedem Falle Veranlassung zur Incarceration des durchgetretenen Darmes geben.

Roser**) hat im Jahre 1875 zuerst auf einen eigenthümlichen Vorgang bei Bruchsackrissen hingewiesen, dass nämlich die klappenartig sich einstülpenden Rissränder die Reposition des durchgetretenen Darmes verhindern, und dass das Vorziehen und Anspannen der Rissränder allein die Reposition ermögliche. Mit diesem Vorgange hatte das Repositionshinderniss in dem oben beschriebenen Falle eine gewisse Aehnlichkeit, doch ermöglichte hier der circuläre Abriss des Bruchsackes eine allseitige gleichmässige Einrollung des beweglichen Bruchsackes zu einem krausenförmigen Ringe, der den Darm umsomehr einschnürte, je mehr er zusammengerollt wurde. Das blosse Entrollen, Vorziehen und Ausspannen des Bruchsackes erwies sich auch hier als promptes Mittel, die Reposition zu bewerkstelligen.

B. Zwerchsackförmiger Bruchsack, Incarceration an der Stelle der Communication der beiden Bruchsack-Abtheilungen.

Am 21. September d. J. wurde ein Mann, Ignaz K. . . . ., auf die Klinik gebracht, welcher folgendes Krankheitsbild darbot:

Der kräftig gebaute, mässig genährte Mann zeigt verfallene Züge, fahle Gesichtsfarbe, erbricht fäculent; Temp. 39·1, Puls 132, klein; Extremitäten warm; Bauch nicht aufgetrieben, nicht besonders gespannt. Das Scrotum über kindskopfgross, 55cm in der Peripherie haltend, stellt einen querovalen, mit dem massigeren Pole nach links sehenden Tumor dar; horizontal-frontaler Durchmesser

*) H. A. Engel, Rupturen des Bruchsackes, 1864. — A. F. Danzel, Herniologische Studien, 1855. — C. W. Streubel, Scheinreductionen bei Hernien, 1864, B. Schmidt, die Unterleibsbrüche, 1882, und viele A.

**) Vortrag vor der deutschen chir. Ges., 7. April 1875, Herniolog Streitfragen, 1887.

desselben 21cm, verticaler 14cm, sagittaler 11cm. Penis durch Heranziehung seiner Haut zur Bedeckung des Tumors auf $1^1/_2$cm verkürzt. Die Geschwulst nimmt beide Hodensackhälften ein; die Rhaphe zieht in nach rechts convexem Bogen über die Mitte der-

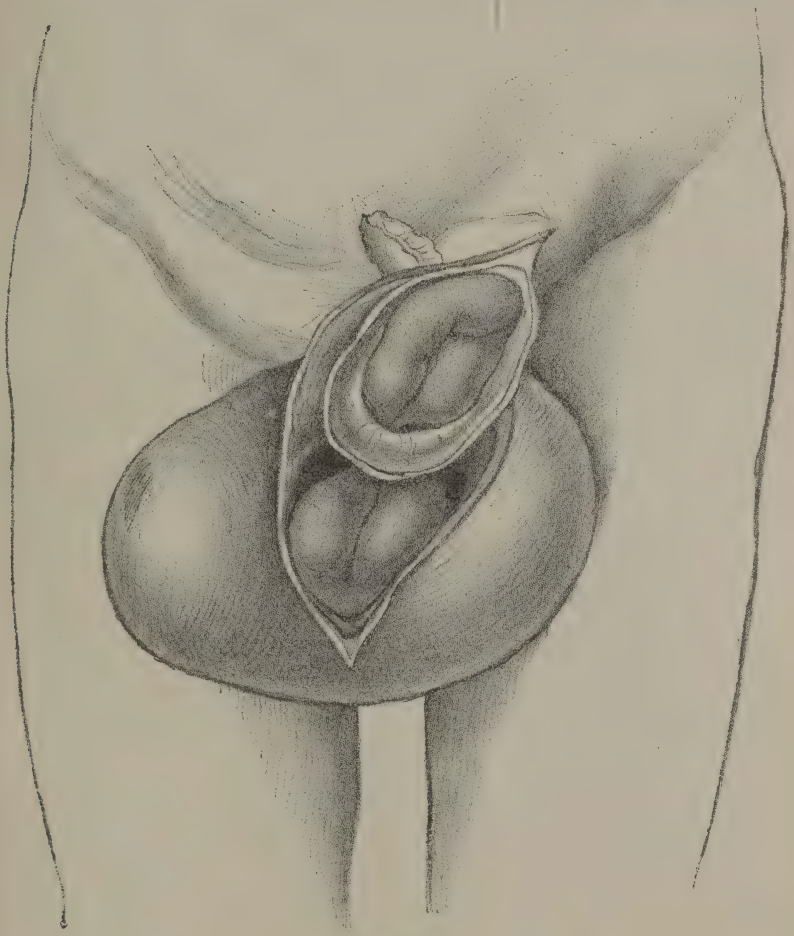

Fig. 3.

selben hin. Auf der rechten Seite begrenzt sich die Geschwulst scharf unterhalb des Leistenringes, es ist nur der Samenstrang und seine Hüllen über ihm tastbar, doch fühlt der in den Leistencanal eingeführte Finger deutlichen Hustenanprall. Linkerseits zieht sich der Scrotaltumor mit einem 5cm im Durchmesser haltenden, wurstförmigen Fortsatze gegen die Bauchhöhle in der Richtung des

Leistencanales hin fort. In diesem, dem Leistencanale entsprechenden Antheile und der obersten Partie des Scrotaltumors

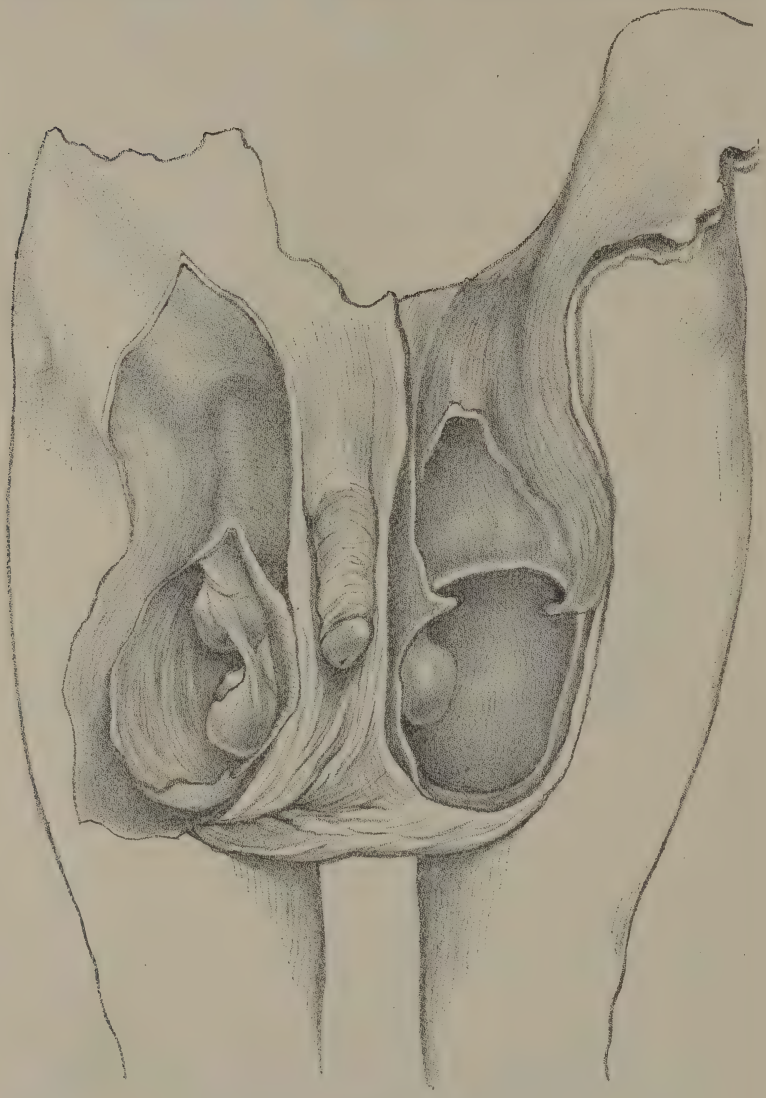

Fig. 4.

findet sich deutlicher Anprall beim Husten. Hoden auf der rechten wie linken Seite der Scrotalgeschwulst nicht auffindbar. Scrotalhaut über der höchsten Convexität und der unteren Hälfte der

Geschwulst bläulich roth gefärbt, ödematös, sehr schmerzhaft, nach oben zu gegen die beiden Leistenringe normal. Der Tumor schallt in seinem linken Antheile tympanitisch, in seinem rechten leer. Der sehr mässig gespannte rechte Antheil gibt das Gefühl deutlicher Fluctuation, der linke fühlt sich sehr weich an; beim Palpiren kein Gurren wahrzunehmen.

Die anamnestischen Daten beschränken sich darauf, dass Pat. lange Zeit einen linksseitigen Bruch getragen, der bis zum 17. September immer reponibel war, an diesem Tage aber nicht mehr zurückgebracht werden konnte, dass seit diesem Tage Stuhlverhaltung, seit dem 19. September Erbrechen vorhanden ist und dass ausserhalb des Spitales Repositionsversuche gemacht wurden.

Diagnose: Hernia inguin. sin. incarcerata; hydrocele vagin. dext.

Die sofort indicirte Herniotomie führte Herr Assistent Dr. Hochenegg aus. In Chloroformnarkose wurde ein Schnitt über die Convexität des stark ausgedehnten linken Leistencanales und von da nach abwärts etwa 15cm weit über das Scrotum geführt; schichtenweise Präparation in die Tiefe; die verschiedenen Schichten sind sehr stark theils serös, theils blutig durchtränkt und verbreiten einen nach der Tiefe zu an Intensität zunehmenden fäculenten Geruch.

Bei Eröffnung des Bruchsackes in der unteren Hälfte des Hautschnittes entleert sich sofort eine grössere Menge blutig jauchiger, fäculent riechender Flüssigkeit; bei Spaltung des Bruchsackes nach oben präsentirte sich eine dunkelschwarzroth gefärbte, suffundirte, stark geblähte Dünndarmschlinge, die an einer kleinen Stelle ihres linken Schenkels perforirt ist. Nun wird der Bruchsack auf dem Finger noch weiter nach aufwärts gespalten, bei welchem Acte plötzlich eine die obere Scrotalhälfte einnehmende, mit Serosa ausgekleidete Höhle eröffnet wird, in welcher sich blasse, contrahirte Darmschlingen präsentiren. Die Wand dieses Raumes wird vorsichtig bis zum Leistencanale hinauf gespalten; der eingeführte Finger findet den Leistenring rund, wenigstens 3cm im Durchmesser haltend, kein Hinderniss darbietend. Die beiden übereinander liegenden Bruchräume, von denen der untere mannsfaustgross, der obere etwas kleiner ist, sind von einander durch eine sehr derbe Zwischenwand geschieden; von oben her sieht und fühlt man, dass der Darm sich durch eine sehr enge Lücke dieser Zwischenwand hindurchzwängt und dass hier der Grund dieser Incarceration zu suchen sei. (Die beifolgende Zeichnung, welche nach einer während der Operation aufgenommenen Skizze gefertigt ist, fixirt diesen merkwürdigen Befund.) Die Scheidewand wird von vorne her vorsichtig mit der Scheere bis zu dieser Lücke durchschnitten, worauf die im unteren Bruchraume gelegene Schlinge frei wird und sich als der untere Pol einer langen Darmschlinge

erweist, deren Schenkel mit ihrer oberen Hälfte im oberen Bruchraume liegen. Da die Schlinge bereits perforirt und die Einschnürung durch das Septum eine sehr intensive war, wird die ganze Schlinge etwa 2 Querfinger breit über den Einschnürungsringen sammt dem zugehörigen Mesenterium quer abgetragen, die blutenden Gefässe des Mesenteriums unterbunden, die beiden Blätter desselben durch eine fortlaufende Catgutnaht aneinandergenäht, der zuführende und abführende Schenkel des Darmes durch je einen durch das Mesenterium durchgezogenen Jodoformgazestreifen ausserhalb des Bauchraumes suspendirt. (Von primärer Darmnaht wird mit Rücksicht auf den collabirten Zustand des Pat. abgesehen.) Die Bruchsäcke werden mit Sublimat ausgespült und mit Jodoformgaze austamponirt.

Da die vorliegenden Darmschenkel, soweit man sie überblicken konnte, einen gekreuzten Verlauf nahmen, so wurde mit ihnen eine halbe Drehung von links über vorne nach rechts vorgenommen, wodurch dieselben anscheinend parallel zu einander zu liegen kamen.

Aus dem zuführenden Schenkel entleerte sich eine kleine Menge fäculent riechender, wenig feste Partikel enthaltender Flüssigkeit, aus dem abführenden viel Schleim. Einführung eines dicken Drains in den zuführenden Darm; Irrigation mit warmem Wasser bringt nur eine geringe Menge obbeschriebener Flüssigkeit zum Abflusse. Jodoform-Sublimat-Verband, aus welchem das liegengelassene Drain als Abflussrohr hervorsieht.

Der die rechte Scrotalhälfte ausfüllende Tumor erweist sich übereinstimmend mit der Anfangsdiagnose als eine über mannsfaustgrosse Hydrocele vaginalis, deren Serum sofort mit dem Troicart entleert wird.

Der Pat. erholte sich nach der Operation nur sehr wenig, erbrach fort und fort; Auswaschen des Magens wegen des Erbrechens nützte nichts; Darminhalt entleerte sich trotz wiederholter Irrigation nur wenig. Pat. verfiel mehr und mehr, sein Colorit wurde leicht ikterisch, am zweiten Tage trat Sopor, am dritten Tage nach der Operation (24. September) unter zunehmendem Collaps Exitus letal. ein.

Der Sectionsbefund, den mir Herr Dr. Kolisko in freundlichster Weise zur Verfügung stellte, lautet im Auszuge folgendermassen:

. . . . . Die Verhältnisse der Wunde in der Leisten-Scrotalgegend sind folgende:

Die Ränder der Wunde sind von der Haut gebildet, ihr Grund ist von einer serosaartigen Membran ausgekleidet, welche an der ganzen Wandperipherie durchschnitten ist. Diese serosaartige Membran erweist sich als die Wand eines Leistenbruchsackes, indem sie im oberen Wundwinkel an der ganzen Peripherie der beschriebenen Bruchpforte in das Peritoneum übergeht. Legt

man die Ränder des Bruchsackes zusammen, so stellt dieser einen etwa 2 mannsfaustgrossen Bruchsack dar; in diesem Sacke lassen sich deutlich zwei Abtheilungen erkennen, eine tiefere, den Grund des Scrotums einnehmende Partie, welche über hühnereigross ist, und die obere, bis zur Bruchpforte reichende. In der ersteren ist die serosaartige Auskleidung mit eiterigem Exsudate belegt und theilweise auch, namentlich an der medialen Fläche, an welcher sich der Hode freiliegend vorwölbt, eiterig infiltrirt. Ein leistenartig an der ganzen Peripherie vorspringendes, schwärzlich suffundirtes, sehr dichtes, bei 2mm dickes und in der ganzen Circumferenz 2cm breites Septum trennt die untere Abtheilung des Bruchsackes von der oberen. In dieser liegt auf der serosaartigen Auskleidung eine zarte fibrinöse Exsudatmembran. Gegen die Peniswurzel zu findet sich eine sackartige, bei taubeneigrosse Ausstülpung dieses Bruchsacktheiles.

Die Präparation der rechten Hodensackhälfte ergibt, dass der Grund von einem etwa mannsfaustgrossen, collabirten, in der vorderen Peripherie durch eine Lücke Flüssigkeit entleerenden Hydrocelensack ausgefüllt ist, der etwa 50gr seröser Flüssigkeit enthält und an dessen medialer Fläche der Hode und Nebenhode blossliegt. Seine obere Peripherie zeigt eine etwa pflaumengrosse Einwölbung, und zwar gehört dieselbe einem mit seröser Flüssigkeit gefüllten Bruchsack an, der fingerweit ist, 17cm in der Länge misst und durch den Leistencanal in die Bruchhöhle führt. Die Samenstränge liegen beiderseits in der medialen Peripherie der Bruchsäcke.

Bei Eröffnung der Bauchhöhle zeigen sich die Dünndärme leicht gebläht und ihr Peritonealüberzug leicht injicirt. Die vorliegenden Schlingen entsprechen dem mittleren Theile des Dünndarmes und gehören einer etwa 80cm langen Schlinge an, deren mittlerer Theil eben entsprechend dem angegebenen Wundrande des Mesenteriums zwischen den durchschnittenen Enden fehlt.

Die ganze Schlinge ist um 360^0 um ihre Mesenterialaxe von links über vorne nach rechts gedreht. Das zuführende Stück entspricht dem links liegenden, das abführende dem rechts liegenden vorgelagerten Darmstücke.

In den inneren Organen findet sich ausser einem sehr schlaffen, stark von Fett umwachsenen Herzen nichts Abnormes.

In diagnostischer Beziehung ist an dem Falle Folgendes hervorzuheben:

Die lange Dauer der Incarceration (4 Tage), der Allgemeinzustand des Kranken (Collaps), die Weichheit der Hernie, die ausserhalb des Spitales vorgenommenen energischen Repositionsversuche, die vorhandenen Hautveränderungen legten den

Gedanken an eine bereits eingetretene Darmperforation nahe. Auffallend war, dass die obere Bruchhälfte einen so präcisen und deutlichen Anprall gab; ihr Inhalt konnte nicht incarcerirt sein, respective musste centralwärts von der Incarcerationsstelle, diese also im Bruchsacke selbst gelegen sein.

Die vorgenommene Operation ergab ebenso seltsame als vollständige Aufschlüsse. Der Bruchsack war ungefähr in seiner Mitte durch ein sehr derbes Dissepiment in zwei Abtheilungen getheilt. Die obere dickwandige Etage war offenbar das gewöhnliche Lager des Bruches; zur Zeit der Incarceration trat eine Darmschlinge durch ein Loch des Dissepimentes durch und wurde von dessen Rändern ebenso eingeschnürt wie bei der Incarceration durch einen engen Leistenring (elastische Einklemmung).

Da die im oberen Bruchraume gelegenen Schlingenschenkel central von der Incarcerationsstelle lagen, war das Vorhandensein des Anpralles daselbst verständlich; die Weichheit des unteren Bruchantheiles war zum Theile durch die Perforation bedingt, zum Theile durch die hochgradige seröse Durchtränkung aller Bruchlagerschichten vorgetäuscht. Die Fortdauer der Incarcerationserscheinungen nach der Operation war nicht etwa durch Peritonitis, sondern offenbar durch die vorhandene Drehung der vorgelegenen Schlingen um die Mesenterialaxe unterhalten, welche genügend war, die Permeabilität des Darmrohres zumal bei dem paralytischen Zustande desselben aufzuheben. Thatsächlich waren ja auch nach der Operation nur sehr wenig Darmcontenta abgeflossen. Eine halbe Drehung des Darmes um seine Mesenterialaxe hatte schon vor der Operation bestanden; diese war bei der Operation durch das Bestreben, die beiden Darmschenkel parallel zu stellen, noch um eine halbe Drehung vermehrt worden, welcher Irrthum verständlich ist, da die Kreuzungsstelle höher oben über dem Leistencanale lag und für den Operateur unsichtbar war.

Das Hauptinteresse des Falles liegt aber in der Form des Bruchsackes und der durch diese gegebenen Stelle der Incarceration. Was jene anbelangt, so gibt die beigegebene, nach dem Cadaverpräparat angefertigte Zeichnung ein anschauliches

Bild. Rechts war eine Hydrocele vaginalis vorhanden, in welche sich von oben her ein serumgefüllter Bruchsack mit seinem unteren Pole einstülpte*).

Dieser Bruchsack kann entweder als der nach Abschnürung der Tunica vaginalis im Uebrigen offen gebliebene Processus vaginalis peritonei**) oder als ein secundär ausgestülpter Bruchsack aufgefasst werden; diese beiden Ansichten sind aber nach dem anatomischen Präparate allein ohne eine auf einen angeborenen Bruch hinweisende Anamnese wohl nicht auseinander zu halten.

Es liesse sich für die erstere Auffassung nur das Eine anführen, dass durch eine vom oberen Hodenpol zum unteren Pole des Bruchsackes ziehende strangförmige Duplicatur der Tunica vaginalis testiculi jene beiden Gebilde miteinander fest verbunden sind, so dass dadurch der untere Bruchsackpol in den Hydrocelensack gleichsam eingestülpt erhalten wird.

Bei diesem rechtsseitigen Befunde liegt es nahe, aus dem Nebeneinander zu schliessen, dass auch an dem linksseitigen sanduhrförmigen Bruchsacke ursprünglich dieselben anatomischen Verhältnisse wie rechts obwalteten, und dass erst nachträglich entweder durch Riss***) oder Ulceration eine Communication der beiden Räume entstanden sei; doch fehlt dafür in unserem Falle jeder positive Anhaltspunkt. Es bleiben noch folgende Möglichkeiten: Der ganze zwerchsackförmige Bruchsack entspricht dem Processus vaginalis (Hernia congenita); der Process der Abschnürung der Tunica vaginalis ging nur theilweise vor sich, es blieb in der Mitte eine Communication mit dem oberen nicht obliterirten Antheile des Processus vaginalis.

Oder nur der untere Antheil des Bruchsackes entspricht dem Processus vaginalis, der Einschnürungsring dem ursprünglichen durch das Nachrücken neuen, oberhalb einen zweiten Bruchsack bildenden Peritoneums tiefer gerückten Bruchsackhalse. Oder endlich, das Dissepiment wäre nur als Leistenbildung im Bruchsacke aufzufassen, indem eine resistentere Partie gegenüber weniger resistenten in der Ausbauchung zurückblieb. Bei

*) Bildung einer Hernia encystica, A. Cooper.

**) Hernia congenita funiculi.

***) B. Schmidt, »Die Unterleibsbrüche«, pag. 125.

dem Vorhandensein eines wirklichen, aus einer sehr derben Serosa-duplicatur bestehenden Dissepimentes, welches den ganzen, weiten, nahezu cylindrischen, aussen jenem entsprechend nur eine seichte Einschnürung zeigenden Bruchsack durchsetzte, scheint mir die Annahme einer theilweisen Obliteration bei Bildung der Scheidenhaut als die plausibelste Erklärung für die Entstehung dieses sanduhrförmigen Bruchsackes.

Mehr oder minder ausgesprochene Sanduhrform des Bruchsackes ist schon oft beobachtet worden.

Im Bruchsackkörper gelegene Einklemmungsursachen sind selten und durch Pseudoligamente, Lücken im Mesenterium, Volvulus im Bruchsacke oder einen Bruchsackriss gegeben. Ganz vereinzelt dürfte der oben beschriebene Fall dastehen, wo ein ringförmiges Bruchsackdissepiment die Einschnürung verursachte.*)

*) Vide B. Schmidt, »Die Unterleibsbrüche«, pag. 27 u. f. und die daselbst citirte Literatur; auch H. Flatten, »Eine merkwürdige Herniotomie«, referirt im »Centralblatt« (Ch. 1887, pag. 29).

IX.

Eine einfache Methode, den dritten Ast des Nervus trigeminus am Foramen ovale zu reseciren.

Von Dr. **Emerich Ullmann**, Assistenten an der Klinik des Hofrath Professor Albert in Wien.

Gelegentlich der Discussion über die von Salzer vorgeschlagene Resectionsmethode des dritten Trigeminusastes*) zeigte es sich, dass centrale Neurektomien an diesem Aste bisher in auffallend geringer Zahl vorgenommen wurden. Trotz dieser kleinen Zahl sind dieselben nicht nach einer bestimmten, sondern nach verschiedenen Methoden gemacht worden, was an und für sich schon darauf zu deuten scheint, dass keine der Methoden genügend einfach und zuverlässig ist.

Ich will mit einigen Worten auf diese Methoden eingehen.

Pancoast**) hat als Erster am Foramen ovale operirt. Er bildete unmittelbar oberhalb des Ductus Stenonianus einen Lappen, in welchem der Musc. masseter enthalten war mit nach aufwärts stehender Basis. Nach Ablösung der Sehne des M. temporalis vom Processus coronoideus wurde letzterer abgesägt und entfernt. Nachdem hierauf die Arteria maxillaris interna unterbunden wurde, ist der Muskelansatz des Pterygoideus externus vom Knochen abgelöst und der freigelegte Nerv resecirt worden.

Nach dieser Methode wurde nur der eine Fall von Pancoast operirt.

Credé***) bildete bei einer 28jährigen Frau, um zur Schädelbasis zu gelangen, einen Weichtheilknochenlappen aus dem Jochbein, den er nach Lossen's Vorgehen nach unten klappte, zog den Unterkiefer nach abwärts, dehnte und durchschnitt den Nerv unmittelbar nach seinem Austritt aus dem eiförmigen Loche.

Krönlein †) empfiehlt für die Resection am Foramen ovale folgende Methode: Bildung eines halbrunden Hautlappens in der Schläfen- und Wangengegend mit oberer Basis. Ablösung der Fascia temporalis vom ganzen oberen Rande des

*) Verhandlungen der Deutschen Gesellschaft für Chirurgie, 1888.

**) A new operation for the relief of persistant facial neuralgia. Philadelphia Medical Times, 1873.

***) Verhandlungen der Deutschen Gesellschaft für Chirurgie, 1880.

†) Deutsche Zeitschrift für Chirurgie, 1884.

Jochbogens und Durchsägung des Jochbogens nach Lücke, respective Lossen-Braun, so dass er im Zusammenhange mit dem Musc. masseter nach unten geschlagen werden kann. Blosslegung und Durchmeisselung des Processus coronoideus des Unterkiefers an seiner Basis in einer Linie, welche vom tiefsten Punkte der Incisura semilunaris schräg nach unten und vorne verläuft, und Hinaufklappen desselben, damit die Fossa infratemporalis eröffnet wird. Aufsuchen des Foramen ovale nach doppelter Unterbindung der Arteria maxillaris interna und stumpfer Ablösung des oberen Kopfes des Musculus pterygoideus externus von seinem Ursprung an der Crista infratemporalis.

Ausserdem dringt Krönlein noch bis zum Foramen rotundum und resecirt hier den zweiten Ast.

Krönlein führte die Operation in drei Fällen aus.

Nach dieser Methode operirten weiterhin Israel*), Madelung*), Rydigier*), Albert**) je einen, Stelzner***) zwei Fälle.

Salzer***) führt vom unteren hinteren Rande des Jochbeinkörpers bis zum unteren Rande des Processus zygomaticus des Schläfebeins einen nach oben convexen Bogenschnitt, durchsägt vor dem Tuberculum mandibulare den Knochen, hierauf das Jochbein an der vorderen Grenze der Jochbrücke, dann trennt er den Musculus temporalis vom Schädel ab und schlägt ihn nach unten. Nach vollkommener Blutstillung kann der Nerv mittels eines zwischen Arteria meningea media und dem Nerv eingeschobenen Concavtenotom unmittelbar am Foramen resecirt werden, während die Resection des peripheren Theiles mit Pincette und Scheere erfolgt. Hierauf Einführung von Jodoformgaze ins Foramen ovale und Naht.

Bergmann's†) Methode weicht nur unwesentlich von jener Pancoast's ab. Ein unten convexer Bogenschnitt oder statt diesem ein □-förmiger Schnitt hat die Basis am Jochbogen. Nachdem man den Processus coronoideus erreicht hat, wird dieser durchgetrennt und der ganze Lappen nach oben geschlagen, dann der blossgelegte Nerv am Foramen ovale resecirt. Bergmann konnte am XVII. Congress der Deutschen Gesellschaft für Chirurgie über zwei so operirte Fälle berichten.

Mikulicz††) führt einen Schnitt vom Warzenfortsatz längs des vorderen Kopfnickerrandes bis zur Höhe des Zungen-

*) Verhandlungen der Deutschen Gesellschaft für Chirurgie, 1884.
**) Wiener med. Presse, 1885.
***) Salzer, Archiv für Chirurgie, Bd. 37.
†) Verhandlungen der Deutschen Gesellschaft für Chirurgie, 1888.
††) Refer. Centralblatt für Chirurgie, 1885.

beinhorns und von hier im Bogen nach vorne und oben bis zum Kieferrande. Der Unterkiefer wird dicht vor dem Ansatze des Masseter vom Ende des Schnittes getroffen. Nach Durchtrennung der oberflächlichen Weichtheile wird der Unterkiefer an der eben bezeichneten Stelle rings herum vom Periost entblösst; eine subperiostal herumgeführte Kettensäge durchtrennt den Unterkiefer hinter dem Weisheitszahn in verticaler Richtung.*) Dabei darf die Mundhöhle nicht eröffnet werden. Nun löst man den Ansatz des Musc. pterygoideus internus vom Kieferwinkel ab. Zieht man den Unterkiefer nun nach vorne, so entsteht ein trichterförmiger, mit der Spitze nach der Schädelbasis gerichteter Raum, in welchem die Nervenverzweigungen liegen und resecirt werden können. Hierauf Knochennaht.

Ich habe bisher fünf centrale Neurektomien des dritten Astes ausgeführt, und zwar drei auf folgende Weise:

Ein nach unten convexer Schnitt wird, einen Centimeter oberhalb des äusseren Lidrandes beginnend, bis zum Tragus geführt. Der unterste Punkt dieses Bogens fällt in eine Linie, welche man sich vom Nasenseptum bis zum Ohrläppchen gelegt denkt. (Aehnlich wie es Krönlein angibt.) Dann wird die Haut bis an die Basis des Schnittes zurückpräparirt und nach oben gehalten, das Periost am Processus frontalis des Jochbeines gespalten und an der seitlichen Orbitalwand mittels Elevatorium zurückgelegt. Während der Bulbus mit einem breiten stumpfen Haken geschützt wird, führt man die Kettensäge von der Fissura infraorbitalis, entsprechend dem unteren medialen Rande des Jochbeins, durch und sägt den Knochen ab. Nach einem am oberen Jochbeinrand geführten Schnitte wird der Stirnfortsatz des Os zygomaticum mit der von der Fissura infraorbitalis in die Schläfengrube geführten Kettensäge in von unten innen nach oben aussen schiefer Richtung durchgesägt, wobei es zweckmässig ist, dass der Operateur am Kopfende des Kranken stehe. Endlich durchtrennt man mit Meissel und Hammer die seitliche Partie des Jochbogens vor dem Tuberculum mandibulare.

Der nun leicht abzupräparirende Knochen wird nach unten geschlagen, der Musculus temporalis der Quere nach durchschnitten, ebenso das Periost an der Schädelbasis, hierauf dieses mit dem Elevatorium nach unten geschoben und der Nerv am Foramen ovale blossgelegt und resecirt.

Zweckmässig ist es, nach der Neurektomie noch mit einem kleinen scharfen Löffel in das Foramen einzugehen, man kann

*) Albert, Beiträge zur operativen Chirurgie (Wr. med. Pr., 1877), machte die erste temporäre Unterkiefer-Resection behufs Blosslegung des dritten Astes unmittelbar vor der Lingula.

dadurch noch ganze Partien des von der Resectionsstelle centralwärts liegenden Nerven auskratzen. Ich führte, wie dies von Salzer zweckentsprechend angegeben wurde, dann Jodoformgaze bis zum eiförmigen Loch. Während der ganzen Operation ist die Blutung gering und kann durch Compression gestillt werden.

Der Knochen wird mit starken Catgutnähten an seiner ursprünglichen Stelle befestigt und die Hautwunde vernäht.

Versuche am Cadaver zeigen, dass das Operationsfeld grösser ist und der Einblick in die kolossale Tiefe, in welcher man arbeitet, viel leichter und genauer, wenn der Musculus temporalis nicht an seiner Insertion am Schläfebein, sondern direct in der Mitte des Wundplanums durchgeschnitten wird.

Die temporäre Resection des Processus coronoideus, wie dies Krönlein vorschlägt, ist ganz zu vermeiden, man kann statt dessen beim Aufsuchen des Nerven den Mund etwas öffnen lassen. Nach einigen Wochen kauen bereits die Kranken ganz gut und sind die Kaubewegungen nicht im geringsten behindert.

Ueber die von mir operirten Kranken sei Folgendes bemerkt:

1. M. Alois, 39 Jahre alt. Patient leidet seit seiner Kindheit an einem rechtsseitigen Ohrenfluss. Vor etwa 15 Jahren traten die ersten neuralgischen Erscheinungen auf und zwar am Unterkiefer beginnend und in das Gebiet des zweiten Astes ausstrahlend Auf medicamentöse Behandlung sistirten die Anfälle volle sieben Jahre hindurch, um im Jahre 1883 mit erneuter Intensität aufzutreten. Prof. Weiss in Prag, zu welchem sich Patient wendete, führte die von Sonnenburg angegebene Resection am Unterkieferast vor dem Eintritte des Nervus mandibularis in den Canalis mandibularis aus. Nachdem nun auf drei Vierteljahre Ruhe eintrat, beginnen die Schmerzen von Neuem, und zwar diesmal direct im Bereiche des zweiten Astes, wesshalb Gussenbauer die Resection des Nervus infraorbitalis vornimmt. Patient verlässt das Spital und ist drei Monate lang ohne Anfälle. Dann beginnen dieselben von Neuem mit solcher Heftigkeit, dass der Kranke nicht schlafen kann. Die Anfälle treten alle fünf Minuten auf und dauern etwa drei Minuten.

Innere Mittel, Bromkali, Antipyrin, Antifebrin, Abführmittel etc. ohne Erfolg. Am 7. August 1887 führte ich die Resection auf die beschriebene Weise aus. Nach Entfernung eines Stückes des dritten Astes wird noch bis zum Foramen rotundum vorgedrungen und der zweite Trigeminusast unmittelbar nach seinem Austritt aus der Schädelhöhle resecirt. Knochennaht des Os zygomaticum. Fieberloser Wundverlauf,

starke Eiterung. Etwa nach zwei Monaten stösst sich ein pfenniggrosses, nekrotisches Knochenstück — der inneren Partie des Jochbeins angehörend — ab. Die Anfälle sistiren nicht ganz, werden aber seltener — täglich zwei bis drei Anfälle — von sehr kurzer Dauer und weniger heftig.

2. W. Marcus, 52 Jahre alt, leidet seit sechs Jahren an einer rechtsseitigen Trigeminusneuralgie. Im Jahre 1886 wurde an der Klinik des Herrn Hofrath Albert der zweite Ast am Foramen infraorbitale resecirt. Die Anfälle cessirten während der nächsten acht Monate, um von Neuem, und zwar diesmal im dritten Aste, aufzutreten. Am 14. Januar 1888 wurde daher die Sonnenburg'sche Operation ausgeführt. Vier Monate später traten anfallsweise dumpfe Schmerzen in der rechten Gesichtshälfte auf — etwa fünf- bis sechsmal täglich. Die Anfälle wurden immer heftiger, traten bei seiner neuerlichen Aufnahme auf die Klinik alle 5—10 Minuten mit furchtbarer Intensität in der Dauer von ein bis drei Minuten auf. Der Kranke ist morphiophag und durch das viele Morphium sehr herabgekommen und spricht fortwährend von Selbstmord. Da eine medicamentöse Therapie nicht gelingt, wird drei Tage nach seinem Eintritt ins Spital die Neurektomie an der Schädelbasis ausgeführt, und zwar, da Patient angibt, dass die Schmerzen am Unterkiefer beginnen, in die obere Wangengegend und auf die Nase ausstrahlen, am Foramen ovale und rotundum.

Schnittführung wie oben angegeben; nach Resection des dritten Astes wird bis zum Foramen rotundum präparirt. Dasselbe findet man, über den Keilbeinflügel tastend, medialwärts, und fühlt deutlich den austretenden Nerv, welcher mittelst Scheere und Pincette entfernt wird. Versorgung der Wunde.

Am Nachmittag vollkommene Ruhe, bereits am nächsten Tag schwache Anfälle (tagsüber vier) an der rechten Stirne und rechten Nasenhälfte. In den folgenden Tagen stärkere und öfters auftretende Anfälle ebenda; Patient muss des Abends Morphium nehmen. Da die Schmerzen häufiger werden und wir die Ueberzeugung gewonnen haben, dass die neuralgischen Anfälle mit dem Nervus ethmoidalis und frontalis in Zusammenhang stehen, wird zur Neurektomie dieser Aeste geschritten. Am 11. Januar 1889 führe ich in der Chloroformnarkose einen Schnitt, in der Mitte des oberen Augenhöhlenrandes beginnend, bogenförmig bis zum Canthus internus. Die Weichtheile und das Periost werden durchschnitten und das letztere mit dem Elevatorium vom Knochen abgelöst. Die nun blossliegenden Aeste des Nervus frontalis werden resecirt, dann an der medialen Seite in die Tiefe präparirt, wobei das Auge durch einen breiten stumpfen Haken geschützt wird. Das Foramen eth-

moidale anticum ist nun sammt dem hineintretenden Nervus ethmoidalis schön sichtbar, es kann aber nur ein kleines Stückchen des Nerven entfernt werden. Jodoformgaze bis zum Foramen ethmoidale. Antiseptischer Verband.

Zwei Wochen lang Ruhe, dann traten plötzlich Schmerzen an dem rechten Nasenflügel auf; dieselben dauerten etwa drei Viertelstunden lang; diese Schmerzen kehren nach sechs Tagen wieder zurück und treten nun alle drei bis vier Tage ein- bis zweimal sehr schwach auf. Fieberloser Wundverlauf unter starker Secretion. Patient verlässt am 15. März die Klinik. Er ist von dem Resultate der Operation sehr befriedigt. Die erwähnten Schmerzen sind selten und sehr mässig, so dass Patient nicht weiss, ob er dieselben als Anfälle bezeichnen soll. Drei Wochen nach seiner Entlassung theilt mir der Kranke brieflich mit, dass seither absolut keine Anfälle mehr auftraten.

3. A. Marianne, 70 Jahre alt, aus Galizien*), stellte sich im August 1887 mit sehr heftigen Schmerzen im Gebiete des linken dritten Astes auf der Klinik des Herrn Hofrath Albert vor. Nachdem alle Versuche, mittelst Medicamente eine Besserung zu erzielen, misslangen, habe ich die Sonnenburg'sche Operation (Excision eines Stückes des Nervus mandibularis vor seinem Eintritt in den Canalis mandibularis) vorgenommen Acht Monate lang blieb nun die Kranke von den Anfällen verschont. Nach Ablauf dieser Zeit stellten sie sich wieder ein, anfangs selten und von geringer Intensität, später häufig und mit ausserordentlicher Heftigkeit, so dass die Patientin genöthigt war, von Brody nach Wien zu reisen, um auf der Klinik Hilfe zu finden.

Die Schmerzen traten in Intervallen von zwei bis fünf Minuten im Unterkiefer auf, strahlen in die Zunge, Oberlippe und Hinterhaupt aus und sind äusserst heftig. Da unblutige, therapeutische Versuche misslangen und Patientin zur Operation drängte, habe ich am 10. Februar die centrale Neurektomie des dritten Astes am Foramen ovale vorgenommen. Das Resultat der Operation war ein vorzügliches. Die Anfälle hörten vollkommen auf, der Knochen heilte bald an, die Wunde vernarbte bei fieberlosem Verlauf binnen zehn Tagen.

Bereits zur Zeit, da ich diese letzterwähnte Kranke in der k. k. Gesellschaft der Aerzte geheilt vorstellte, habe ich mich dahin ausgesprochen, dass alle jene Methoden, welche eine so eingreifende Voroperation erheischen, für inferior gehalten werden müssen einer Methode gegenüber, über welche ich damals in Kürze eine vorläufige Mittheilung machte.

*) Vorgestellt in der k. k. Gesellschaft der Aerzte, Wien, 1889, März.

Eine Reihe von Leichenversuchen, die ich auszuführen Gelegenheit hatte, zeigte, dass man auf kürzerem Wege ohne eingreifende Voroperation und mit Hilfe eines ganz sicheren Leitfadens ans Foramen ovale gelangen kann.

Dieser Weg ist derselbe, welchen Sonnenburg und vor ihm schon Kühne behufs Neurektomie des Mandibularis an seiner Eintrittstelle in den Canalis mandibularis benützt haben.

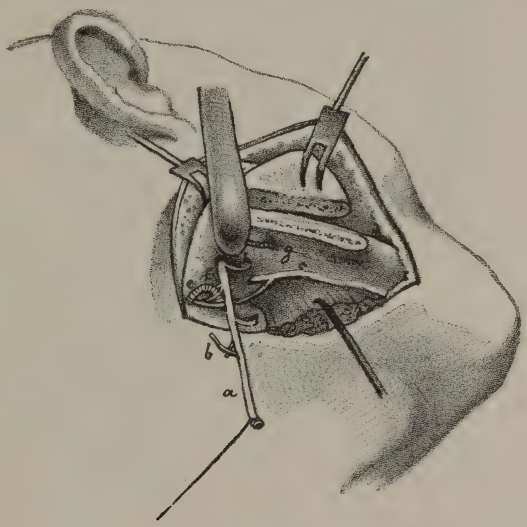

Fig. 1.

a = der aufwärts gehaltene N. mandibularis.
c = N. lingualis.
d = Chorda tympani.
e = Art. meningea med.
f = N. auriculotemp.
g = A. mandibularis.

Die Operation gestaltet sich folgendermassen: Der Kranke liegt so, dass der Kopf leicht überhängend nach der gesunden Seite gedreht wird. In der Chloroformnarkose wird nun ein Schnitt bogenförmig von dem untersten Rande der Parotis (also etwa $1^1/_2$ Ctm. oberhalb des Kieferwinkels beginnend) bis über die Art. maxiliaris externa geführt, so dass die Endpunkte des Schnittes auf dem Unterkieferrand liegen, während der Bogen zwei Millimeter unter dem Kiefer liegt. Auf diese Weise wird von den Facialisästen nur der N. subcutaneus colli supremus getroffen und bleiben die anderen Aeste geschont. Nachdem man bis an den Unterkiefer gelangt ist, löst man den unteren Theil der Parotis von der Fascia parotideomasseterica stumpf ab und lässt dann die nun etwas mobile Parotis mittelst

Haken nach oben zu halten. Man dringt dann an der Innenfläche des Knochens vor und trennt den Musc. pterygoideus externus mit der Scheere von seinem Ansatz am Unterkieferwinkel ab.

Nun fühlt man die Lingula und kann den Nervus mandibularis gut sichtbar machen. Auch den Nervus lingualis sieht man hinten und kann ihn etwas isoliren. Mittelst eingeführtem

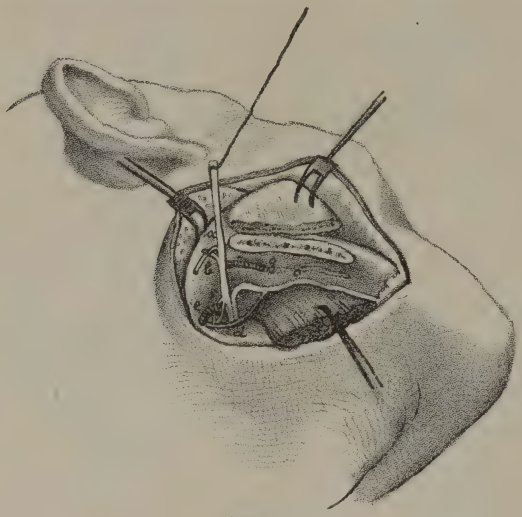

Fig. 2.

a = der abwärts gehaltene Nervus mandibularis
c = Nervus lingualis
d = Chorda tympani
e = Art. meningea med.
f = M. auriculotemporalis
g = A. mandibularis
m = Stumpf des Lingualis.

Unterbindungsinstrument wird ein Faden um den N. mandibularis gelegt und am peripheren Theil festgebunden, dann der Nerv am Foramen mandibulare abgetrennt. Der Nerv dient von nun an als Leitfaden, um zum Foramen ovale zu gelangen. Wird er nach oben zu gehalten und präparirt man ihm entlang, so sieht man ihn in schief nach oben und medialwärts ziehender Richtung, von ihm geht der abgeschnittene Nervus mylohyoideus ab. Isolirt man das lockere Gewebe um den Nervus lingualis herum, so sieht man den Stamm desselben gegen den angezogenen Nervus mandibularis hinziehen; der deutlich sichtbare feine Ast, welcher vom Lingualis abgehend unter den Mandibularis geht, ist die Chorda tympani.

An der lateralen Seite des Nervus mandibularis liegt die Arteria meningea media durch lockeres Zellgewebe von ihm getrennt. In diesem Zellgewebe verlaufen die beiden Wurzeln des auriculotemporalis, welche die Art. meningea umschliessen.

Durchtrennt man nun den Nervus lingualis centralwärts von der Chorda tympani (es ist vielleicht noch zweckmässiger auf die Chorda keine Rücksicht zu nehmen und den Nervus lingualis einfach vorne zu durchtrennen) und hält man dann den immer als Conductor dienenden Mandibularis nach unten, so kann man das Foramen ovale mit dem austretenden Nerven leicht zugänglich machen. Dabei ist es zweckmässig, die Gewebe an der medialen Seite mit einem biegsamen Spatel — wie ich solche zu diesem Zwecke habe anfertigen lassen — niederzudrücken. (In der Zeichnung ist dies des leichteren Verständnisses halber nicht ausgeführt.)

Bei der Präparation am Foramen ovale entsteht aus dem dortliegenden Plexus venosus stets eine geringe Blutung, welche auf Compression mit Gaze steht.

Nun wird ein Concavtenotom, welches nach der Fläche gekrümmt und am Ende geknöpft ist, in das eiförmige Loch eingeführt und der ganze dritte Ast resecirt. Dann kann man noch mit einem kleinen scharfen Löffel in das Foramen eingehen und Nervenpartien auskratzen.

Bei Leuten mit stark vortretendem Unterkieferwinkel kann man diesen, wie es auch in den Zeichnungen veranschaulicht ist, entweder temporär oder vollkommen reseciren. Ich habe mich überzeugt, dass hierdurch keine Entstellung des Gesichtes, auch keine Asymmetrie entsteht. Ueber die Versorgung der Wunde ist nichts Besonderes zu bemerken.

Nach dieser Methode habe ich folgende Fälle operirt.

B. Marie, 54 Jahre alt, leidet seit mehr als einem Jahre an heftigen neuralgischen Schmerzen im Bereiche des dritten rechten Astes, gegen welchen alle möglichen Mittel, selbst Blutegel und Vesicator versucht wurden. Am 13. März habe ich die Operation nach der oben angegebenen Methode (mit Resection des Kieferwinkels) ausgeführt. Die Länge der resecirten Nerven beträgt $2^1/_2$ Ctm. Die Wunde wurde mit Jodoformgaze tamponirt. Complete Hautnaht mit Ausnahme einer kleinen lateralen Partie, wo die Jodoformgaze herausgeleitet wurde. Die Schmerzen cessirten unmittelbar nach der Operation. Während der Nachbehandlung trat eine linksseitige Pneumonie auf, welche Patientin gut überstand. Sie wurde am 29. März vollständig geheilt entlassen.

P. Marie, 70 Jahre alt, leidet seit fünf Jahren an linksseitiger Neuralgie des dritten Trigeminusastes. Patientin war vor

einigen Monaten auf der Klinik, die Anfälle besserten sich so, dass sie ohne operirt zu werden entlassen wurde. Nunmehr bittet sie der furchtbaren Schmerzen halber um Vornahme der Neurektomie.

15. April. Neurektomie ohne Resection des Kieferwinkels. Vollkommene Heilung.

Die Operation, wie ich sie eben angegeben und an den beiden erwähnten Kranken ausgeführt habe, bietet gegenüber den anderen Methoden der centralen Neurektomien des dritten Trigeminusastes folgende Vorzüge.

1. Es wird die eingreifende Voroperation, wie sie bei den Methoden von Credé, Krönlein, Salzer und Mikulicz durch die Resection des Jochbeines, resp. des Unterkiefers ausgeführt werden muss, vermieden. Die Resection des Unterkieferwinkels — im Falle eine solche nöthig — kommt wohl kaum in Betracht.

2. Man findet sofort den Nervus mandibularis an der Lingula und kann ihn nun als Führer benützen, um zum Foramen ovale zu gelangen.

3. Es wird die Durchschneidung von Facialisästen und somit eine entstellende Paralyse vermieden. Der einzige Nerv, welcher durchschnitten wird, ist der N. subcutaneus colli supremus.

4. Eine bedeutendere Blutung ist unmöglich. Die Art. meningea media ist von dem Nerv durch lockeres Zellgewebe getrennt, so dass man durch den eingelegten Spatel die erstere vollkommen decken kann.

5. Die Narbe liegt unter dem Unterkiefer, ist ziemlich versteckt und verunstaltet die Kranken nicht.

6. Endlich wird die Kieferstarre vollkommen vermieden.

Kurz nachdem ich über diese Methode in der k. k. Gesellschaft der Aerzte berichtet habe, erschien von Prof. Obaliński in Krakau ein Artikel, in welchem er eine Modification des Mikulicz'schen Verfahrens beschreibt, welche er bei einem Falle von Neuralgie des dritten Astes versuchte. Sein Hautschnitt ist identisch mit dem meinigen, dann sägt er aber den Unterkiefer subperiostal hinter dem Musculus masseter durch. Den Sägeflächen trachtet Obalinski eine horizontale Richtung zu geben.

X.

Die sacrale Operationsmethode in der Gynäkologie.*)

Von Dr. **Julius Hochenegg,** Assistent obiger Klinik.

In einer im August v. J. in der »Wiener klinischen Wochenschrift« (Nr. 19) erschienenen »vorläufigen Mittheilung«, gab ich der Ansicht Ausdruck, dass die von Prof. Kraske zur Exstirpation von hohen Mastdarmcarcinomen in die chirurgische Praxis eingeführte Voroperation, sich auch dazu eignen würde, um die inneren weiblichen Genitalien, also Uterus mit Adnexen für operative Eingriffe zugänglich zu machen.

Die Methode der Operation gestaltet sich dann einfach so, dass man nach Enucleation des Steissbeines und Resection eines Flügels des Kreuzbeines das Rectum auf einer, wie ich damals vorschlug, linken Seite isolirt und nach der anderen Seite ziehen lässt; nun wird das sich einstellende Peritoneum der Excavatio utero-rectalis breit eröffnet, und die erkrankte Partie der Genitalien in die äussere Wunde vorgezogen.

Ueber die nun zur Exstirpation nothwendigen Vornahmen, sowie über die Versorgung der Wunde vermied ich irgendwelche allgemeine Regel aufzustellen, da sich die Behandlung nach den jeweiligen Verhältnissen zu richten hat.

Die Indicationen für dieses von mir vorgeschlagene Verfahren dachte ich mir durch alle jene operativ zu behandelnden Erkrankungen, also vor allen Tumoren, genannter Organe gegeben, welche sich weder für die Exstirpation per Vaginam' noch per Laparotomiam, sei es wegen ihrer tiefen Lage im Becken, ihrer geringen Grösse bei gleichzeitiger Fixation etc., eigneten. Ich wollte also damals die Indicationen keiner der bisher üblichen Operationsverfahren bei genannten Krankheiten irgendwie einschränken, sondern durch mein Verfahren nur eine Summe von Erkrankungen der operativen Behandlung zugänglich machen, die mit den bisherigen Methoden operativ nicht mehr erreichbar waren.

Wenige Wochen nach meiner Mittheilung erschien eine Arbeit des Herrn Dr. Herzfeld, gewesenen Prosectors der Anatomie »Ueber die Anwendung des Kraske'schen Verfahrens in der Gynäkologie«.

*) Vortrag, gehalten am 22. Februar 1889 in der k. k. Gesellschaft der Aerzte in Wien.

Herzfeld*) war, angeregt durch die von mir publicirten,**) durch die sacrale Methode an der Klinik meines Chefs erzielten günstigen Erfolge bei Rectumcarcinomen, dazu veranlasst worden, die bei dieser Operation in Betracht kommenden anatomischen Details genau zu studiren und kam auf Grund der anatomischen Verhältnisse vollständig unabhängig von mir zu der Ueberzeugung, »dass der obere Theil des weiblichen Genitalapparates dem Auge und der Hand des Operateurs nach keinem anderen chirurgischen Eingriffe derart zugänglich gemacht werden könne, wie eben durch die modificirte Kraske'sche Voroperation«.

Mir ist der Umstand, dass ein gewesener Assistent der Anatomie einzig und allein auf anatomischer Basis zu demselben Urtheile wie ich gekommen ist, gerade jetzt umso werthvoller, als eine Publication der jüngsten Zeit***) aus dem ersten anatomischen Institute den prärectalen Schnitt mit Spaltung des Septum recto-vaginale, respective recto-vesicale als neues Verfahren preist, das Rectum, Uterus, Prostata, also alle jene Organe, welche Kraske, ich und Herzfeld mit der sacralen Methode zugängig machen wollen, viel ausgiebiger und weniger eingreifend, zugänglich machen soll. Ich kann die Richtigkeit, dass der prärectale Schnitt auch in der Modification, die ihm Herr Dr. O. Zuckerkandl, der Autor gedachten Operationsverfahrens, gegeben hat, irgend welche Vortheile vor der sacralen Methode bietet, selbst für normale Leichen, umsoweniger für jene Verhältnisse, welche in den Fällen vorliegen, die ein operatives Verfahren indiciren, anerkennen.

Meine Herren, bis jetzt handelte es sich also immer nur um am Cadaver ausgeführte, niemals am Lebenden erprobte Operationsvorschläge. Ich bin heute in der Lage, Ihnen an der Hand zweier nach unserem Vorschlage operirter Fälle hinlänglich zu beweisen, dass die Methode am Lebenden ausführbar und berechtigt ist.

Ich will Ihnen zuerst den fremden Fall schildern, da er einfachere, typischere Verhältnisse bietet. Ich verdanke dessen Mittheilung und die Erlaubniss ihn publiciren zu dürfen der grossen Freundlichkeit des Herrn Primarius Gersuny.

Herr Primarius Gersuny hat nachfolgenden Fall im Rudolfiner-Hause operirt:

M. E., 31 Jahre alt, hat vor 11 Jahren einmal entbunden, seit 2 Jahren stellen sich Schmerzen im Unterleibe ein, denen

*) Herzfeld, Wiener Allgem. med. Zeitung 1888.
**) Hochenegg, Wiener klinische Wochenschrift 1888, Nr. 11—16.
***) Dr. Otto Zuckerkandl, Wiener med. Presse 1889, Nr. 7.

sich seit mehreren Monaten Blutungen und seit 2 Monaten ein stinkender Ausfluss aus der Vagina beigesellte.

Die Vaginalportion erscheint von einem pilzförmigen, zerklüfteten und exulcerirten Neoplasma eingenommen, die mikroskopische Untersuchung eines excidirten Stückes hievon ergab, dass es sich um Carcinom handle. Der Uterus erweist sich zwar seitlich beweglich, lässt sich aber nur wenig herabziehen.

Am 2. December 1888 unternimmt Herr Primarius Gersuny den Versuch, den Uterus per Vaginam zu exstirpiren. Nach Umschneidung des Carcinoms innerhalb der Vagina muss wegen der Unmöglichkeit den Uterus herabzuziehen und mobil machen zu können, von dieser Art der Operation abgestanden werden.

Herr Primarius Gersuny vollendete hierauf die Operation mittelst sacraler Methode, exstirpirt nach bogenförmigem Hautschnitt das Os coccygis und resecirt den rechten Flügel des Os sacrum unterhalb des dritten Loches. Nach dieser Art der Voroperation werden die Verbindungen des Rectums an der rechten Seite gelöst, hiebei eine carcinomatöse Lymphdrüse aufgefunden und mit exstirpirt, das Peritoneum median eröffnet und nach Vorziehen des Uterus die Ligamente unter gleichzeitiger Ligatur der Gefässe zuerst rechts, dann links durchschnitten, der Cervix umschnitten und dann die Exstirpation per Vaginam vollendet. Die Versorgung der Wunde geschah so, dass ein Theil des Peritonealschlitzes genäht, ein Rest mit Jodoformgazestreifen tamponirt und zugleich drainirt wird. Die sacrale Wunde wird hierauf nach Drainage vernäht. Pat. fieberte durch 14 Tage unbedeutend, höchste erreichte Abendtemperatur betrug 39 Grad; die äussere Wunde heilte per secundam intentionem, Patientin konnte am 13. Januar mit seichter, granulirender, äusseren Wunde in ihre Heimat entlassen werden.

Der Fall, welchen Herr Primarius Gersuny so gütig war, mir zur Benützung zu überlassen, hat für die Beurtheilung der von mir und Herzfeld vorgeschlagenen Operationsmethode in mehrfacher Hinsicht grosse Bedeutung.

Fürs erste beweist er hinlänglich, dass durch genanntes Operationsverfahren Fälle von Uteruscarcinom noch operativ angegangen werden können, bei welcher wegen der Fixation des Uterus die Exstirpation per Vaginam nicht mehr technisch durchführbar erscheint, und zweitens ist an diesem Falle der Umstand besonders hervorzuheben, dass der Operateur durch die Voroperation auf eine carcinomatöse Lymphdrüse im subperitonealen Zellgewebe aufmerksam wurde, welche gewiss unexstirpirt geblieben wäre, wenn die Exstirpation per Vaginam hätte vollendet werden können.

Nun ist es hinlänglich bekannt, dass bei Carcinom der Vaginalportion und des Uteruskörpers, wenn auch spät, zunächst die

retroperitonealen Lymphdrüsen secundär carcinomatös erkranken, es ist also zu hoffen, dass man durch unsere Methode auch diesen beikommend, häufiger radicale Heilungen zu erzielen im Stande sein wird.

Die Krankengeschichte unseres Falles, bei welchem ich am 2. December mittelst sacraler Methode einen über faustgrossen cystischen Tumor aus dem linken Parametrium exstirpirte und wegen innigster Verwachsung dieses Tumors mit dem Uterus diesen supravaginal amputirte, ist folgende:

F. Barbara, 28 Jahre alt, aus Ungarn, stellt sich am 30. November vorigen Jahres in der Ambulanz des Herrn Hofrathes Breisky vor. Herr Hofrath Breisky hatte die ungemeine Liebenswürdigkeit, mir den Fall zuzusenden, indem er ihn nach der Untersuchung zur Exstirpation nach meinem Vorschlage für geeignet hielt.

Auf der Klinik meines Chefs aufgenommen, erhoben wir folgende Anamnese:

Pat. stammt aus gesunder Familie, entwickelte sich vollkommen normal. Im 15. Lebensjahre erste Menstruation. Schon nach der zweiten Menstruation acquirirte Pat. ein Wechselfieber, das zwei Jahre anhielt und während welcher Zeit die Menstruation vollständig pausirte. Seit der Zeit sieht Pat. schlecht aus, fühlt sich auch nach Ablauf des Fiebers zeitweilig ungemein schwach. Im Jahre 1882 entband Pat. zum ersten Male, im darauffolgenden Jahre zum zweiten Male. Entbindung und Wochenbett waren normal, hingegen bestanden während beider Schwangerschaften in den letzten zwei Monaten sehr bedeutende Schmerzen in der linken Lende, die nach der Entbindung aber jedesmal vollständig sistirten. Seit einem Jahre treten während der Periode ungemein heftige Schmerzen auf, so dass seither Pat. während der Menstruation das Bett hüten musste. Seit einem Monate steigerte sich die schon früher bestehende Stuhlverhaltung um Bedeutendes, gleichzeitig traten heftige, gegen Kreuz, Lende und Leiste zu ausstrahlende Schmerzen, auch unabhängig von der Periode auf. Letzte Periode am 20. November ungemein heftig. Die starken Schmerzen, Appetitmangel wegen Stuhlverhaltung und die letzte, sehr abundante Periode machten die Pat. in letzter Zeit stark abmagern.

Status praes. lautete: Pat. stark abgemagert, sehr blass, innere Organe ausser einer geringen Milzvergrösserung normal. Bauch eingezogen, auch bei starkem Eindrücken der Bauchdecken ist vom Tumor nichts palpabel.

Der Vaginalbefund, den ich Herrn Assistenten Dr. von Rosthorn verdanke, lautet: Scheide schlaff, Uteruskörper vergrössert, etwas nach rechts verlagert, stumpfwinkelig retroflectirt, sehr wenig

beweglich. An seinem linken Rande ein härtlicher, unbeweglicher, kleiner Tumor gelagert.

Hinter den linken Adnexen ist ein sehr harter, knollig anzufühlender, unbeweglicher Tumor von Orangengrösse palpabel, welcher bis an den Uterus reicht und vom Kreuzbein, resp. von der Gegend der Synchondrosis sacroiliaca sin. auszugehen und gegen die Fossa iliaca sin. sich auszudehnen scheint.

Die Untersuchung per rectum ergab folgenden Befund: Oberhalb des Sphincters stösst man auf den das Rectallumen zu einem schmalen Spalt verengenden sehr harten Tumor, die Rectalwand gegen denselben vollständig frei verschiebbar. Die obere Grenze der Geschwulst kann vom Rectum aus nicht sicher constatirt werden, das Rectum in den oberen Partien stark nach rechts verdrängt. Weder vom Rectum noch von der Scheide aus erschien der Tumor beweglich.

Die Diagnose schwankte nach diesem Befunde zwischen einem von der Innenseite des linken Beckens ausgehenden Sarkom und einem sehr harten interligamentösen, mit der Beckenwand secundär verwachsenen Tumor.

Die operative Behandlung war wegen der sehr bedeutenden Beschwerden der Pat. indicirt, die Operation erschien jedoch nach den bisher üblichen Methoden als nicht ausführbar, während die Erfahrungen an Cadavern über die Grösse des durch die sacrale Methode erzielten Operationsfeldes dafür sprach, dass die Exstirpation mittelst dieser Methode ausführbar sein werde.

Am 2. December 1888 wurde, nachdem mir mein Chef die Operation gütigst überliess, von mir folgende Operation ausgeführt:

Die narkotisirte Patientin wird in die linke Seitenlage mit im Hüftgelenke und Knie gebeugten Schenkeln gebracht. Den Hautschnitt vollführte ich ebenso, wie ich ihn für Rectum-carcinome beschrieben habe. Nun wird vollständig typisch die Voroperation vollendet, das Steissbein exstirpirt, vom Kreuzbein der linke Flügel unter dem dritten Loche abgemeisselt. Hierauf wird das Zellgewebe, des in diesem Falle namentlich in seinen oberen Partien stark nach rechts verdrängten Rectums zwischen Klammern durchtrennt und ligirt, und nun stumpf bis zum Tumor vorgedrungen.

Leider erwies sich unsere Annahme, dass es sich um einen soliden Tumor handle (in diesem Falle wäre die Operation um vieles leichter gewesen), als unrichtig, sondern der Tumor bestand aus einer Reihe von Cystenconglomeraten, die im linken Ligamentum gelegen, allenthalben äusserst innig mit der Umgebung verwachsen waren und gegen das Gekröse der Flexur, deren beide Blätter auseinanderdrängend, wuchsen. Wegen der innigsten Ver-

wachsung der Cystenbälge mit den Blättern des Ligament. und dem Flexurengekröse gelang die Ausschälung nur äusserst mühsam, an dem grössten Theile der oberen Peripherie musste das wie schwielig verdickte Peritoneum, so namentlich an den unteren Partien der Flexur mit entfernt werden, wobei ich an einer centimeterlangen Stelle einen der Länge nach verlaufenden Riss in der Wand der Flexur erzeugte. Dieser wurde mit einigen feinen Catgutnähten geschlossen und heilte wie der weitere Verlauf erwies, anstandslos zu. Die Schwierigkeit in der Auslösung wurde namentlich auch dadurch gesteigert, dass ein grosser Theil der Cysten einriss, so dass jeder Versuch missglückte, den Tumor energisch vorzuziehen. Nachdem aber einmal der Tumor von seinen seitlichen Verbindungen getrennt war, gelang es leicht, den collabirten Cystenbalg vorzuziehen, hiebei stellte sich der Uterus mit in der Wunde ein und musste, nachdem die Lostrennung der innigst adhärenten Geschwulst sich als unausführbar erwies, mitexstirpirt werden. Hiebei trennte ich mittelst Scheere das rechte Ligam. latum einfach durch und konnte mich überzeugen, dass die einzelnen Gefässe spielend leicht zu ligiren waren. Nach Ablösen des Uterus wurde dieser im Bereiche des Cervix abgetragen, der Rest mit Seide vernäht, der grosse Defect im Peritoneum mit Jodoformgaze austamponirt und die hintere Wunde offen gelassen, um bei einer etwa sich einstellenden Blutung der Quelle dieser rasch beikommen zu können. Schon bei der Versorgung der Wunde wurde ich auf einen Uebelstand aufmerksam, der darin bestand, dass die von ihrem Gekröse befreite Flexur in Form einer Schlinge gegen die Wunde herabfiel; da nun wegen der Ablösung des Flexurengekröses Gefahr bestand, dass wegen geringer Blutzufuhr die Flexur an irgend einer Stelle gangränescire, lagerte ich diese auf Jodoformgaze vor der äusseren Wunde.

Der weitere Verlauf war kein vollkommen glatter. Pat. fieberte einige Tage ziemlich hoch. Ferner trat das ein, was wir befürchteten, an einer Stelle wurde die Flexur gangränös und der Koth entleerte sich aus der Darmfistel gegen die Wunde. Nachdem ein Versuch missglückt ist, die Darmfistel operativ zu schliessen, musste ich die Pat. vorläufig mit einem 3 cm langen auf $2^1/_2$ cm klaffenden Anus praeter naturalis sacralis in ihre Heimat entlassen (23. Februar 1889).

Zur richtigen Beurtheilung der Operation möchte ich noch Folgendes anfügen: Erstens glaube ich nicht, dass in diesem Falle die Operation hätte per Laparotomiam vollendet werden können, hiezu lag der Tumor zu tief im kleinen Becken, dem Beckenboden unmittelbar auf und waren auch die Verwachsungen zu feste; fürs zweite ist die fatale Complication mit Etablirung einer Flexurenfistel nicht dem Opera-

tionsverfahren als solchem, sondern dem in diesem Falle besonders complicirten Verhältnissen zuzuschreiben und dann lehrte mich die Operation eben auch, dass die Exstirpation des Uterus an und für sich, sowie die Durchschneidung und Ligirung der Ligamente nach der sacralen Methode ungemein einfach und sicher auszuführen ist.

Wenn ich mir nach den bisherigen, allerdings ziemlich geringen Erfahrungen am Lebenden einen Schluss über die von mir und später Herzfeld vorgeschlagene Operationsmethode erlauben darf, so möchte ich mein Urtheil in folgenden Sätzen zusammenfassen:

1. Die Exstirpation von Geschwülsten der inneren weiblichen Genitalien ist, wenn sie eine bestimmte Grösse nicht überschreiten, mittelst der sacralen Methode von hinten her möglich.

2. Diese Methode erscheint indicirt bei einer Summe von Erkrankungen, welche weder per Vaginam, noch per Laparotomiam bisher radical operirt werden konnten.

3. Die Vortheile der Methode bestehen bei passender Auswahl der Fälle in der Möglichkeit exacter Blutstillung, ausgiebiger Drainage und der Möglichkeit unter der Controle des Auges bei Vermeidung zu schonender Gebilde die erkrankten Partien exact zu entfernen.

XI.

Beiträge zur Chirurgie des Rectums und der Beckenorgane.

Von Dr. **Julius Hochenegg**, Assistent obiger Klinik.

Die Aufgabe, die ich mir in dieser Arbeit stellte, ist, zunächst durch Mittheilung klinischer Erfahrung zu erweisen, dass die von Prof. Kraske in die chirurgische Praxis eingeführte Voroperation sich nicht nur für die Entfernung des carcinomatös erkrankten Rectum, sondern für viele andere pathologische Zustände des Mastdarmes und der Beckenorgane überhaupt eigne.

Schon in meiner vorjährigen Publication »Die sacrale Methode der Exstirpation von Mastdarmcarcinomen nach Prof. Kraske«*) erwähnte ich anlässlich der Aufzählungen der Indicationen, »dass der von Kraske angegebene operative Voract sich noch bei vielen andern Rectalerkrankungen nichtcarcinomatöser Natur (Stricturen, Ulcerationen, Perforationen des Rectums, vielleicht sogar Missbildungen) empfehlen wird.«

In einer vorläufigen Mittheilung**) gab ich ferner als Erster der Ansicht Ausdruck, dass man mittelst der sacralen Methode auch bei verschiedenen Erkrankungen des weiblichen Genitalapparates die erkrankten Organe werde dem chirurgischen Messer und dem Auge des Operateurs zugängig machen können.

Ich glaube meine Priorität gerade jetzt besonders betonen zu müssen, da gewisse neuere Arbeiten mit nicht zu verkennender Absichtlichkeit meinen Namen in diesem Capitel der operativen Chirurgie todtzuschweigen bemüht sind.

Das reiche Materiale der Klinik sowie die grosse Freundlichkeit, mit der mein Chef, Hofrath Prof. Albert, die zu beschreibenden Fälle mir zur Operation überliess, ermöglichen mir schon heute, mit einer Reihe von Fällen und den bei den Operationen gewonnenen Erfahrungen die Indicationssphäre für die sacrale Methode bedeutend zu erweitern und ich glaube den Beweis zu erbringen, dass man bei so manchen nicht-

*) Hochenegg, Wiener klinische Wochenschrift, 1888, Nr. 11—16 (im Bericht p. 16).

**) Wiener klinische Wochenschrift, 1888, Nr. 19.

carcinomatösen Erkrankungen des Mastdarmes auch in Zukunft besser thun wird, die bisher üblichen alten Methoden von unten her, ähnlich wie bei Rectalcarcinomen, mit der sacralen Methode zu vertauschen.

Mit grosser Genugthuung kann ich verzeichnen, dass meine Ansicht, die sacrale Methode sei mit den in meiner citirten Arbeit gegebenen Einschränkungen als Normalverfahren bei Rectalcarcinomen anzuerkennen und zu üben, immer mehr und mehr sich Bahn bricht, und dass seit der Publication unserer Resultate wenigstens in Wien von den bedeutendsten Chirurgen mit den besten Resultaten die sacrale Methode in meiner Modification geübt wird.

Bei allen weiter unten zu beschreibenden Fällen wurde die Zugänglichmachung des erkrankten oder missgebildeten Organs ganz genau in der Weise ausgeführt, wie ich dasselbe schon in meiner vorjährigen Arbeit genau und ausführlich beschrieben habe.

Nur kurz recapituliren will ich, dass diese Art zu operiren eine mir zweckmässig erscheinende Modification des Kraske'schen Verfahrens darstellt, und man dabei so vorgeht, dass bei dem auf der linken Körperseite gelagerten Patienten ein nach rechts convexer Bogenschnitt von der Mitte der linken Symphysis sacro-iliaca über die Mitte des Os sacrum verlaufend und unter dem Steissbein endigend geführt wird, wo der Schnitt entweder endigt oder aber, wenn es sich um Entfernung der Analportion handelt, in zwei Schenkel theilt, welche, die Analöffnung umkreisend, sich vor dieser wieder treffen. Hierauf folgt die Abpräparation der Weichtheile von der durch das Os sacrum und das Steissbein gebildeten knöchernen und von den Ligamenta spinosa und tuberosa sacra gebildeten bändrigen Unterlage dieser Gegend, die Durchschneidung der Bänder, und eventuell die Exstirpation des Steissbeins und die Resection eines durch die Verhältnisse vorgeschriebenen grossen Antheiles des Kreuzbeines.

Seither wurde das ursprüngliche Kraske'sche Verfahren sowie meine Abänderung von den verschiedensten Autoren (Chirurgen, Gynäkologen und Anatomen) in wesentlichen Punkten modificirt; ein Theil dieser Modificationen erscheint jetzt schon hinlänglich durch klinische Erfahrung gestützt, um Beachtung zu verdienen.

Ich muss auf diese Modificationen zu sprechen kommen, da ich nur so hinlänglich begründen kann, warum wir nach wie vor unserem alten Verfahren treu geblieben sind und uns nicht zu einer der so bestechend erscheinenden Modificationen bekehrt haben. Nicht voreingenommener Autorenstolz, sondern

die Pietät gegen ein Verfahren, das uns in 32 Fällen so ausgezeichnete Dienste geleistet, und die Ansicht, dass die Berechtigung für irgend eine wesentliche Modification fehlt und die angeführten Gründe für solche rein theoretischer Natur sind, veranlassten uns, unser Verfahren nicht gegen ein neues auszutauschen.

Alle Modificationen seit Kraske's und meiner Publication erscheinen dictirt durch eine gewisse Scheu vor Abtragung des Steissbeines und der theilweisen des Kreuzbeines — die wichtigen nervösen Elemente, die dem Kreuzbein eingelagert sind, die zahlreichen Muskeln, die ihre Insertion an jenen Knochentheilen finden, die dem Kraske'schen Verfahren zum Opfer fallen, mögen diese Scheu motiviren.

Der Entfernung genannter Knochentheile auszuweichen, wurde nun in verschiedener Weise versucht.

Diejenigen, welche auf Grund ihrer Operationserfahrungen glaubten, den erkrankten Theilen nicht o h n e Resection der genannten knöchernen Antheile genügend beikommen zu können, um so unter der Controle des Auges das Messer zu leiten, schlugen vor und führten es thatsächlich aus, das Kreuzbein blos temporär zu reseciren und nach Entfernung des krankhaften Theiles durch Knochennaht die gesetzte Knochenverletzung wieder vollständig zu beseitigen (Billroth*), Heinecke**), Levy***), Wiedow†); andere aber riethen, vollständig von der wenn auch nur temporären Entfernung abzulassen und sich den Weg zum erkrankten Darme nur durch die Weichtheile zu bahnen. (Zuckerkandl††), Wölfler†††).

Gegen die erste Art der Modification (temporäre Resection) möchte ich anführen, dass hiedurch die Voroperation sowohl zu Anfang als auch bei Versorgung der Wunde nicht unwesentlich erschwert und verlängert wird, dass sie die Heilungsdauer verlängert und dass sie auch in einzelnen Fällen nicht ganz ungefährlich zu sein scheint. Zu dieser Ansicht berechtigen

*) Vide Sitzungsprotokolle der k. k. Gesellschaft der Aerzte. Klinische Wochenschrift 1889, Nr. 9.

**) Ein Vorschlag zur Exstirpation hochgelegener Rectumcarcinome. Münchner med. Wochenschrift, 1888, Nr. 37.

***) Zur Technik der Mastdarmresection. Chirurgisches Centralbl., 1889, Nr. 13.

†) Die osteoplastische Resection des Kreuzsteissbeines zur Freilegung der weiblichen Sexualorgane. Berliner klinische Wochenschrift 1889, Nr. 10.

††) Notiz über die Blosslegung der Beckenorgane. Wiener klinische Wochenschrift 1889, Nr. 14, ferner Nr. 16 und Nr. 18 dieser Zeitschrift.

†††) Ueber den parasacralen und pararectalen Schnitt zur Blosslegung des Rectums, des Uterus und der Vagina. Wiener klinische Wochenschrift Nr. 18, 1889.

mich die von Herrn Hofrath Billroth anlässlich einer Discussion über dieses Thema gemachten Mittheilungen über einen Fall, bei welchem es nach einer von ihm ausgeführten temporären Resection zur Nekrose des temporär resecirten Kreuzbeines gekommen ist, wodurch langdauernde Eiterung und starker Kräfteverfall für den Patienten bedingt war. In Folge dieser Erfahrung widerräth Billroth, die temporäre Resection nachzuahmen.

Ein von meinem Collegen Dr. Ullmann mit temporärer Resection des Kreuzbeines operirter Fall endete tödtlich, es war zur Zerreissung an der Nahtstelle des Rectums gekommen, der austretende Koth konnte wegen des abermals zurückgeklappten temporär resecirten Os sacrum nicht nach aussen gelangen und infiltrirte das lockere Zellgewebe, von hier aus entstand dann eitrige Peritonitis. Es ist sehr wahrscheinlich, dass, wenn nicht das temporär resecirte Kreuzbein wie ein Deckel am Cavum ischiorectale gelagert hätte, der Koth nach der Nahtzerreissung direct nach aussen durch die lockere Naht der Weichtheile durchgebrochen wäre, welches Ereigniss den Operateur veranlasst hätte, die Wunde zu öffnen, dem Kothe Abfluss zu verschaffen und so dem traurigen Ausgange vorzubeugen.

Gegen die zweite Art der Modification möchte ich anführen, dass ja das Kraske'sche Verfahren für jene Fälle ersonnen und angegeben ist, bei denen man mit einer Weichtheildurchschneidung absolut nicht mehr auskommt, wobei ich allerdings zugestehe, dass vielleicht der eine Chirurg sich früher, der andere aber erst viel später unter noch ungünstigeren localen Bedingungen zur Resection der Knochen entschliesst.

Ich, der ich, wie noch unten ausgeführt werden soll, die Kreuzbeinresection für einen absolut gleichgiltigen Eingriff halte, konnte mich nicht mit dem Präpariren von der Seite her befreunden, wie es im Wölfler-Zuckerkandl'schen Verfahren ja nothwendig der Fall sein muss.

Dass man selbst unter sehr schweren Bedingungen mit dem Zuckerkandl'schen Schnitt auskommen kann, bewies mir ein Fall, den College Ullmann erst unlängst nach dieser Methode operirte, der aber leider an septischer Peritonitis tödtlich endete. Die Infection erfolgte wahrscheinlich durch einen Spulwurm, der das Rectum verliess und durch die Wunde in die Peritonealhöhle auswanderte.

Ein zweiter Fall, dessen Mittheilung ich Herrn Docenten Victor v. Hacker verdanke, beweist mir, dass die Zuckerkandl-Wölfler'sche Methode nicht jene Zugänglichkeit schafft, wie die Resection des Kreuzbeines und die Enucleation des Steissbeins;

es ist ja auch vollständig klar: bei den mit Resection verbundenen Methoden kann sich der Operateur die Wunde nach rechts und links auseinanderziehen lassen, während bei der Zuckerkandl-Wölfler'schen Methode auf einer Seite, und zwar rechts zu, das vollständig intacte Steiss- und Kreuzbein eine Verziehung der Wunde nicht erlaubt. Adhäsionen des erkrankten Organes in dieser Richtung hin werden die neue Methode contraindiciren oder, wie in dem v. Hacker'schen Falle, den Operateur zwingen, um die Operation vollenden zu können, doch noch die Knochenresection auszuführen.

Ich muss gestehen, dass ich über die Publication der angeführten Modificationen einigermassen erstaunt war, indem ich auch nicht eine einzige Indication auffinden konnte, die die Nothwendigkeit, von der Knochenresection abzustehen, bekundete.

Schon in meiner vorjährigen Publication wies ich nach, dass die Voroperation als solche noch keinem der so operirten Patienten gefährlich wurde; meine klinische Erfahrung — sie erstreckt sich nebenbei gesagt auf 32 nach der Kraske'schen Methode Operirte — geht dahin, dass die bei dieser Methode stattfindende Durchschneidung der unteren Sacralnerven belanglos ist, dass eine Eröffnung des Sacralcanales als ein ungefährliches Ereigniss zu betrachten ist, und dass die Function des Sphincter ani auch durch die Wegnahme des Steissbeines und eines Theiles des Kreuzbeines keineswegs für längere Zeit leidet. Mit diesen meinen Erfahrungen stimmen, wie ich nach Durchsicht der Literatur entnehme, auch die Erfahrungen anderer Chirurgen, die streng nach Kraske operirten, überein.

Noch wurde angeführt, dass die Entfernung der genannten Knochen, weil dadurch die Festigkeit des Beckenbodens Einbusse erlitte, zur Bildung von hernienartigen Vorwölbungen Veranlassung geben würde. Auch diese Ansicht ist als rein theoretische Befürchtung zu bezeichnen. In dem einzigen Falle, in dem ich etwas Aehnliches beobachtete, war nicht die Resection der Knochen, sondern andere unten zu besprechende complicirte Verhältnisse an der Bildung einer Glutealhernie schuld.

Ich muss gestehen, dass auch ich zu einer Zeit fürchtete, dass aus der Operation für die weiblichen Patienten schwere Nachtheile erwachsen würden, nämlich für den Fall einer späteren Entbindung. Ich wurde zu diesen Befürchtungen veranlasst, als eine der von mir operirten Patientinen (Fall 1 meiner vorigjährigen Publication), bei der ich wegen Carcinoma recti die Resection und primäre Naht mit vollständigem functionellen Resultate ausgeführt hatte, schwanger geworden war. Jedoch erwies sich glücklicher Weise auch diese Befürchtung

als nicht stichhältig, indem die Entbindung, die Herr Dr. Lihotzky persönlich zu leiten die grosse Gefälligkeit hatte, vollständig normal und ohne Verletzung des Rectum oder Dammes zu Ende ging.*) Mir ist gerade diese Erfahrung um so werthvoller, als es erst nach derselben berechtigt erscheint, auch an jüngeren weiblichen Individuen, die voraussichtlich noch gebären werden, die Resection der Knochen aus irgend einer Indication vorzunehmen.

Alle diese Erfahrungen bestätigten meine schon voriges Jahr geäusserte Ansicht, dass die Kraske'sche Voroperation ein an und für sich ungefährlicher Eingriff sei, dass keine bleibenden Nachtheile hieraus für den Patienten erwachsen, und wenn man dabei erwägt, dass die Resection der Knochen grösste Zugänglichkeit schafft, und unsere Resultate berücksichtigt, wird man begreiflich finden, dass wir vorläufig bei dieser Methode bleiben.**)

Zu meinem eigentlichen Thema übergehend, bringe ich zunächst die Uebersicht der zu beschreibenden Fälle; sie erschöpfen natürlich nicht die Indicationsreihe und können nur als Beitrag für diese betrachtet werden, weitere Beobachtungen werden sie zu ergänzen haben.

Ich operirte mittelst sacraler Methode zweimal bei angebornen Missbildungen des Mastdarmes, einmal bei Prolapsus recti, einmal bei Invaginatio coli, zweimal bei nicht carcinomatösen Tumoren des Mastdarmes, dreimal wegen Erkrankungen des weiblichen Genital-Apparates und einmal wegen eines angebornen cystischen Sacraltumors.

Bei allen diesen Operationen glaube ich durch den Austausch der alten Methoden gegen die sacrale die Operation mir wesentlich erleichtert, bei jenen Fällen, die glücklich verliefen, auch ein besseres functionelles Resultat erzielt zu haben, so dass ich diese von mir vertretene Art zu operiren mit gutem Gewissen den Fachgenossen bei ähnlichen Fällen empfehlen kann.

*) Wiener Klinische Wochenschrift 1888, pag. 706.

**) Seit unseren in meiner Publication erwähnten 12 Fällen wurden bisher noch 14 Fälle von uns wegen Carcinoma recti nach der gewöhnlichen Weise operirt; von allen diesen erlagen der Operation blos zwei Fälle (M): in dem einen Falle, den mein Chef in einer Privatheilanstalt operirte, war die Wunde vollständig gereinigt. Patient, ein starker Säufer, ging bereits herum. Am sechzehnten Tage starb er plötzlich nach stärkerer Anstrengung unter den Erscheinungen einer Hirnapoplexie (Section wurde nicht gemacht). Im zweiten tödtlich abgelaufenen Falle hatte Dr. Ullman einen Anus praeternaturalis angelegt, fünf Tage darauf starb Patient an septischer Peritonitis. Die Infection scheint einer während der Nacht erfolgten Defäcation zuzuschreiben zu sein.

A. Missbildungen des Rectums.

Hinlänglich bekannt sind die in Esmarch's Handbuch so übersichtlich dargestellten Formen des missgestalteten Rectums, von denen man vier Hauptformen unterscheidet und zwar Atresia ani und Atresia recti, bei beiden verschliesst eine dünne Membran die genannten Partien, ferner als dritte Form Atresia ani et recti, bei dieser Form fehlt das Rectum und der After ganz, das Colon endet als ein blinder Sack in der Gegend des letzten Lendenwirbels oder links am oberen Ende des Kreuzbeines und endlich die verschiedenen Arten der 4. Kategorie: die abnormen Ausmündungen des Mastdarmes oder die angeborene Kloakenbildung (Cloaca congenita), wobei der Mastdarm beim männlichen Geschlechte gegen die Blase (Atresia ani vesicalis) oder gegen die Urethra (A. a. urethralis), beim Weibe aber gegen die Scheide (A. a. vaginalis) zu ausmünden kann.

Die Aufgabe des Chirurgen ist nicht bei allen Formen eine gleiche. Dort, wo das abnorm gebildete Rectum gar keine Ausmündung besitzt, ist es natürlich die erste Aufgabe, eine künstliche Oeffnung herzustellen und dieselbe so zu gestalten, wie sie für die Defäcation am zweckentsprechendsten ist; in jenen Fällen aber, wo das Rectum, sei es in die Blase oder Urethra des Mannes oder wie beim Weibe in die Vagina mündet, kommt als zweite Aufgabe des Arztes dazu, die für den Träger schädliche oder höchst lästige Communication operativ zu verschliessen.

Abweichend von dem alten Verfahren (Dieffenbach's Proktoplastik) operirte ich in zwei Fällen, das erste Mal, um bei Atresia ani vaginalis die Communication mit der Vagina zu beheben; dieser Fall ist folgender:

Fall I. Atresia ani vaginalis. W. Antonie, zwei Jahre alt, wurde am 20. September v. J. auf die Klinik aufgenommen. Dieselbe wurde in zweierlei Hinsicht missbildet geboren, und zwar zeigt sie noch einen vollständigen Mangel des rechten Daumens und dessen Mittelhandknochen, ferners besass sie eine sogenannte Atresia ani vaginalis, jene Missbildung des Mastdarmes, bei welcher dieser nicht an normaler Stelle am Perineum, sondern durch eine Lücke in der hinteren Vaginalwand in die Vagina zu ausmündet. Wegen dieser letzteren Missbildung wurde schon einmal vor fünfzehn Monaten, also an dem damals neun Monate alten Kinde, von Herrn Prof. Mikulicz in Krakau eine Operation ausgeführt, die wahrscheinlich in einer Incision am Perineum, in Eröffnung und Einnähung des Rectums am Rande der Incisionswunde bestanden haben dürfte; die abnorme Communication zwischen Rectum und Vagina scheint damals nicht operativ geschlossen worden zu sein,

und deren Verschluss entweder der Natur überlassen oder aber auf einen späteren Act verschoben worden zu sein.

Wahrscheinlich in Folge fehlerhafter Nachbehandlung (die Mutter nahm das Kind schon am zweiten Tage nach der Operation aus dem Spitale; die weitere Behandlung wurde von einem Landarzte mit wenig chirurgischen Kenntnissen geleitet) verschloss sich die operativ hergestellte Analöffnung wieder vollständig und es ging nach wie vor der Koth durch die Vaginalfistel allein ab.

Wir fanden diese bohnengross an typischer Stelle gleich oberhalb der Commissur. Als Effect der von Prof. M. ausgeführten Operation ist an jener Stelle, an welcher normalerweise der Anus sich befindet, eine narbige, circa $^1/_2$ cm tiefe Einziehung, die vollständig blind endet.

Nach diesem Befunde gestaltete sich unsere Aufgabe wie folgt: Es war eine der normalen ähnliche Analöffnung herzustellen und die abnorme Communication zwischen Rectum und Vagina zu verschliessen. Dieser doppelten Aufgabe gerecht zu werden, führte ich am 27. September 1888 folgende Operation aus:

In der Narkose wurde an dem in linker Seitenlage situirten Kinde ein Hautschnitt in der Mittellinie von der Mitte des Kreuzbeins bis nach abwärts zu jener oben gedachten narbigen Einziehung (1 cm hinter der Vagina) geführt und nun neben dem Kreuzbein bis auf das Rectum lospräparirt, wobei ich mir durch Haken das Steissbein nach rechts ziehen liess. Der Verbindungscanal zwischen Rectum und Vagina wird durchtrennt, die Ränder des Loches gegen die Vagina zu eingestülpt und nun durch Etagencatgutnähte exact die Vaginallücke verschlossen. Hierauf wird das Rectum nach abwärts gezogen. Die durch Durchtrennung des Verbindungscanales entstandene Lücke im Rectum wird nach rückwärts erweitert und das so entstandene Rectallumen wird hierauf in die Wunde eingenäht, so dass eine an nahezu normaler Stelle situirte Analöffnung resultirte. Der nach Einnähen des Rectums nach rückwärts und oben zu bleibende Wundantheil wird mit Seidennähten geschlossen.

Der Verlauf nach der Operation war in Bezug auf Wundheilung vollkommen normal. Am zweiten Tage nach der Operation erfolgte zum erstenmale und von nun an täglich Stuhl durch den operativ gebildeten Anus, die Wunde heilte grösstentheils per primam, nach jeder Stuhlabsetzung wird ein Bad gegeben. Am 20. October 23 Tage p. o. wird das Kind geheilt entlassen. Die Vaginalfistel ist vollkommen geschlossen, die neue Analöffnung hinlänglich weit. Die Continenz besserte sich in Zukunft von Tag zu Tag, einer erst unlängst eingelangten Nachricht zu Folge kann das Kind den Koth vollständig halten. Die Vaginalfistel blieb geheilt.

Das von mir in diesem Falle eingeschlagene Verfahren unterschied sich von dem früher üblichen (vide Esmarch: Die Krankheiten des Mastdarmes und des Afters. pag. 39) nur in dem Wege, den ich einschlug, um die Fistel und das Rectum zugänglich zu machen. Auch in dem am meisten geübten Dieffenbach'schen Verfahren arbeitet man von unten her, hat also viel weniger Zugänglichkeit und arbeitet unter schwierigeren Verhältnissen, als bei der sacralen Methode, bei der man von rückwärts her eingeht.

Der tiefe Sitz der Communication zwischen Rectum und Vagina machte eine Resection des Kreuzbeins, ja selbst eine Enucleation des Steissbeins in diesem Falle unnöthig, bei höherem Sitze hätte die Anfügung dieser Operation genügt, um die Communication dem Auge zugänglich zu machen und beheben zu können.

Die Indication im zweiten Falle war durch eine Atresia ani urethralis gegeben, wobei ich vorausschicken muss, dass die von mir gestellte Diagnose eine Atresia ani et recti annahm, und ich auch während der Operation, eben weil ich nicht darauf dachte, die Communication zwischen Rectum und Urethra vollständig übersah; in Zukunft werde ich in jedem Falle darnach fahnden.

Vielleicht wäre das Kind bei richtig gestellter Diagnose und behobener Communication zu retten gewesen; es erlag am neunten Tage den Folgen einer eitrigen Blasen- und Nierenentzündung, die wohl sicher durch die abnorme Einmündung des Mastdarmes in die Urethra bedingt war, wahrscheinlicherweise aber war die Infection des uropoetischen Apparates schon vor der Operation erfolgt, was mir desshalb plausibler ist, da die künstliche Analöffnung dermassen gross angelegt war, dass gewiss nach der Operation die Defäcation allein durch diese stattfand. Die Section ergab überdies vollständig normale Wundverhältnisse, so dass auch eine Infection von der Wunde her nicht angenommen werden kann. Der Fall ist folgender:

Fall II. Atresia ani urethralis. W. Josef, $1^1/_2$ Tage alt, wird am 29. November 1888 mit angegebener Missbildung auf die Klinik aufgenommen.

Dem sonst kräftigen, leicht cyanotischen Kinde fehlt absolut jede Andeutung einer Analöffnung, auch wölbt sich weder beim Schreien, noch bei Druck auf die Bauchgegend in der Perinealgegend irgend eine Partie stärker vor, welche man als blind endigendes Rectum hätte ansprechen können.

Zur Aufsuchung des Rectums führe ich die typische sacrale Voroperation aus, komme nach Enucleation des Steissbeines und Präparation im lockeren Zellgewebe leicht auf das in ziemlicher Höhe blind endigende Rectum, dieses wird eröffnet und in den oberen sacralwärts gelegenen Winkel der äusseren Wunde eingenäht, also ein Anus praeternaturalis sacralis gebildet. Ein Herabziehen des Rectums nach unten zu erschien unmöglich. Leider versäumte ich bei der Operation näher nach den anatomischen Details zu suchen und übersah so den Communicationsgang zwischen Rectum und Urethra, dessen Durchtrennung und Abbindung, wie es sich bei der Section herausgestellt hat, leicht gewesen wäre.

Bei gutem Aussehen der Wunde und anstandsloser Defäcation verfiel das Kind hoch fiebernd immer mehr und mehr und starb am neunten Tage nach der Operation. Die Section, die Herr Docent Paltauf vorzunehmen die Güte hatte, ergab Cystitis, Pyelonephritis purulenta als Todesursache. Ich gebe das Sections-Protokoll im Auszuge wieder:

»Beide Nieren sehr gross, Kapsel verdickt, adhärent. An der Oberfläche springen erbsen- bis haselnussgrosse Herde vor, die aus dicht gedrängten, hanfkorngrossen Abscessen bestehen; Becken und Kelche stark erweitert; Uretheren dickwandig, vielfach geschlängelt in starke Knickungen gelegt, erfüllt mit blutig-eitriger Flüssigkeit; Harnblase fest contrahirt, sehr dickwandig; Schleimhaut gefaltet, geröthet, stellenweise ecchymosirt. Pars prostatica urethrae stark erweitert, förmlich in den Blasenraum einbezogen und dessen Grund bildend. Unterhalb einer unter dem Schnepfenkopf gelegenen hirsekerngrossen Oeffnung setzt die Erweiterung an einem weissen wie narbigen Streifen der Schleimhaut, der leicht streifenartig vorspringt, ab. Aus der angegebenen unter dem Schnepfenkopf gelagerten Lücke gelangt eine mittlere Sonde durch einen Gang in das Rectum 2—3 mm oberhalb des Randes, mit dem es in die Wunde hineingezogen erscheint. Periproktales Zellgewebe unverändert. Muskelwand des Rectums verdickt und hypertrophisch. Wunde grösstentheils per primam verheilt. Steissbein vollständig und die unterste Partie vom Kreuzbein abgängig, hier das eröffnete Rectum eingenäht und die Schleimhaut dieses mit der Haut verwachsen.«

Ich bin der Meinung, dass sich die sacrale Methode ausser den genannten und geschilderten Formen noch bei Atresia ani et recti empfehlen würde, indem durch sie auch hier die Auffindung des Mastdarmendes erleichtert würde; bei dem einfachen membranösen Verschluss, sei es des Afters oder des Mastdarmes selbst, wird man natürlich mit einfacher Spaltung auskommen.

B. Prolapsus recti.

Der hieher gehörige Fall ist bereits durch Herrn Regimentsarzt Dr. J. Habart, als dessen Privatpatientin die betreffende Kranke unserer Klinik zugeschickt wurde, ausführlich beschrieben.

Auf Habart's*) Publication Bezug nehmend, führe ich nur der Vollständigkeit halber die wichtigsten Daten an:

Theresia E., 54 Jahre alt, wurde am 13. September 1888 auf die Klinik aufgenommen, stand vor zwei Jahren wegen eines die rechte Seite der Analhaut einnehmenden Epithelialcarcinoms an der Klinik des Herrn Hofrath Billroth in Behandlung. Wie aus der uns gütigst zur Einsicht überlassenen Krankengeschichte zu entnehmen ist, wurde am 12. Februar 1886 von Herrn Hofrath Billroth die Amputatio recti vorgenommen. (Circuläre Umschneidung der Geschwulst und des Anus. Hierauf wird das Rectum nach rückwärts zu gespalten und handbreit abgetragen, das Rectalrohr bis zur Wunde vorgezogen und in die Wunde eingenäht.) Nach vollkommen reactionslosem Wundverlauf wurde die Pat. einen Monat nach der Operation geheilt entlassen.

Sehr bald nach ihrer Entlassung entstand ein Rectalprolaps, der im Laufe der Zeit unten zu skizzirende Dimensionen erreichte. Durch die bis zur Mitte des Oberschenkels herabreichende rüsselförmige Geschwulst, durch die abundante Schleimsecretion, sowie durch die Incontinentia alvi war Pat. in letzter Zeit förmlich aus der Gesellschaft ausgeschlossen. Dazu kamen bedeutende ziehende Schmerzen, welche nach längerem Stehen und schwerer Arbeit und namentlich beim Sitzen sich einstellten, ausserdem war in letzter Zeit der Prolaps irreponibel geworden. Dass alle möglichen Pelotten und Schutzvorrichtungen vollständig fruchtlos gebraucht wurden, brauche ich wohl nicht zu erwähnen. Alles dies bewog die Pat. in jede Operation einzuwilligen, die sie nur bleibend von ihrem Leiden befreie.

Wir nahmen folgenden Status auf: Pat. klein, ziemlich schlecht aussehend, psychisch verstimmt, Gesichtsausdruck leidend. Bei nach vieler Mühe in der Knieellenbogenlage der Pat. reponirtem Prolaps erweist sich das Analorificium als länglich-oval, circa 8 cm lang, 6 cm breit, narbig, nirgends Spuren eines Recidivs wahrnehmbar, die einander zugewendeten Seiten der Backen ekzematös.

Beim Nachlassen des den Prolaps zurückhaltenden Druckes prolabirt aus der äussern Afteröffnung der Mastdarm als kindsarmdicker, circa 30 cm langer, elephantenrüsselförmiger nach links gekrümmter Fortsatz, an dessen Ende eine spaltförmige, für den

*) Ein Beitrag zur Chirurgie des Mastdarmvorfalles. Wiener klinische Wochenschrift 1889, Nr. 16.

Finger bequem durchgängige Lücke gegen das Darmlumen zu führt, und aus welchem permanent kothig tingirter glasiger Schleim in ziemlicher Menge abfliesst. Die äussere Partie dieser Geschwulst war lederartig hart, dunkelroth, glatt, die Grösse der Geschwulst war sowohl in Bezug auf Länge wie Breite sehr wechselnd, bei stärkster Füllung klang sie tympanitisch (Mastdarmhernie). Fig. 1.

Bei der Wahl der in diesem Falle einzuschlagenden Operationsmethode musste ich mir sagen, dass eine einfache Beseitigung

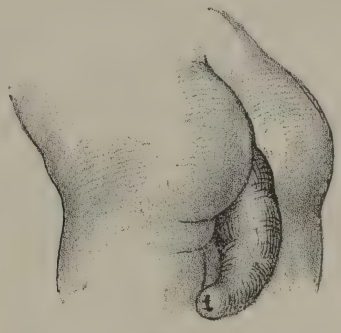

Fig. 1.

des vorgefallenen Darmes etwa durch Abbinden mit der elastischen Ligatur (Weinlechner), oder aber durch Abtragen mit dem Messer (nach dem Vorbilde Mikulicz'*) und Nicoladoni's**) die Pat. höchstwahrscheinlich nur für kurze Zeit von ihrem unangenehmen Leiden befreien werde, und dass eine Recidive des Vorfalles bei dem durch die Exstirpation im Jahre 1886 nothwendig bedingten grossen Defecte im Beckenboden mehr als wahrscheinlich sei.

Den Prolaps zu entfernen und Verhältnisse zu schaffen, die einer Recidive vorbeugen und einen möglichst sicheren Verschluss des Afters gestatten, diesen Aufgaben glaubte ich am besten durch folgende Operationsweise gerecht werden zu können:

Am 20. September wurde bei der narkotisirten, in linke Seitenlage gelagerten Patientin der ganze Prolaps an seiner Basis umschnitten, der Prolaps hierauf entfaltet, was erst gelingt, nachdem man das sehr hypertrophische Gekröse partienweise abbindet. Das ebenfalls enorm hypertrophirte zwischen dem Suscipiens und Susceptum als Bruchinhalt eingelagerte Netz wird grösstentheils

*) Invagination und Prolaps des Dickdarms durch den Mastdarm. Wiener med. Presse 1883 und Zur operativen Behandlung des prolapsus recti et coli invaginati. Archiv für klinische Chirurgie, 38 B. pag. 74.

**) Prolapsus recti — Hedrokele. Med. Presse 1885.

abgebunden, der Stumpf ins Cavum peritonei reponirt. Bei dieser Manipulation fallen wegen der sehr unruhigen Narkose zu wiederholtenmalen Dünndärme durch die Peritoneallücke vor, so dass diese durch einen Jodoformgazetampon zurückgehalten werden müssen. Nun wird durch einen Schnitt in der Medianlinie das Steissbein freigelegt, enucleirt, das kaum daumendicke Darmlumen des Susceptum nach querer Abtrennung des ganzen prolabirt gewesenen Antheiles (42 cm lang) in den oberen Winkel der Wunde eingenäht und so ein Anus präternaturalis sacralis angelegt. Verschluss der Peritoneallücke, indem das Peritoneum parietale des Douglas'schen Raumes an das viscerale des eingenähten Darmrohres durch Catgutnähte fixirt wird, Tamponade der grossen dem Cavum ischio-rectale entsprechenden Wundhöhle mit Jodoformgaze, Secundärnähte.

Der Verlauf nach der Operation gestaltete sich unerwartet günstig, ja die Pat. ertrug ohne üble Folgen, dass sie in der Nacht nach der Operation durch Pressen beim Uriniren ein kindskopfgrosses Convolut Dünndärme aus der Wunde und neben dem verschobenen Verbande zwischen die Schenkeln vorfallen machte. Nach Desinfection und Bestreuen mit Jodoformpulver reponirte ich in Knie-Ellenbogenlage die Därme.

Kaum einen Monat (19. October 1888) nach der Operation konnte ich die Pat. in der k. k. Gesellschaft der Aerzte geheilt vorstellen.

Seither stellt sich die Pat. zu wiederholtenmalen vor und ist unter permanenter Controle des Herrn R.-A. Dr. Habart. Der Prolaps ist nicht recidivirt. Alle Beschwerden sind geschwunden, die Pat. hat sich sichtlich erholt und bedeutend an Gewicht zugenommen. Die von mir für Anus präternaturalis angegebene Pelotte functionirt vollständig.

Seit ungefähr einem Monat entwickelt sich jedoch bei der Pat. eine diffuse Vorwölbung in der rechten Glutealgegend, die als solche durch den tympanitischen Schall leicht als hernienartige Vorwölbung von Därmen an dieser Stelle zu erkennen ist.

Es ist dies das erstemal, dass ich bei nach der sacralen Methode Operirten etwas Aehnliches beobachtet, und gewiss nicht der Methode als solcher zuzuschreiben, sondern den in diesem Falle bestehenden complicirten Verhältnissen, namentlich der abnormen Länge des Gekröses, die wieder durch den lange bestehenden Mastdarmbruch bedingt war, wodurch bei aufrechter Stellung die Dünndärme auf den Beckenboden drückend im kleinen Becken gelagert waren.

Uebrigens verursacht die Glutealhernie der Pat. keinerlei Beschwerden und kann auch recht gut durch eine besonders grosse Pelotte des Verschlussapparates zurückgehalten werden.

Der in diesem Falle erzielte ausgezeichnete Erfolg lässt mich annehmen, dass in vielen Fällen von habituellem Mastdarmprolaps diese Art zu operiren angezeigt sein wird. Das wesentliche Moment, das mir bei so operirten Fällen den Erfolg bleibender zu gestalten scheint und vor Recidive schützt, und ferner bei gleichzeitig bestehender Incontinentia alvi einen künstlichen Abschluss der Analöffnung erleichtert, ist die Verlegung der Analöffnung nach rückwärts und oben bis unterhalb

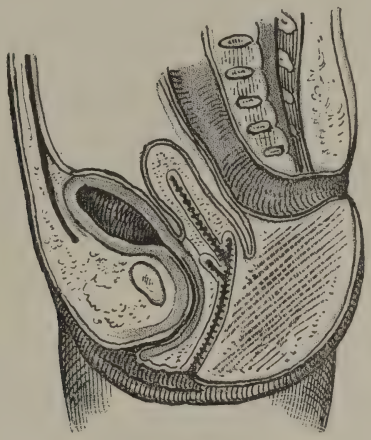

Fig. 2.

des Kreuzbeines, wodurch für den nach der Operation als Mastdarm functionirenden Darmabschnitt ein fester Widerhalt nach unten zu geschaffen wird, was auch die Anbringung einer Verschlusspelotte wesentlich erleichtert. (Vide Fig. 2.)

Im Anschlusse an diesen Fall erlaube ich mir einen in meiner vorjährigen Arbeit schon geschilderten Fall als hieher gehörig im Auszuge mitzutheilen, da derselbe beweist, dass die sacrale Methode sich auch bei bestimmten Formen der Colon-invagination empfiehlt.

St. Cäcilie, 65 Jahre alt, aus Boskowitz, wird am 6. Juni 1888 auf die Klinik aufgenommen. Leidet seit zwei Monaten an Stuhlbeschwerden, acht Tage vor Eintritt erkrankte sie unter heftigen Kolikschmerzen und Stuhldrang, sie konnte jedoch keinen Koth absetzen, sechs Tage darauf stellte sich heftiger Meteorismus und Erbrechen ein.

Bei uns wird an der die Zeichen des Darmverschlusses bietenden Patientin ein in die Ampulle des Mastdarmes invaginirtes Flexurencarcinom constatirt, der Mastdarm erweist sich erfüllt von

einer circa 15 cm langen, birnförmigen, einer Analportion ähnlichen Geschwulst, an deren unterem Ende ein circuläres hartes Neoplasma tastbar ist, in dessen Centrum das Lumen des Darmes sich befindet.

Zuerst wird der Versuch gemacht, nach Einschiebung eines soliden Rohres in das Intersusceptum mittelst elastischer Ligatur die ganze an der Invagination betheiligte Partie abzubinden. Am sechsten Tage nach diesem Eingriff fällt thatsächlich das abgeschnürte Darmrohr ab, es war aber schon wieder zur Invagination gekommen, welche 16 Tage darauf abermals zu Incarcerationserscheinungen führt. Der Versuch, die Invagination durch Reposition zu beheben, misslingt.

Es wird daher zu einer zweiten Operation geschritten. Nach typischer Voroperation wird das Rectum freigelegt, hierauf dieses vom Anus her gespalten, die Umschlagstelle der Invagination wird auf diese Weise gut sichtbar. Es folgt die Resection der Invagination nach den Angaben Mikulicz'; Naht der durch Spaltung entstandenen Mastdarmwunde. 21 Tage nach der Operation kann Pat. vollständig geheilt in ihre Heimat entlassen werden. (Beobacht. 11 meiner vorjährigen Publication.)

In diesem Falle wurde die Kraske'sche Voroperation deshalb nöthig, um die Umschlagstelle der Invagination blosszulegen und auf diese Weise eine vollständige Resection der irreponiblen Invagination zu ermöglichen.

Der laut brieflicher Mittheilung bleibende Erfolg documentirt die Zweckmässigkeit der Methode.

C. Nichtcarcinomatöse Geschwülste des Mastdarmes.

Die Operation in diesen Fällen unterschied sich in nichts Wesentlichem von der bei Carcinoma recti; in beiden hieher gehörigen Fällen musste ich die Exstirpatio recti vornehmen und einen Anus paeternaturalis sacralis anlegen. Dennoch glaube ich die Fälle ausführlicher mittheilen zu sollen, da sie an und für sich seltene Befunde betreffen.

Im ersten Falle gaben multiple Polypen, die das ganze Rectum erfüllten und trotz häufiger Exstirpationen immer wieder recidivirten, die Indication ab. Die Geschichte des Falles ist folgende:

A. Juliane, 21 Jahre alt, aus Kirchberg in Niederösterreich wird am 16. Februar 1889 auf die Klinik aufgenommen. Pat. leidet seit Kindheit an Abnormitäten im Bereiche des Mastdarms, indem, so lange sich Pat. erinnern kann, mit dem Stuhle Schleim, dann und wann aber auch Eiter und Blut abging; in ihrem 13. Lebensjahre hatte ein handbreiter Mastdarmprolaps sich ausge-

bildet, der durch methodische Reposition und Regelung des Stuhles sich allmählich wieder zurückbildete, doch ging fortan immer mit dem meist flüssigen Stuhle Schleim und Blut ab. Vom 4. Juli bis 3. September 1883 stand Patientin wegen ihres Leidens an der Klinik des Herrn Hofrathes Billroth in stationärer Behandlung.

Aus der uns gütigst zur Einsichtnahme überlassenen Krankengeschichte entnehme ich auszugsweise, dass damals fast continuirlich Eiter, Schleim und flüssiger Koth aus dem After abging, und dass bei der Digital- und Spiegeluntersuchung sich die Rectalschleimhaut in ganzer Ausdehnung mit ungemein zahlreichen, dicht aneinander stehenden, erbsen- bis taubeneigrossen, gestielt aufsitzenden, weichen Exerescenzen wie besät erwies. Am 11. Juli wird nach gründlicher Entleerung und Irrigation des Darmes die Analöffnung nach hinten zu gespalten und nun unter der Controle des Auges zahlreiche dieser Polypen theils mit der Scheere einfach abgetragen, theils ligirt; schon damals zeigte sich, dass diese merkwürdige Erkrankung so weit nach aufwärts reiche, dass an eine radicale Beseitigung nicht zu denken war. Wegen der sehr heftigen Blutung wird die Rectalhöhle, nachdem möglichst viel auf die geschilderte Weise entfernt worden war, mit Jodoformgaze tamponirt und die Rectalwunde durch versenkte und andere Nähte exact geschlossen. 62 Tage nach der Operation wird Pat. entlassen. Schon vorher hatte es sich gezeigt, dass die unteren, also die durch die damalige Operation geräumten Partien des Mastdarmes wieder mit diesen Polypen beinahe so wie vor der Operation erfüllt seien. Auch hatte sich die Incontinenz nicht gebessert. So hielt der Zustand vom Jahre 1883 bis heute an, was Pat. veranlasst, wieder im Spitale Aufnahme zu suchen.

Bei der gut aussehenden und kräftigen Patientin wird folgender Status praes. aufgenommen.

Patientin ist incontinent, schon breiiger Koth kann nicht mehr zurückgehalten werden; aus dem durch einen 2 cm breiten, narbigen, starren, weder dilatirbaren noch sich verengernden Narbenring, den die Analportion darstellt, sickert permanent mit Koth vermengter Schleim in grosser Menge ab. Ober diesem Narbenring ist die Schleimhaut des Mastdarmes eigenthümlich aufgelockert, leicht blutend, mit einer Unzahl verschieden grosser, ebenfalls sehr weicher, bei stärkerem Betasten abreissbarer Polypen im ganzen Umfang wie besäet, obere Grenze dieser eigenthümlichen Veränderung der Schleimhaut kann nicht abgetastet werden, so weit der Finger reicht, erweist sich die Schleimhaut als erkrankt, nur mit dem Unterschied, dass nach oben zu die Polypen kleiner und breiter aufsitzend getastet werden. In der Gegend der hinteren Rhaphe etwas hypertrophische Narben

(von der Operation im Jahre 1883 herrührend). Dann und wann prolabirt bei der Defäcation einer oder der andere der Polypen, ja es kam zweimal vor, dass mit dem Koth Polypen entleert wurden, welches Ereigniss dann immer von heftiger Blutung gefolgt war.

Am 6. März wurden zahlreiche Polypen durch Ausschaben der Rectalhöhle mittelst scharfen Löffels entfernt und das ganze Rectum mit Jodoformgaze tamponirt und schon am 11. März ist wieder ein ungefähr nussgrosser Polyp tastbar, der mit Paquelin entfernt wird.

Da sich auch auf diese Eingriffe der Zustand absolut nicht bessert, und am 1. April abermals die ganze Mastdarmhöhle mit Polypen erfüllt ist, da ferner durch die starke Schleimsecretion die Patientin immer mehr herabkommt, entschliesse ich mich die Exstirpatio recti mittelst sacraler Methode vorzunehmen und einen Anus praeternaturalis anzulegen. Allerdings musste ich hierbei gewärtig sein, dass es mir vielleicht nicht gelingen würde, im Gesunden den Mastdarm abzutragen, da mir die Untersuchung keine Vorstellung gegeben hatte, wie hoch hinauf der Darm so eigenthümlich erkrankt war.

Bei der schon vor der Operation bestehenden Incontinenz musste die Anlegung eines Anus praeternaturalis sacralis schon wegen der leichtern Verschliessbarkeit als indicirt erscheinen.

Am 7. April führte ich in der bekannten Weise die Exstirpation des Mastdarmes aus, es wurde gleich von vorneherein eine ausgiebige quere Resection des Kreuzbeines vorgenommen, wobei ich bei dem Versuche, die Weichtheile von der vorderen Fläche des Kreuzbeines abzupräpariren, auf einen nussgrossen in derbe Schwielen gebetteten Abscess stiess, der eröffnet wird. Wahrscheinlich rührt dieser Abscess von der Operation im Jahre 1883 her.

Die Blutung bei der Operation war in diesem Falle eine so immense, wie ich sie noch in keinem meiner Fälle beobachtete, konnte aber durch Anlegung zahlreicher Ligaturen gestillt werden. Nach Eröffnung des Peritoneums und Ligatur des Mesorectums konnte der Darm weit über die Grenze des Mastdarmes vorgezogen werden, worauf ich im Bereiche der Flexur den Darm abtrug und im oberen Wundwinkel einnähte. Die Wunde wurde ganz genau in der schon anderen Orts beschriebenen Art versorgt, das Peritoneum des Douglas'schen Raumes mit dem Peritoneum viscerale der Flexur vernäht.

Der weitere Verlauf war ein vollständig normaler; höchste Temperatur am sechsten Tage Abends 38·7° C., welche nach Verab-

reichung von Ricinusöl und hiedurch erzieltem Stuhle wieder zur normalen abfiel. Am siebenten Tage werden die Secundärnähte an dem unter dem Darme gelegenen Wundabschnitte geknüpft und der Tampon durch ein Drain ersetzt. Am 18. Mai, also nach 41 Tagen, ist die Heilung der Wunde perfect. Die artificielle Analöffnung kreuzergross, der Darm erweist sich als vollständig gesund. Pat. kann

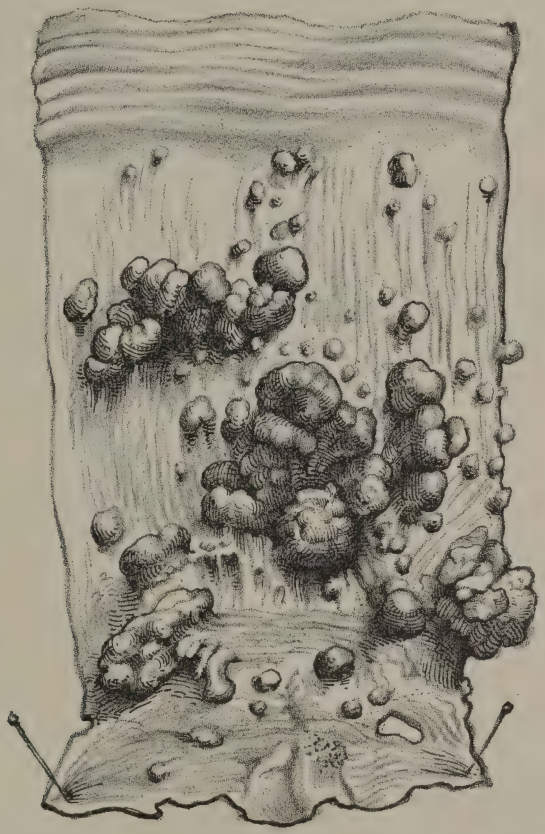

Fig. 3.

aber erst am 19. Juni entlassen werden, da es erst nach vielem Experimentiren gelingt, eine vollständig zufriedenstellende Pelotte zu construiren. Die in diesem Falle sehr mächtig entwickelten Gesässbacken und die hiedurch bedingte tiefe Lage des Analorificium erschweren die Construction. Ich musste meine Pelotte mit einem in den Darm einzuschiebenden, stoppelartigen Zapfen versehen, erst dann erzielte ich einen auch flüssigen Kothmassen standhaltenden Verschluss.

Das resecirte Darmstück betraf das ganze Rectum und ungefähr 4 cm von der Flexur. Nach Spaltung des Rohres bot sich ein durch Fig. 3 illustrirtes Bild. Die mikroskopische Untersuchung, die Herr Docent Dr. Paltauf vorzunehmen die Güte hatte, ergab, dass es sich um multiple Adenome der Rectalschleimhaut gehandelt habe.

Im zweiten in diese Kategorie gehörigen Falle handelte es sich um den an und für sich seltenen Befund eines Melanosarcoma recti, bei welchem wegen der starken Ausbreitung der Neubildung und der Miterkrankung der inguinalen Drüsen auf eine radicale Beseitigung durch die Operation von vorneherein nicht zu hoffen und die Indication zur Beseitigung des primären Herdes durch die starken Schmerzen und Beschwerden bei der Defäcation gegeben war. In diesem Falle schwankte der Indicationsentscheid zwischen Colotomia inguinalis und Exstirpation mittelst sacraler Methode. Die Vortheile in Bezug auf die Verschlussfähigkeit des nach der Exstirpation resultirenden Afters, sowie die durch die Entfernung des primären Herdes gegebenen Erleichterungen für die Patientin liessen mich die Exstirpation als praktischeres Verfahren wählen.

H. Katharina, 62 Jahre alt, wird am 14. Mai 1889 auf die Klinik aufgenommen. Pat. leidet seit drei Monaten an hartnäckiger Verstopfung, dieselbe dauerte oft bis 5 Tage an; bei der endlich durch Abführmittel erzielten Defäcation ging der Stuhl in Form runder, ungemein harter Knollen unter bedeutenden Schmerzen ab, dann und wann hat nach der Stuhlentleerung geringfügige Blutung stattgefunden.

Pat. ziemlich abgemagert, Afteröffnung normal, Gesässfalte stark abgeflacht, beinahe verstrichen. Unmittelbar ober dem Sphinkter stösst man an der hinteren Rectalwand auf einen kastaniengrossen, breitgestielt gegen das Lumen vorragenden und dieses grösstentheils verlegenden Tumor, dessen Oberfläche mit fixirter Schleimhaut bedeckt ist, blos an der höchsten Convexität besteht eine flache Exulceration. Durch Hervorziehen kann der Tumor in toto vor die Analöffnung gebracht werden, wobei man erkennt, dass es sich um eine melanotische Geschwulst handelt. Oberhalb dieser Geschwulst ist die Schleimhaut des Rectums normal, aber an einzelnen Stellen sind härtere Partien ausserhalb des Rectums tastbar, die für erkrankte Drüsen gehalten werden. In beiden Inguinalgegenden die Drüsen geschwellt.

Aus oben genannten Erwägungen führte ich am 16. Mai die Exstirpatio recti aus, wobei es sich nach Eröffnung des Peritoneums zeigt, dass das Mesorectum, sowie das Gekröse der Flexur in unexstirpirbaren Grenzen mit erkrankt ist. Der Darm wird im Be-

reiche der unteren Flexurgrenze abgetragen und eingenäht. Der Exstirpatio recti ging die Exstirpation der Leistendrüsen voraus. Gewöhnliche Wundversorgung.

Der Verlauf war ein nicht ganz befriedigender; die ersten Tage bestand Temperatursteigerung bis zu 38·8° C., allerdings bei subjectivem Wohlbefinden, vom sechsten Tage an verfiel Pat. aber eigenthümlich, wurde auffallend apathisch, vollständig appetitlos. Ich nahm eine geringe Jodoformintoxication an, liess von nun an

Fig. 4.

alles Jodoform weg, die Patientin erholte sich aber erst vom 16. Tage an, nachdem sie den ganzen Tag über im Garten zubrachte. Von nun an erfolgte rasche Heilung, so dass Pat. am 23. Juni, also 40 Tage nach der Operation, entlassen werden konnte. Auch bei ihr war eine rapide Erholung nach Verheilung der Wunde zu constatiren. Zur Zeit des Austrittes hatte Pat. von den zurückgebliebenen Geschwulstpartien keinerlei Beschwerden.

Die Verhältnisse des exstirpirten Darmes illustrirt zur Genüge beifolgende Figur 4. Die mikroskopische Untersuchung bestätigte, dass es sich um Melanosarkom gehandelt hat.

Schon bei dieser Patientin, noch mehr aber in einem wegen seines hohen Sitzes und starker Verwachsung mit der Umgebung äusserst schwer operablen Falles von Rectumcarcinom, verfiel ich auf einen, wie mir scheint, praktischen Ausweg für den Fall als es sich bei der Operation herausstellen sollte, dass thatsächlich die Exstirpation des erkrankten Darmes absolut unmöglich ist. Ich habe diese Idee noch nicht am Lebenden erprobt und wage sie daher nur als Vorschlag den Fachgenossen zu unterbreiten.

In solchen verzweifelten Fällen stand die Sache bisher so: man musste von der Operation einfach abstehen, um später Colotomie zu machen oder aber den Darm quer im Carcinomatösen abtragen und diesen dann in die Wunde einnähen. (Vide Fall 12 meiner vorigjährigen Publiation.) Dass man häufig in solche unangenehme Situationen thatsächlich kommen kann, liegt in der Natur der Sache, da ja mittelst des Kraske'schen Verfahrens auch Carcinome operativ angegangen werden, deren obere Grenze nicht mehr palpabel ist, für diese hohen Carcinome hat ja eigentlich Kraske seine Methode ersonnen. Erst bei der Operation selbst, nach Vollendung der Voroperation, werden die Verhältnisse klar und kann der Entscheid gefällt werden, ob die Operation durchführbar sei oder nicht. Für diese letzteren Fälle erscheint mir Folgendes praktisch:

Nach Vollendung der Voroperation und Orientirung der Verhältnisse eröffnet man vorne den Douglas, zieht die Schlinge der Flexur vor, durchschneidet sie quer im Gesunden, näht das abführende Ende in mehreren Etagen exacte zu und reponirt dasselbe, das zuführende Ende wird als widernatürlicher After eingenäht. (Vide Fig. 5.)

College Ullmann vervollkommnete meine Idee insoferne, als er nach Vernähung und Reposition des abführenden Stückes das zuführende Stück oberhalb des Sphinkters in die Analportion einnähen, also eine Art Enteroanostomose anlegen will. Ich glaube, dass diese Art der Operation sich deshalb nicht empfiehlt, weil hiedurch der Patient den Gefahren der Darmnaht wie bei Resection und vollständiger Naht ausgesetzt ist (Kothinfiltration, stercorale Peritonitis), andererseits kann ich aus eigener Erfahrung versichern, dass die Anlegung einer solchen Anastomose gerade im Cavum ischiorectale mit grossen Schwierigkeiten verbunden ist. (Ich habe eine solche bereits im April bei einer Frau versucht, bei der es nach der Exstirpation des Uterus zur Bildung einer Flexurenfistel gekommen ist.)

An dieser Stelle erlaube ich mir noch einen anderen Operationsvorschlag anzuknüpfen, der sich für Fälle eignen würde, bei denen der Sphinkter und die Analportion gesund sind und

erhalten werden können, das zu exstirpirende Neoplasma im mittleren oder oberen Theile des Rectums gelegen ist, also kurz für jene Fälle, bei denen die Resection des erkrankten Theiles mit nachfolgender Naht gemacht werden sollte.

Nun ist bekannt, dass die Darmnaht grosse Gefahren für den Patienten involvirt, der lange angestaute Koth sprengt nur zu häufig die Naht, was Kothinfiltration und stercorale Peritonitis herbeiführen kann. Um dem Sprengen einer Naht und

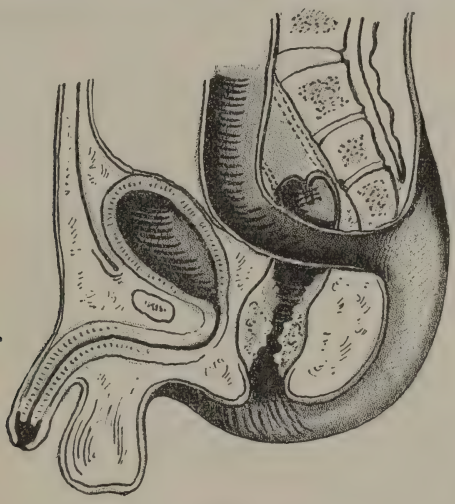

Fig. 5.

Austritt von Koth vorzubeugen, möchte ich für solche Fälle folgendes Verfahren versuchsweise empfehlen.

Der centrale ober dem Neoplasma gelegene Antheil des Darmes, also obere Partie des Rectums, untere Flexur wird statt bis zum Durchschnittsniveau der Analportion durch diese bei der Analöffnung heraus vorgezogen und hier durch Nähte fixirt. (In der Fig. 6 die Punkte b b). Von der Wunde aus legt man dann eine zweite Reihe Nähte an, dort wo sich die obere Grenze der Analportion und das durchgezogene Darmstück berühren. (In Fig. 6 Punkt a).

Ich bin mir hiebei natürlich vollkommen bewusst, dass das mit Peritoneum überzogene innere Darmrohr mit der Schleimhaut der Analportion nicht directe verwachsen kann, stelle mir aber vor, dass das vorgezogene Darmstück an der Stelle der zweiten Nahtreihe verwachsen und sich dann im Bereiche des durchgezogenen Antheiles einfach als ein für den Patienten vollständig gleichgiltiger Ring einrollen wird, ja eventuell auch nach Verheilung der Naht entfernt werden kann.

Jedenfalls wäre durch diese Modification dem Austritte von Koth am sichersten vorgebeugt.

D. Sacraltumor.

G. Hermine, 11 Monate alt, wird am 15. Januar 1889 auf die Klinik aufgenommen.

Pat. wurde mit einem kirschengrossen, unterhalb des Steissbeines zwischen diesem und dem Anus gelegenen Tumor geboren, entwickelte sich sonst normal. Vor sechs oder sieben Wochen

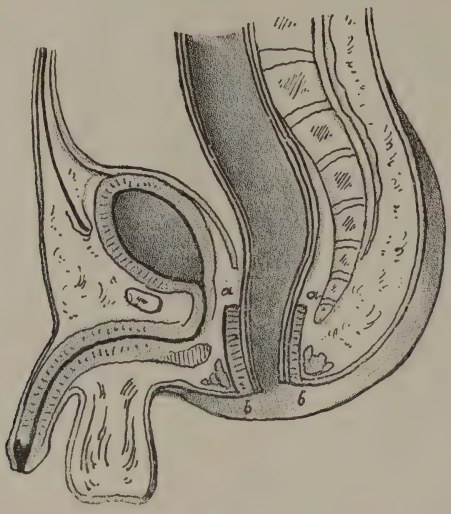

Fig. 6.

wurde von den Eltern zum erstenmale eine auffällige Vergrösserung des Abdomens bemerkt, welche seither stetig zunahm, dabei stellte sich Stuhlträgheit und Flatulenz bei gleichzeitiger Appetitabnahme ein. Wegen dieser Erscheinungen wird das Kind zu uns in die Ambulanz gebracht, wo constatirt wird, dass die bestehende Auftreibung des Bauches durch einen cystischen Tumor bedingt ist, und nicht, wie dies nach der Anamnese und den Angaben der Eltern wahrscheinlich war, auf einer meteoristischen Auftreibung des Bauches beruhe. Es wurde schon damals den Eltern der Rath ertheilt, das Kind aufnehmen und eventuell operiren zu lassen. Zwei Tage später wird abermals das Kind in die Ambulanz gebracht, der Bauch war noch mehr aufgetrieben, die Decken ungemein gespannt, das Kind hatte vier Tage keinen Stuhl gehabt und erbrochen. Um den Bauch einigermassen zu entspannen, und da sich die Angehörigen noch immer nicht zur Aufnahme entschliessen können, wird mit einem feinen Troicart der cystische

Tumor punktirt und circa $^1/_2$ Liter einer reinen, wasserklaren Flüssigkeit abgelassen. Chemische Analyse lautete: Reaction alkalisch. Spec. Gew. 1.017. Die Flüssigkeit enthält Serumalbumin, Serumglobulin, Blutfarbstoff, in geringer Menge; Salze des Blutserums, vorwiegend Chlornatrium im Sedimente, spärliche Blutkörperchen. Hierauf bekamen wir das Kind wieder durch vier Tage nicht zu sehen endlich am 19. Januar lässt man das Kind aufnehmen. Nach der Punction war spontan Stuhl eingetreten, das Erbrechen hatte bis zum Tage vor der Aufnahme nachgelassen, das Kind fühlte

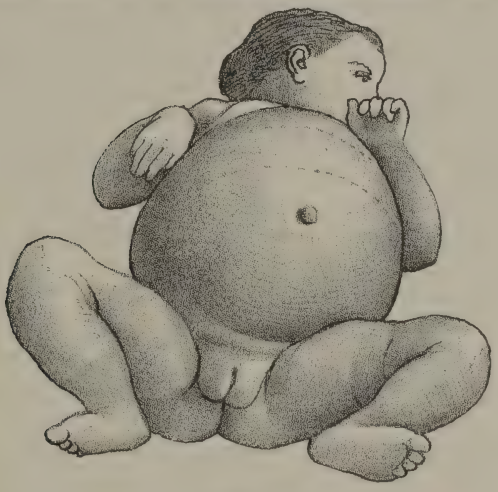

Fig. 7.

sich scheinbar sehr wohl. Erst am dritten Tage nach der Punction ändert sich das Bild wieder rapid zum Schlechteren, die kleine Pat. fing an hoch zu fiebern, war sehr unruhig, der Bauch wurde wieder gross, es trat abermals Erbrechen ein, der sehr desolate Zustand veranlasste endlich die Eltern in eine Operation einzuwilligen.

Wir nahmen an dem hochfiebernden (39·5 ^{0} C. Temperatur) Kinde folgenden Status auf:

Kind für sein Alter gut genährt, Hautdecken blass, Athmung oberflächlich frequent, Puls 120, klein. Bei Rückenlage fällt vor allem der kugelig aufgetriebene Bauch auf (Fig. 7), Zwerchfellstand an der vierten Rippe. Percussion ergibt über dem Abdomen leeren Schall mit Ausnahme einer kleinen Zone unterhalb des Processus xyphoideus und der beiden Flanken. Palpation weist fluctuirende Consistenz und deutliche Undulation nach. Es verhalten sich mithin die Percussions- und Palpationsverhältnisse genau so wie bei einer Ovarialcyste oder einer gefüllten Blase. Der eingeführte Katheter

ergibt ein starkes Hinaufgezogensein der Blase, indem man mit dem Katheter über 11 cm hoch eindringen kann, es entleert sich nur wenig Harn.

An der Rückseite des Kindes befindet sich unterhalb des nach hinten und oben gedrängten Os coccygis ein unregelmässig höckeriger, kastaniengrosser Tumor, der bis gegen die Analöffnung zu reicht (Fig. 8). Derselbe besteht scheinbar aus einzelnen Antheilen, die schon oberflächlich durch leichte Einziehungen von einander getrennt erscheinen; die Hautdecken scheinen an der höchsten Convexität auf Kirschengrösse bläulich durch, sonst haben sie normale Farbe und Beschaffenheit. Auch die Consistenz ist, den einzelnen Antheilen entsprechend, eine ungleiche, die bläulich durchscheinende Partie bietet fluctuirende Consistenz, die tieferen Partien ungefähr das Anfühlen wie bei einem derberen Lipom. Der Tumor ist als Ganzes gegen die Beckenknochen verschieblich, jedoch nicht von der Unterlage abhebbar, indem er sich mit einem hinter dem Rectum gelegenen fingerdicken Strang nach aufwärts zu fortsetzt.

Die Untersuchung vom Rectum aus ergibt, dass dieses in seinen unteren Abschnitten vom Sacraltumor nach vorne und rechts gedrängt ist, in den oberen Partien fühlt man den Anprall der Flüssigkeit bei bimanueller Untersuchung.

Als Ergebniss der Untersuchung stellten wir die Diagnose auf einen jener seltenen cystischen Sacraltumoren, wie sie hie und da angeboren vorkommen und sich weiter ziemlich rasch entwickeln. Wegen der rapiden Volumszunahme der Cyste und der durch Darmcompression zu erklärenden Symptome des Erbrechens und der Stuhlverhaltung war eine operative Behandlung indicirt. Ich hatte die Absicht, mich zunächst durch eine Laparotomie über die Verhältnisse zu orientiren und, wenn die Operation durchführbar erscheint, die Exstirpation zu vollenden, sonst die Cyste einfach zu incidiren und zu drainiren. Schon vor der Operation mussten wir die Prognose ziemlich schlecht stellen, indem wir dem hoch fiebernden Kinde mit seinen darmstenotischen Erscheinungen wenig Widerstandskraft zumuthen konnten.

Am 20. Januar führte ich folgende Operation aus. Nach gewöhnlichem Laparotomieschnitt in der Mittellinie bis weit über den Nabel und Eröffnung des Peritoneums im oberen Antheile finde ich von rechts her subserös gelagert, das Peritoneum nach aufwärts und von der vorderen Bauchwand abdrängend, eine bläulich durchscheinende Cyste, dieselbe wird punktirt. Zum Unterschiede von der ersten Punction entleert sich diesmal trübe, übelriechende, stark sedimentirende Flüssigkeit in der Menge von circa 2 Liter (Infection bei

der ersten Punction?), worauf der collabirte Cystensack leicht mit dem Finger bis zu ziemlicher Tiefe ausgelöst werden kann. Nach Punction der Cyste konnten wir sehr gut ein allmähliches Sichblähen der früher leeren unteren Flexusschlinge und des Rectum wahrnehmen, wodurch erwiesen wurde, dass diese Darmpartien durch die prall gefüllte Cyste gegen die Beckenknochen comprimirend angedrückt waren.

Da eine weitere Auslösung der Cyste im kleinen Becken unmöglich erschien, und da ferner jener fingerdicke Stiel gegen den sacralen Tumor hinzog, ging ich weiter so vor, dass ich die Laparotomiewunde theilweise verschloss, das Kind in die Seitenlage brachte, den sacralen Tumor ovalär umschnitt, das stark nach hinten gedrängte Os coccygis enucleirte und den unteren Antheil des Os sacrum resecirte; jetzt gelingt es leicht, stumpf den circa nussgrossen intrapelvin gelagerten soliden Antheil des Tumors von der Innenfläche des Kreuzbeines abzupräpariren und endlich von hier aus die Cyste als Ganzes nach hinten durchzuziehen.

Fig. 8.

Nach vollendeter Operation existirt ein Wundcanal, der von vorne subserös beim nach rechts gedrängten Rectum vorbei nach hinten in der Sacralgegend mündet. Tamponade mit Jodoformgaze, Bauchdeckennaht. Dauer der Operation anderthalb Stunden, die Blutung war minimal.

Die Untersuchung des Präparates, die Herr Docent Kolisko so freundlich war auszuführen, ergab, dass der grosse Cystensack ziemlich dünne, mit Cylinderepithel ausgekleidete Wandung besass, der sacralwärts gelegene kleinere Tumor aber aus zahlreichen Dermoiden mit breiigem Inhalt bestand.

Unmittelbar nach der Operation erfolgte Stuhlentleerung, der Meteorismus schwand nahezu vollständig, das Kind erholte sich sehr bald aus der Narkose und machte vier Stunden nach der Operation einen relativ günstigen Eindruck. Zwei Stunden darauf collabirte es plötzlich und starb eine Stunde später im Collaps (sechs Stunden nach der Operation).

Die Section ergibt keine irgendwie wesentlichen Momente; als Cystenbett wird durch sie das subseröse Lager erkannt, die Cyste war neben dem Rectum vorbei, dieses nach rechts drängend,

gegen das Mesenterium der Flexur gewachsen, hatte die beiden Blätter desselben entfaltet und war das Peritoneum parietale der vorderen Bauchwand abhebend bis gegen die vordere Bauchwand gelangt. Der Rest des Kreuzbeines war in beinahe rechtem Winkel nach rückwärts zu abgebogen.

Ich deute den ganzen Verlauf in diesem Falle folgendermassen.

Durch das rapide Wachsen war es zur Compression der unteren Flexur gekommen, wodurch der starke Meteorismus der Darmschlingen, die Stuhlverhaltung, das Erbrechen erklärt sind. Bei der an der ambulant behandelten Kranken vorgenommenen Punction muss es zur Infection gekommen sein, welche Annahme das plötzliche Einsetzen des Fiebers und den Kräfteverfall des Kindes erklärt. Der so bald nach der Operation erfolgte Tod dürfte mit der plötzlichen Druckentlastung des vorher durch Cyste und meteoristisch geblähte Därme nach aufwärts gedrängten Zwerchfelles in ursächlichen Zusammenhang zu bringen sein.

Das Interessante an diesem Falle ist, dass der cystische Antheil so sehr nach aufwärts zu sich ausgebildet hat, während wir sonst bei den cystischen Sacraltumoren in der Mehrzahl der Fälle finden, dass sie sich nach aussen und hinten zu entwickeln und hier jene bekannten beutelförmigen Anhänge am unteren Körperende darstellen.

E. Sacrale Methode in der Gynäkologie.

Meine Ansichten über die Indicationen, sowie die eventuellen Vortheile der sacralen Methode bei Erkrankungen des weiblichen Genitalapparates habe ich bereits in einer Publication**) niedergelegt, kann mithin auf diese verweisend mich hier beschränken, die beiden seither von mir operirten Fälle mitzutheilen.

Carcinoma vaginae mit Contactcarcinom der hinteren Lippe und carcinomatöser Infiltration des Cervix:

L. Marie, 50 Jahre alt, wird am 14. Juni d. J. auf die Klinik aufgenommen. Pat. hat neunmal normal geboren, war niemals ernstlich krank. Seit zwei Monaten trat die bis dahin normale Periode besonders stark auf, dauerte länger als früher. Schon seit längerer Zeit leidet Pat. an einem Ausfluss aus der Scheide, dem in letzter Zeit häufig Blut beigemengt war.

Status praes. Pat. ziemlich marastisch, abgemagert. Abdomen schlaff mit zahlreichen Schwangerschaftsnarben in der Bauchhaut.

**) Hochenegg, Die sacrale Methode in der Gynäkologie. Wiener klinische Wochenschrift Nr. 9, 1889.

Rechtsseitiger Leistenbruch. Vagina weit, schlaff. An der oberen Partie der hinteren Scheidenwand, auf den Fornix sich ausbreitend, eine flache, circa 3 cm im Durchmesser haltende, harte, leicht blutende, im Centrum exulcerirte Geschwulst, deren Ränder über die Basis überwallen.

Die Portio vaginalis kurz, beiderseits vernarbte Einrisse, die hintere Muttermundslippe vergrössert, hart, deren Schleimhaut von einem ähnlichen Tumor, wie die Vaginalwand, eingenommen. Uterus als Ganzes vergrössert, etwas anteflectirt, Cervix uteri fühlt sich abnorm hart an.

Vom Rectum aus fühlt man den harten Tumor der Scheide als leichte Vorwölbung gegen das Lumen. Rectalwand gegen den Tumor gut verschiebbar.

Bei dem hohen Sitz des Vaginalcarcinoms, sowie namentlich bei dem Uebergreifen des Carcinoms auf die Muttermundslippe und den Cervix hielt ich die sacrale Methode für indicirt, da ich durch dieselbe besser als mit allen anderen Methoden die Exstirpation des Uterus und des oberen Scheidenantheiles vornehmen konnte.

Am 28. Juni führte ich die Exstirpatio uteri aus. Die tief narkotisirte Patientin war auf der linken Seite gelagert, nach typischem Bogenschnitt wird die Enucleation des Steissbeines und partielle Resection des Kreuzbeines vorgenommen, die linksseitigen Ligamente werden hierauf bis hoch hinauf durchschnitten. Ungemein leicht gelang es in diesem Falle das Rectum auf der linken Seite bis hinab gegen den Levator ani zu isoliren, worauf sich als bläuliche Blase das Peritoneum des Douglas'schen Raumes einstellte; dieses wird quer breit incidirt, der anteflectirte Uterus in seinem Fundustheil mit einer Hakenzange gefasst und nach hinten und unten durch die Peritoneallücke vorgezogen, so dass beiderseits gut die zu durchtrennenden Ligamente zur Ansicht kamen. Da der Uterus in seiner artificiell retrovertirten Lage die Peritoneallücke immer selbst verlegte, bedurfte es auch keiner Vorrichtungen, um die Därme irgendwie zurückzuhalten. Die nun folgende doppelte Abbindung und Durchtrennung der Ligamente gestaltete sich ungemein einfach, der Uterus kann immer weiter und weiter aus der Wunde hervorgezogen werden, endlich kommt man nach unten und vorne zu auf den Fornix der Scheide, dieser wird eröffnet und unter genauer Controle die obere Partie der Scheide von der Blase vorne und dem Rectum hinten, sowie in ihren seitlichen Verbindungen so weit als nöthig lospräparirt und hierauf quer im Gesunden abgetragen, wobei die Scheidenwand, um ein Zurückziehen derselben zu vermeiden, mit Fixa-

tionsnähten im Niveau der Wunde vorgezogen erhalten wird. Der nun nach oben zu offene Scheidenschlauch wird unter Einstülpung gegen das Lumen quer mit Seidennähten vereinigt; das circa thalergrosse Loch im Peritoneum, mit Catgutnähten verkleinert, indem das restliche Peritoneum der vorderen Excavation an das restliche der Excavatio utero-rectalis angenäht wird, nur in der Mitte bleibt eine kleine Lücke, die mit einem Jodoformgazestreifen drainirt wird. (Vide Fig. 9.)

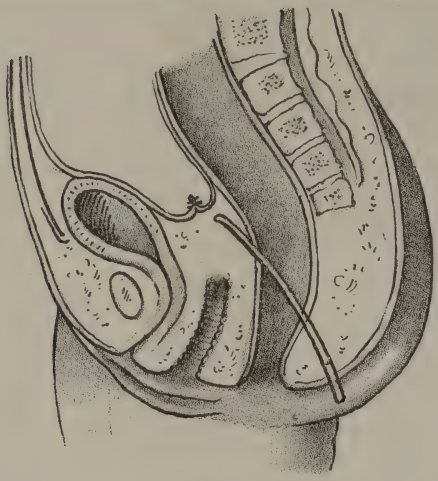

Fig. 9.

Um ja sicher einer Infection vorzubeugen, vereinigte ich die äussere Wunde nur in ihrem oberen und unteren Antheile, die grosse Höhle tamponirte ich durch den in der Mitte befindlichen Theil der Wunde mit Jodoformgaze.

Wie alle Patienten, die nach der sacralen Methode operirt wurden, wird Patientin in halb sitzender Stellung im Bette gelagert, wodurch der Abfluss des Wundsecretes unter die günstigsten Bedingungen gesetzt wird; auch bei den folgenden Verbandwechseln wird immer genau darauf geachtet, dass die Wunde am tiefsten gelagert ist, da nur so einem Eindringen von Wundsecret in den etwa noch offenen Peritonealschlitz vorgebeugt werden kann.

Beigegebene Figur 10 illustrirt im verkleinerten Massstabe das Präparat, das primäre Scheidenepitheliom hat zu einer carcinomatösen Degeneration der anliegenden hinteren Muttermundslippe geführt, von da ging die Infiltration nach aufwärts gegen den Cervix. Im Fundus uteri bemerkte man einen kaum kirschengrossen Schleimhautpolypen. Um die Trennung des

Scheidencarcinoms von dem der Portio markant darstellen zu können, musste der mitexstirpirte Antheil der Scheide stark nach abwärts geklappt gehalten werden, wodurch diese im Bilde etwas verkürzt erscheint.

Der weitere Verlauf gestaltete sich folgendermassen: Die ersten Tage erbrach die Pat. häufig, an der Wunde stiessen sich einige Gewebsfetzen unter Temperatursteigerung bis 38·7° C. nekrotisch ab, vom 7. Juli an granulirt die Wunde

Fig. 10.

allenthalben schön, Pat. verlässt 14 Tage nach der Operation das Bett und befindet sich gegenwärtig fieberfrei, vollständig wohl, ist den ganzen Tag ausser Bett und erholt sich zusehends. Wunde bedeutend seichter und schmäler, allenthalben schön granulirend. Die Patientin ist als vollkommen ausser Gefahr zu betrachten.

2. Fall. Carcinoma uteri, doppelseitige Dermoidcyste.

M. Marie, 58 Jahre alt, wird am 27. Juni auf die Klinik aufgenommen.

Pat. hat mit 20 Jahren einmal normal entbunden. Periode bis zum 50. Jahre regelmässig, von normaler Beschaffenheit. Vor elf Monaten traten Kreuzschmerzen, Ausfluss aus dem Genitale und häufige Blutungen ein, dabei bestand anfangs Obstipation. Unter diesen Erscheinungen magert die Patientin in letzter Zeit stark und rasch ab.

Pat. kräftig, noch ziemlich fettreich. Die Untersuchung per vaginam ergibt folgenden Befund: Vagina kurz, Portio tiefstehend, substituirt durch eine trichterförmig exulcerirte, harte Aftermasse, welche in der ganzen Peripherie auf den Fornix vaginae auf circa $1^1/_2$ cm. Breite übergreift und diesen theilweise zum Verstreichen bringt. Beide Parametrien erscheinen bei der Untersuchung derber, wahrscheinlich carcinomatös infiltrirt. Uterus als Ganzes vergrössert, wenig beweglich. Nach hinten zu vom Uterus ist ein taubeneigrosser, rundlicher Körper palpabel, den wir für das vergrösserte Ovarium hielten. Die Rectaluntersuchung lässt den Tumor der Portio deutlich abtasten, vordere Rectalwand nach hinten gegen das Lumen vorgewölbt, aber gegen den Tumor zu verschieblich.

Durch das weite Uebergreifen des Carcinoms auf die Scheide, sowie wegen der geringen Beweglichkeit des Uterus und der höchst wahrscheinlich schon vorhandenen Infiltration des parametralen Zellgewebes, hielt ich eine Exstirpation per vaginam für unausführbar und den Fall nur nach der sacralen Methode für operabel.

Die Richtigkeit dieser meiner Meinung wurde denn auch bei der Operation klar, die Verhältnisse erwiesen sich als ungemein complicirte, die eine partielle Resection der Blase nöthig machten. Erst bei der Operation wurden wir zweier Dermoidcysten, die eine hinter dem Uterus gelegen, jenem Körper angehörig, den wir bei der Untersuchung für das vergrösserte Ovarium hielten, die zweite vor dem Uterus, zwischen diesem und der Blase gelagert, gewahr.

Die am 7. Juli von mir ausgeführte Operation gestaltete sich folgendermassen:

Lage der Patientin, Hautschnitt, Voroperation wie bei dem vorigen Falle in typischer Weise. Auch hier gelang die Loslösung des Rectums leicht, nur musste ich, um mir mehr Zugänglichkeit zu verschaffen, den Schnitt links vom Rectum bis zum Anus verlängern und das ganze Rectum nach rechts dislociren. Bei dem Versuche, gegen den Douglas vorzudringen, riss ich mit einer Pincette an einer erbsengrossen Stelle den Mastdarm an, wurde aber bald meines Irrthums gewahr und verschloss die kleine Lücke mit vier Seidennähten. Bei der weiteren Präparation stiess ich zunächst auf eine durch schwartige Pseudomembranen von dem Douglas abgegrenzte, hühnereigrosse Dermoidcyste, deren Ausschälung als Ganzes sehr leicht gelang, ihr fingerbreiter Stiel wurde abgebunden. Erst jetzt konnte ich mich durch derbe Schwarten durcharbeiten, bis gegen die Excavatio recto-uterina, nach deren breiten Eröffnung der Uterus vorziehbar wird.

Die Durchtrennung der Ligamente war wegen entzündlicher Fixation des Uterus nach rechts zu schwierig, die Parametrien erwiesen sich jedoch als nicht carcinomatös. Kaum war der Uterus mit seinem Fundusantheil freipräparirt, als eine mit seiner vorderen Wand innig verwachsene, zweite grössere Dermoidcyste sichtbar wurde. Wegen fester Verlöthung derselben nach oben zu und des sehr dünnen Balges reisst dieselbe ein, der dickflüssige Inhalt wird entleert und der Balg, an dessen Wand Zähne, Haarbüschel, Knochentheile sich befinden, partienweise stumpf ausgeschält. Hierauf gelingt die Durchtrennung der Ligamente ohne nennenswerthe Schwierigkeit.

Leider erwies sich die Blase mit dem Carcinom der Portio verwachsen, was eine Resection dieser im Bereiche eines ovalen, circa 4 cm langen und 2 cm breiten Stückes der Blasenwand knapp ober der Uretheren-Mündung nöthig macht. Die quer gestellte Lücke in der Blase wird exacte vernäht.

Nun folgt die Freipräparation der Scheide bis gegen die Mitte zu und die quere Absetzung derselben.

Die Versorgung der Wunde geschah so, dass ein Jodoformgazestreifen gegen die grosse, der vorderen Dermoidcyste entsprechende Höhle, ein zweiter durch die Scheide geführt wurde, die ich in diesem Falle wegen der Verletzung der Blase nicht vernähte, um, im Falle die Nähte der Blase nicht halten sollten, dem Harn durch die Scheide Ausfluss zu sichern. Die grosse Wundhöhle des Cavum ischiorectale wurde, wie im vorigen Falle, mit Jodoformgaze tamponirt, die äussere Wunde in ihrem oberen und unteren Antheile durch Nähte verkleinert.

Lagerung der Patientin wie im vorigen Falle.

Das durch die Operation gewonnene Präparat betraf den mit einzelnen, kirschengrossen, subserösen Myomen besetzten, 8 cm langen, plumpen Uteruskörper und den durch eine tiefe Furche von diesem getrennten, aus Portio und Vaginalcarcinom bestehenden Tumor von Kleinapfelgrösse, sowie die hühnereigrosse, mit Dermoidbrei und Haaren erfüllte Dermoidcyste.

Der weitere Verlauf war in diesem Falle ein höchst ungünstiger. Durch vier Tage erbrach Pat. fast continuirlich, delirirte heftig, warf sich unruhig im Bette hin und her, riss den Verband ab und wühlte mit den Händen in der Wunde herum. Der mit dem Katheter entleerte Harn war durch zwei Tage sehr spärlich, vom dritten Tage an wurde er in annähernd normaler Tagesmenge klar abgelassen. Trotz täglich schlechteren und belegteren Aussehens der Wunde, wir hatten schon am zweiten Tage wegen der Delirien alle Jodoformgaze entfernt, fieberte Pat. nicht. Der

Zerfall des Wundbettes nimmt trotz häufiger Irrigationen und Verbänden immer mehr und mehr zu, greift auf das Rectum und die hintere Blasennaht über, führt hier am zehnten Tage zum Zerfall der genähten Blasen und Rectalwunde, so dass sich von nun an Harn und Koth durch die Wunde entleert. Unter anhaltenden Delirien am 12. Tage Exitus.

Die Section, die Herr Doc. Dr. Paltauf vornahm, ergab folgenden Befund, den ich im Auszuge mittheile:

»Die grosse missfarbig belegte Wunde communicirt mit Blase und Rectum durch die auseinandergewichenen Nahtstellen und ist durch die ebenfalls zerfallenden und nach unten eröffneten Dermoidcysten gegen die Bauchhöhle abgeschlossen. Linker, in Schwarten eingebetteter und nach aufwärts verzogener Urether abgebunden. Mässige linksseitige Hydronephrose. Keine Peritonitis, kein Milztumor, dunkle Färbung und Trockenheit der Muskulatur, Abmagerung der Organe wie bei Ptomainvergiftungen.«

Ich deute mir diesen traurigen Verlauf folgendermassen: In Folge der Uretherabbindung kam es zu urämischen Delirien, in welchen die Patientin sich die Wunde in geschilderter Weise malträtirte und inficirte, durch den Zerfall im Wundbette kam es zum Auseinanderweichen der vernähten Partien in Blase und Rectum, der sich nun durch die Wunde entleerende Koth und Harn beschleunigte durch seine infectiösen Eigenschaften den letalen Ausgang.

Die Methode kann wohl nicht für den traurigen Ausgang verantwortlich gemacht werden, nach keiner bisher angegebenen Operationsweise wäre überhaupt der Tumor exstirpirbar gewesen.

Es ist kein Wunder, dass man bei einer Operationsweise, die einzig und allein für die schwersten und complicirtesten Fälle vorbehalten ist, namentlich zu Anfang traurige Erfahrungen macht.

XII.

Jahresbericht der I. chirurgischen Klinik für das Schuljahr 1887/8.

Zusammengestellt von Dr. **Rudolf Frank**,
Operateur.

I.

Kopf und Gesicht.

177 Fälle (124 M., 53 W.): 112 geheilt, 37 gebessert, 25 ungeheilt, 3 gestorben.

Uebersicht.

I. Verletzungen: Fall 1—13.
13 Fälle (11 M., 2 W.): 8 geheilt, 3 gebessert, 2 gestorben.

II. Neubildungen: Fall 14—100.
87 Fälle (63 M., 24 W.): 60 geheilt, 13 gebessert, 13 ungeheilt, 1 gestorben.

II. Entzündliche Erkrankungen: Fall 101—119.
19 Fälle (15 M., 4 W.): 13 geheilt, 5 gebessert, 1 ungeheilt.

V. Aktinomykosis: Fall 120—122.
3 Fälle (2 M., 1 W.), 3 geheilt.

V. Tuberculose: Fall 123—132.
10 Fälle (4 M., 6 W.): 1 geheilt, 8 gebessert, 1 ungeheilt.

VI. Gesichtsneuralgien: Fall 133—140.
8 Fälle (6 M., 2 W.): 3 geheilt, 3 gebessert, 2 ungeheilt.

VII. Formfehler: Fall 141—171.
31 Fälle (19 M., 12 W.): 20 geheilt, 3 gebessert, 8 ungeheilt.

VIII. Diversa: Fall 172—177.
6 Fälle (4 M., 2 W.): 4 geheilt, 2 gebessert.

I. Verletzungen.

13 Fälle (11 M., 2 W.): 8 geheilt, 3 gebessert, 2 gestorben.

a) Verletzungen mit Hirnerscheinungen.

1. 1 M. Impressionsfractur des linken Stirnbeines ohne Hautwunde und Fractura antibrachii dextri. Kurzdauernde Bewusstlosigkeit. Pulsverlangsamung in abnehmender Intensität durch 10 Tage nachweisbar. Nach fünf Wochen geheilt entlassen. Am Stirnbein eine thalergrosse, flache Impression.

Haemorrhagia intermeningealis.

1 Mann.

2. W. Ferdinand, 40 J., stürzte vom Wagen aufs Hinterhaupt; Bewusstlosigkeit bis zum Tode anhaltend. Am ersten Tage Spasmen an der rechten Körperseite und Paralyse des linken Facialis, weiterhin fortschreitende Paralyse. Am achten Tage, an welchem die Temperatur bis auf 40·0 stieg, Exitus. Section: Fractura cranii, Haematoma durae matris ex ruptura rami arter. meningeae mediae sin. Bronchitis.

Vulnus sclopetarium temporis dextr.

Selbstmord.

3. Aus der Wunde quillt Gehirnmasse. Coma bis zum Tode. Am ersten Tage Spasmen an der rechten Körperseite. Tod am dritten Tage. Section: Schusscanal durch beide Hirnlappen. Pneumonia lobularis.

4.—7. 1. M., 1 W. mit vorübergehender Commotio cerebri ohne sonstige wichtige Verletzung. 2 M. mit Lappenwunden am Schädel und längere Zeit andauernder Commotio cerebri. Verlauf fieberlos.

b) Sonstige Verletzungen.

Fractura complicata maxillae superioris.

8. Sch. Johann, 16. J. Rissquetschwunde an der Oberlippe; aus dem Oberkiefer ist das die Schneidezähne tragende Mittelstück herausgeschlagen und stark beweglich; Stützung des

Oberkiefers durch eine Kautschuk-Gaumenplatte. Heilung in 4 Wochen nach Abstossung einiger nekrotischer Knochensplitter.

9. 1 M. mit Fractur der Nasenbeine; Aufrichtung der Fragmente durch Tamponade der Nasenhöhle.

10.—13. 3 M., 1 W. mit Rissquetschwunden im Gesichte. Aseptischer Verlauf; in einem Falle Delirium alcoholicum.

II. Neubildungen.

87 Fälle (63 M., 24 W.): 60 geheilt, 13 gebessert, 13 ungeheilt, 1 gestorben.

a) Gutartige Neubildungen am Kopf und im Gesichte.

14 Fälle (6 M., 8 W.): 12 geheilt, 1 gebessert, 1 ungeheilt.

Atherome.

2 M., 1 W., 3 geheilt.

14.—16. 1 M., 1 W. mit multiplen Atheromen der Kopfhaut, 1 M. mit einem wallnussgrossen Atherom an der Hinterseite der Ohrmuschel. Exstirpation der Bälge.

Angiome.

5 W., 5 geheilt.

17.—20. Ein cavernöses, die rechte Hälfte der Unterlippe durchsetzendes und ein kreuzergrosses Angiom an der Nasenwurzel werden durch Ignipunctur behandelt, ebenso ein ausgebreitetes, die untere Hälfte der linken Ohrmuschel, den grössten Theil der Wange, die Haut des Halses bis nahezu zur Mitte und die Nackenhaut bis 2 Querfinger hinter dem Ohre occupirendes cavernöses Angiom an einem sechs Monate alten Mädchen. Dasselbe wurde in drei, durch dreiwöchentliche Intervalle getrennten Sitzungen mit dem spitzen Paquelin in ca. 1 Cm betragenden Abständen cauterisirt und hiedurch grösstentheils in eine flache Narbe verwandelt.

Durch Exstirpation wurden geheilt:

Ein Angiom der Kopfhaut und eines an der Wange.

21. G. Rosine, sechs Monate, aus Gratzin in Böhmen. Linke Wange durch Angiomgewebe auf 3 cm verdickt, die Haut derselben auf vierkreuzerstückgrosser Stelle durchwuchert. Umschneidung dieser Stelle und grösstentheils stumpfe Ausschälung des Tumors, der sich weit nach rückwärts erstreckt; der Mundwinkel und die Schleimhaut bleiben intact. Die Wunde wird grösstentheils durch Naht geschlossen und drainirt. Mehrere Tage Temperatur bis 38·5. Heilung in 3 Wochen.

Papilloma labii inf.

22. An einem 38jährigen Manne; erbsengross, wird mit Scheere abgetragen, die Wundfläche mit Paquelin verschorft.

Naevus pigmentos. faciei.

23. 1 W. verweigert die Operation, wird ungeheilt entlassen.

Cystis labii inferioris (Schleimcyste).

24. S. Franziska, 22 J., Wien. Seit fünf Monaten ganz allmälig gewachsene, kirschgrosse, halbkugelig sich vorwölbende, fluctuirende, bläulich durchschimmernde, nur von der Schleimhaut bedeckte Geschwulst am Lippenroth der rechten Unterlippenhälfte.

20. Jänner. Ausschälung der Cyste; dieselbe ist sehr dünnwandig, mit colloïdem Inhalt gefüllt. Naht; am sechsten Tage geheilt entlassen.

Rhinophyma.

25. W. Franz, 56 J., Gaudenzdorf. Seit sechs Jahren Acne rosacea im Bereich der Nase und des Gesichtes. Seit einem Jahre knollige Verdickung der Nasenspitze.

Kastaniengrosse, weiche, groblappige, violette Geschwulst an der Nasenspitze; Haut der übrigen Nase verdickt, blauroth, mit zahlreichen Comedonen.

19. Juli. Unter Cocaïnanästhesie Exstirpation der Geschwulst in Form eines Keiles. Naht.

Heilung per primam; die Nase bekommt eine ganz erträgliche Form.

Chondroma auriculae dextrae recidivum.

26. B. August, 15 J., Strobnitz, Böhmen. Seit sieben Jahren entwickelt sich eine harte Geschwulst am rechten Ohre; vor zwei Jahren Exstirpation der bis zu Taubeneigrösse herangewachsenen. Seit einem Jahre Recidive.

Der Wurzel des Tragus aufsitzende, gut taubeneigrosse, flachhöckerige, mit verdünnter schwerfaltbarer Haut bedeckte, knorpelharte Geschwulst, über sie zieht die lineare Narbe von der ersten Operation.

2. September. Operation unter Cocaïn; der Tumor lässt sich nicht ausschälen; daher Abtragung desselben sammt der Wurzel des Tragus; die Schnittfläche am Ohre wird an die Ränder des an der Schläfe entstandenen Defectes angenäht, wodurch die Entstellung minimal wird. Nach einer Woche wird Pat. geheilt entlassen.

Cystis parotidis sin.

27. K. Josef, 59 J., aus Ungarn. Vor neun Jahren bemerkte Pat. eine kleine Geschwulst unter dem linken Ohre, welche seitdem gleichmässig anwuchs.

In der linken Regio parotideo-masseterica ein faustgrosser, das Ohrläppchen abhebender, elastischer, stellenweise deutlich fluctuirender, mit von feinen Venennetzen durchzogener verschieblicher Haut bedeckter Tumor.

17. September. Exstirpation unter Morph.-Chlorof.-Narkose, von einem nach unten convexen Hautschnitte aus. Grösstentheils stumpfe Auslösung; die Cyste hängt mit einem Stiele an dem Knorpel des äusseren Gehörganges.

Tamponade mit Jodoformgaze, Secundärnähte. Pat. wird am achten Tage geheilt entlassen.

b) Sarkome.

7 Fälle (2 M., 5 W.): 3 geheilt, 2 gebessert, 2 ungeheilt.

Sarcoma capitis recidivum.

28. P. Veit, 38 J., Währing. Vor $3^1/_2$ Jahren wurde dem Pat. ambulatorisch eine haselnussgrosse Geschwulst mit dem Paquelin abgetragen. Seit $1^1/_2$ Jahren Recidive, seit drei Monaten exulcerirt.

Am Scheitel eine über thalergrosse, 1 cm prominirende, pilzförmig exulcerirte, am Knochen festsitzende Geschwulst.

23. März. Umschneidung des Tumors, Abmeisselung der Corticalis des Knochens. Vom dritten Tage an ambulatorisch behandelt. Heilung per granulationem.

Sarcoma diploës.

29. K. Franz, 18 J., Fünfhaus. Seit 11 Wochen bestehende, kurze Zeit rasch wachsende, dann stationär bleibende, heftige Kopfschmerzen verursachende Geschwulst.

Über dem rechten Scheitelhöcker ein wallnussgrosser, breit aufsitzender, vollständig unverschieblicher, an seiner Basis von einem Knochenwalle umgebener, stellenweise von einer eindrückbaren Knochenlamelle bedeckter pulsirender Tumor.

7. August. Versuch der Exstirpation; Einschnitt durch die Schädeldecken legt ein äusserst blutreiches Sarkoma zu Tage, welches im ganzen Bereiche seiner Basis den Knochen in seiner ganzen Dicke aufgezehrt hat. Die Operation wird unterbrochen; Druckverband. Bei der Entlassung ist im Bereiche des Schnittes die Haut sarkomatös durchwuchert.

30. R. Lina, 18 J., Budapest. Vor drei Jahren nach einer Contusion öfter wiederkehrender brennender Schmerz und dann langsame Entwickelung einer Geschwulst an derselben Stelle. Gegenwärtig findet sich über dem linken Scheitelbeine eine ganseigrosse, breit unverschieblich aufsitzende, von normaler verschieblicher Haut hedeckte, auf Druck etwas empfindliche, sehr derbe, stellenweise das Gefühl von Pergamentknittern gebende Geschwulst. Von Lues kein Zeichen. Pat. wird auf Wunsch unoperirt entlassen.

Sarcoma cutis faciei.

31. G. Josefa, 64 J., Unterwisternitz, Mähren. Die Geschwulst entwickelte sich seit einem halben Jahre aus einer viele Jahre bestandenen Warze.

Haselnussgrosse, gut verschiebliche, leicht blutende Geschwulst unter dem rechten inneren Augenwinkel.

1. Mai. Exstirpation mit Paquelin. Mikroskopische Diagnose: Spindelzellensarkom.

Sarcoma cutis regionis tempor. sin.

32. H. Stefanie, 46 J., Bernstein, Ungarn. Seit drei Monaten aus einer Warze enstandenes, thalergrosses, mit der Fascie verwachsenes exulcerirendes Sarkom an der linken Schläfe.

23. August. Exstirpation, am fünften Tage entlassen. Heilung per granulationem.

Sarcoma reg. parotideo-masset. recidivum.

33. K. Fanny, 58 J., aus Papa in Ungarn, wurde im März 1887 an einem Fibrosarkom der Haut der rechten Regio parotideo-masseterica operirt, der Defect plastisch gedeckt; im Juli Recidive in der Narbe, Exstirpation.

Im Jänner 1888 Exstirpation einer umfänglichen Recidive in und um die Narbe.

Im April ausgebreitete Recidive, welche auf das Ohrläppchen und den äusseren Gehörgang übergreift und am Unterkieferaste fixirt ist. Exstirpation nach Blosslegung der Carotis und Ligirung der Vena jugularis. Der Knochen wird abgeschabt. Der handtellergrosse Defect wird der Granulation überlassen.

Im August 1888. Recidivknoten vor und unter dem äusseren Gehörgang wird exstirpirt, der Knochen abgekratzt.

Sarcoma regionis parotideo-massetericae.

34. D. Eva, 54 J., Hluk, Mähren. Seit fünf Monaten bestehender hühnereigrosser, ziemlich gut verschieblicher, exulcerirender, ziemlich weicher Tumor in der rechten regio parotideo-masseterica; das Ohrläppchen ist in dem Tumor aufgegangen.

13. Februar. Exstirpation mit dem Messer. Die Parotis ist von einem Geschwulstzapfen durchwuchert, wird mit exstirpirt, ebenso die den äusseren Gehörgang umgebenden Ohrmuschelpartien.

Am dritten Tage wird Pat. zur ambulatorischen Behandlung entlassen. Heilung per granulationem. Pathologische Diagnose Myxosarkom.

c) Epitheliome der Gesichtshaut.

29 M., 6 W.: 27 geheilt, 6 gebessert, 2 ungeheilt.

Epithelioma labii infer.

14 M., 2 W.: 14 geheilt, 2 gebessert.

35.—50. In 7 Fällen wurde Keilexcision mit nachfolgender Naht, in 2 Deckung des Defectes durch Verschiebung eines viereckigen Lappens vom Kinn her, in 2 Abtragung mit Scheere und nachfolgender Verschorfung der Wundfläche mit Paquelin, in 5 Fällen flache Abtragung mit Paquelin vorgenommen; in 7 Fällen wurden gleichzeitig infiltrirte Drüsen exstirpirt. In 2 Fällen war die Abtragung nur eine palliative zur Beseitigung der Jauchung bei Belassung fixirter Drüsenpackete. Nur in 3 Fällen wurde chloroformirt, sonst unter Cocaïnanästhesie oder ganz ohne Narkose operirt.

Heilung in allen Fällen ohne Zwischenfall, in einem wurde nach der Operation rapide Infiltration der Drüsen beobachtet.

Epithelioma labii infer. recidivum.

3 M., 1 W.: 3 geheilt, 1 ungeheilt.

51—54. In 3 Fällen, in welchen die Recidive nach drei, resp. vier Monaten erfolgt war, Keilexcision und Entfernung der infiltrirten Drüsen.

53. M. Jakob, 54 J., aus Ungarn. Erste Operation im April 1887; nach sechs Monaten Exstirpation einer seit zwei Monaten bestehenden Recidive und Entfernung mehrerer carcinomatöser Drüsen. Deckung des Defectes durch Lappen vom Halse her. Nach $3^1/_2$ Monaten Recidivknoten am Mundwinkel, nach dessen Entfernung Plastik mittelst herangezogenen Wangenlappens. Anchylostoma.

54. Ein Mann mit einer ausgebreiteten, am Unterkiefer fixirten Recidive wurde ungeheilt entlassen. Es waren drei Operationen im Zeitraume von vier Jahren vorausgegangen.

Epithelioma labii super.

1 M.

55. Excision, Plastik mit einem gedrehten Wangenlappen.

Epithelioma nasi.

6 M.: 5 geheilt, 1 ungeheilt.

56. H. Johann, 64 J., aus Niederösterr. Epitheliom am Nasenrücken wird exstirpirt, der Defect durch seitliche Wangenlappen gedeckt. Ein gleichzeitig bestehendes isolirtes Epitheliom in der Jochbeingegend wird excochleirt und paquelinisirt.

57. W. Karl, 56 J., aus Niederösterr. Vor drei Jahren Rhinoplastik mit Stirnlappen nach Abtragung eines ausgebreiteten Epithelioms. Die künstliche Nase ist gegenwärtig carcinomatös infiltrirt und zum Theile zerfallen. Abtragung derselben, Excochleation und Verschorfung mit Paquelin, Recidive in den Granulationen.

58.—61. Weitere 4 Fälle wurden excochleirt und paquelinisirt (darunter 1 zum vierten Male binnen fünf Jahren). In einem von diesen Fällen trat in der vierten Woche von der nur mehr kleinen Granulationsfläche Erysipel auf, welches aber auf das Gesicht beschränkt blieb.

Epitheliome der Wangen und Schläfegegend.

3 M., 2 W.: 3 geheilt, 2 gebessert.

62.—66. In einem Falle Excision und Naht, in den übrigen Exstirpation mit dem Paquelin.

Epithelioma palpebrae infer.

1 W. geheilt.

67. Der grösste Theil des Lides muss entfernt werden; wird durch einen gedrehten Wangenlappen ersetzt.

Epithelioma recidivum orbitae.

2 M.

68. K. Franz, 63 J., aus Senftenberg. Beginn vor 20 Jahren lateral vom linken Augenwinkel. Erste Operation vor drei Jahren; bei der dritten Operation 1886 Enucleatio bulbi und Entfernung des oberen Lides.

Gegenwärtig Recidive in der Gegend des oberen Orbitalrandes (Exstirpation) und in der Orbita (Excochleation). Zum Verschlusse der Orbita wird das angefrischte untere Lid an den Wundrand am oberen Orbitalrande angenäht; zum Abfluss der Secrete und zur Entspannung wird das Lid an der Basis mit dem Spitzbisturie perforirt, durch die Oeffnung ein Jodoformgazestreifen eingeführt. Das Lid heilt per primam an.

69. K. Georg, 65 J., aus Ungarn. Beginn vor 10 Jahren am linken Jochbogen. Erste Operation vor drei Jahren. Nach einem Jahre Recidive in der Narbe — Exstirpation. Dritte Operation 1886. Entfernung des Jochbeines; nach $^1/_2$ Jahr Recidive am unteren Augenlid und in der Orbita. Exenteratio orbitae, Abmeisselung eines Theiles der Orbitalränder, Eröffnung der Nasenhöhle. Verkleinerung des Weichtheildefectes durch einige Nähte. Pat. wird nach 14 Tagen mit kleiner Granulationsfläche entlassen.

d) Mundhöhle und Zunge.

17 Fälle (16 M., 1 W.): 8 geheilt, 3 gebessert, 5 ungeheilt, 1 gestorben.

Papilloma linguae.

2 M., 1 W.: 2 geheilt, 1 gebessert.

70. H. Wilhelm, 26 J., aus Wien. Blasser Mann mit Spitzeninfiltration; leugnet Lues, von der auch nichts nachweisbar. Seit sieben bis acht Jahren besteht ein langsam wachsendes Knötchen am Zungenrücken, das anfangs keine Beschwerden verursachte, seit einigen Jahren aber zeitweise schmerzhaft wird, etwas anschwillt und leicht blutet. Vor längerer Zeit auswärts Cauterisation des Gebildes mit Paquelin.

Am Zungenrücken findet sich in der Mittellinie, an der Grenze des mittleren und hinteren Drittels eine breitaufsitzende 2 cm lange 1 cm breite, höchstens $^1/_2$ cm prominirende, scharf begrenzte, mässig derbe Geschwulst von papillärem Aufbau.

18. October. Excision des Papillomes. Naht unter Cocaïnanästhesie. Gleich nach der Operation klagt Pat. über Kopfschmerz, Schwindelgefühl, Beklemmung und Athemnoth, Kältegefühl und allgemeines Zittern, welche Erscheinungen aber auf Einathmung von Amylnitrit rasch schwanden und offenbar auf Cocaïnintoxication zu beziehen sind.

71. R. Carl, 35 J., aus Wien. Vor 18 Jahren Ulcus molle und Bubonen; von Lues kein Zeichen. Seit 14 Tagen Brennen an der Zunge beim Essen; die Geschwulst bemerkt Pat. erst seit einer Woche.

Am rechten Zungenrande sitzt dorsalwärts, 2 cm hinter der Spitze, eine dünngestielte, bohnengrosse, weiche Geschwulst von kleinlappigem Bau und rother Färbung. Dieselbe wird am 30. December mit Paquelin abgetragen; Pat. anderen Tages geheilt entlassen.

72. K. Marie, 34 J., Wien. Seit einem Jahre bildet sich am Zungenrücken ein Knötchen, in dessen Umgebung seit einigen Wochen andere kleinere auftraten. Lues wird von der Pat. geleugnet, es finden sich auch keine Anzeichen. Am linken Unterkieferrande eine kleine, sehr derbe Drüse. In der Mitte des Zungenrückens sitzt ein erbsengrosser, blaurother harter Knoten, um ihn herum zahlreiche kleine, harte, weissliche Knötchen. Nach Excision eines Geschwulststückchens wird Pat. ungeheilt entlassen; die mikroskopische Untersuchung ergab nichts Bestimmtes. Während der ambulatorischen Nachbehandlung der Pat. mit Jodkali schwanden die Knötchen vollständig in Wochen.

Ranula.

1 M.

73. Sch. Max, 13 J., aus Wien. Vor sieben Monaten soll über Nacht eine Anschwellung am Mundhöhlenboden von der Grösse der jetzigen Geschwulst entstanden sein, welche nach zwei Monaten in der Nacht spontan aufbrach und eine schleimige eiweissähnliche Flüssigkeit entleerte, die den ganzen Kopfpolster bedeckte. Nach zwei Monaten entstand neuerlich eine Geschwulst, welche am 18. September an der Klinik ambulatorisch incidirt wurde. Seit Jänner wächst wieder eine ähnliche Geschwulst, welche durch Ausfüllung der Mundhöhle das Essen und die Sprache behindert.

Blasser magerer Knabe, von stupidem Gesichtsausdruck. Oeffnung des Mundes nur auf 2 cm möglich. Zunge nach links und oben verdrängt durch eine länglich rundliche, den ganzen rechten Mundhöhlenboden einnehmende, fluctuirende Geschwulst, deren hinterer Pol den Arcus palato-glossus theilweise zum Verstreichen bringt; dieselbe ist von lebhaft gerötheter Schleimhaut bedeckt, nur im vorderen Antheile an einer kreuzergrossen Stelle bläulich durchscheinend. Ganze rechte Submaxillargrube mässig vorgewölbt, am Kieferwinkel eine halbnussgrosse prominentere Partie; die Haut über der ganzen Schwellung von Venennetzen durchzogen.

Die Fluctuation der Mundhöhlengeschwulst theilt sich deutlich der äusseren Schwellung mit.

11. Februar. In Chloroformnarkose bogenförmiger Hautschnitt unter dem Unterkiefer; nach Spaltung der Fascie gelangt man auf die Gl. submaxillaris, welche von dem Tumor nach abwärts gedrängt wird und mit seinem Balge in ihrem inneren Antheile innig zusammenhängt. Die Freipräparirung des Balges gelingt an der äusseren Peripherie gut, nach rückwärts zu reisst derselbe aber ein; es entleert sich eine grosse Menge ziemlich dünner, gelblicher Flüssigkeit. Der collabirte Sack wird nun vorgezogen und stumpf ausgeschält, wobei sich zeigt, dass der Nervus lingualis über ihm im Bogen wegzieht. Ein thalergrosses Stück der Schleimhaut des Mundhöhlenbodens, welches nicht vom Balge isolirbar ist, wird mit exstirpirt. Nach rückwärts zu erstreckt sich die Cyste weit hinauf an der Innenseite des aufsteigenden Kieferastes; dieser Theil muss belassen werden. Tamponade der Wunde mit Jodoformgaze.

Die Cyste bestand aus einem grösseren Raume und zahlreichen aufsitzenden Cystchen und sandte einen Fortsatz entlang dem Ductus Warthonianus aus. Die innige Verwachsung des Balges mit der Gl. submaxillaris und das Auseinandergetriebensein ihrer Elemente (man fand Partien desselben nach aufwärts gedrängt am

horizontalen Kieferaste) sprach für die Annahme, dass die Cyste direct aus der Submaxillardrüse hervorgegangen sei.

Die Operationswunde heilt ohne Fieber per granulationem. Es resultirt, 20. März, eine tiefeingezogene Narbe in der Unterkiefergrube.

Carcinoma linguae.

5 M.: 2 geheilt, 1 gebessert, 2 ungeheilt.

74.—75. 2 M. ungeheilt entlassen; bei beiden war die linke Zungenhälfte von einem tief zerklüfteten, auf die rechte übergreifenden Carcinom eingenommen; beiderseits Packete infiltrirter Drüsen vorhanden.

76. W. Markus, 45 J., Turka, Galizien. Starker Raucher, bemerkt seit 8 Monaten eine langsam, ohne Beschwerden wachsende Geschwulst in der Zunge. Im vorderen Antheile der rechten Zungenhälfte findet sich nahe deren Spitze ein gut haselnussgrosser, länglichrunder, in die Substanz der Zunge eingebetteter harter Knoten, über dem die Schleimhaut, lebhaft roth, sonst unverändert ist; eine kleine harte Drüse unter dem Unterkiefer.

20. Februar. In der Mittellinie wird mit einer Nadel ein doppelter Faden möglichst weit hinter dem Tumor durch die Zunge durchgezogen, durch Knotung der Fäden die Zunge nach beiden Seiten unter mässiger Constriction abgebunden. Injection von Cocaïn; Entfernung des Tumors durch Keilexcision. Naht. Wunde per primam verheilt. Pat. wird am 3. März geheilt entlassen. Die mikroskopische Diagnose des Tumors lautet: Plattenepithelkrebs.

77. Z. Josef, 62 J., Lichtenau (N.-Oe.). Seit vier Monaten stechende Schmerzen in der linken Zungenhälfte, Schmerzen beim Schlucken; linker Zungenrand stark verdickt, hart, exulcerirt; das Carcinoma reicht weit nach rückwärts und auf den Mundhöhlenboden übergreifend bis nahe ans Zahnfleisch.

21. Februar. In Chloroformnarkose horizontale Spaltung der linken Wange. Exstirpation des Tumors mit dem Paquelin; Einlegung von klebender Jodoformgaze, welche durch Schleimhautnähte angedrückt wird.

Pat. wird am 7. März mit granulirender Zungenwunde gebessert entlassen.

78. Sch. Johann, 34 J., Wien. Seit Jahren schmerzhafte Risse am linken Zungenrande, welche verheilten und wieder auftraten. Seit drei Monaten bildet sich an derselben Stelle ein schmerzloser Knoten. Dieser ist gegenwärtig mandelgross, an einer Stelle exulcerirt. Rechterseits an symmetrischer Stelle ein psoriatischer Plaque.

24. Mai 1887. Keilexcision und Naht. Exstirpation zweier infiltrirter Drüsen unter dem linken Unterkiefer. Heilung per primam. Pat. wird am 30. Mai geheilt entlassen. Am 12. November kam Pat. wieder auf die Klinik mit einer fünf Wochen bestehenden Recidive: kraterförmig exulcerirter nussgrosser Tumor in der linken Zungenhälfte; 17. November wird mit einem Bogenschnitt mit Paquelin ein grosser Theil der linken Zungenhälfte nach vorausgegangener Ligatur der linken Arteria lingualis abgetragen. Mit bedeutend verkleinerter granulirender Wunde wird Pat. am 4. December geheilt entlassen.

Carcinoma sublinguale et mucosae oris.

8 M.: 3 geheilt, 1 gebessert, 3 ungeheilt, 1 gestorben.

79. B. Paul, 61 J., Wessely, Mähren. Ritzte sich angeblich vor einem Jahre beim Essen am Mundboden; seitdem daselbst Schmerzen und Entwickelung eines Geschwüres.

Die mittlere Partie des Mundhöhlenbodens unter der Zunge von einem trichterförmigen Geschwüre eingenommen, welches auf den Unterkiefer und die Zunge übergreift. Beiderseits nussgrosse fixirte Drüsen; wird ungeheilt entlassen.

80. P. Adalbert, 57 J., Rodingerdorf, N.-Oe. Bemerkt eine Geschwulst im Munde erst seit einem Monate. Es findet sich ein ausgebreitetes, zerklüftetes, vom Zahnfleische des rechten Weisheitszahnes hoch am aufsteigenden Kieferaste hinaufreichendes, auf den Gaumenbogen und Kieferknochen übergreifendes Carcinom, Kachexie und Drüsen. Nach Excochleation der zerfallenden Geschwulstmasse wird Pat. ungeheilt entlassen.

81. P. Otto, 61 J., Sachsen. Starker Raucher. Seit einem Jahre Schmerzen unter der Zunge. Zerklüftetes Carcinom in der Gegend des Frenulum linguae, nach hinten auf die Unterfläche der Zunge, nach vorne auf den Unterkiefer übergreifend. Beiderseits infiltrirte Drüsen. Wegen der grossen Ausbreitung nicht operirt.

82. J. Anton, 54 J., Wien. Seit Juni Schmerzen in der linken Wange. Ganze linke Wangenschleimhaut von einem exulcerirten, über die Fornices auf beide Kiefer übergreifenden Carcinom eingenommen; starke Kieferklemme.

26. Juli. Horizontale Spaltung der linken Wange; Gaumenbögen und Pharynx ergriffen. Excochleation und Paquelinisirung der Tumormassen.

4. August wird Pat. gebessert entlassen.

83. D. Johann, 56 J., aus Wien. Starker Raucher und Trinker, bemerkt seit $^1/_2$ Jahre die Entwickelung eines Geschwüres an der Schleimhaut der rechten Wange; dasselbe sitzt in der Höhe der Zahnreihen, ist bohnengross und von einem 1 cm breiten harten Walle umgeben.

26. November. Spaltung der rechten Wange mitten durch den Tumor, der dann mit der Scheere exstirpirt wird. Exstirpation der infiltrirten Drüsen. Naht der Hautwunde, welche per primam heilt.

5. December wird Pat mit weicher Granulationsfläche im Munde und mässigem Anchylostoma geheilt entlassen.

84. J. Georg, 52 J., Gr.-Ořechan, Mähren. Wurde am 15. September an einem in der Gegend der linken unteren Mahlzähne vom Zahnfleische auf die Wangenschleimhaut übergreifenden, seit einem Jahre sich entwickelnden exulcerirten Carcinom operirt. Exstirpation durch einen Lappenschnitt am Unterkieferrande. Exstirpation einer haselnussgrossen Drüse. Die genähte Wunde heilte per primam. Pat. am 27. November geheilt entlassen. Ende Februar kam Pat. wieder mit einer ausgebreiteten Recidive am Zahnfleisch, Schleimhaut der Wange, übergreifend auf den Unterkiefer. 10. März. Exstirpation mit Resection der linken Unterkieferhälfte von einem Schnitte am Unterkieferrande, zu dessen Mitte ein die Wange vom Mundwinkel her spaltender geführt wird. Ausräumung der Drüsen. Unterkiefer im Bereiche der Mahlzähne von Carcinom durchsetzt. Secundärnaht der Haut, Wunde heilt grösstentheils per primam. Pat. 25. März geheilt entlassen.

85. H. Anton, 45 J., Wien. Starker Raucher, bemerkt seit einem Jahre ein unter der Zunge aus einem schmerzhaften Bläschen sich entwickelndes Geschwür.

Wallnussgrosser Tumor, welcher, von den Schneidezähnen über den Mundhöhlenboden zur Zunge zieht, auf diese von unten her bis zur Mitte ihrer Dicke übergreifend.

17. Jänner. Exstirpation nach medianer Durchsägung des Unterkiefers von einem die Lippe spaltenden, bis in die Gegend des Zungenbeines herabreichenden Schnitte aus; starke Blutung. Knochen- und Hautnaht, Drainage. Am Nachmittage heftige Nachblutung, deren Stillung die Eröffnung sämmtlicher Nähte erheischte. Verjauchung der Wunde. Tod am fünften Tage. Section: Mediastinitis und Pleuritis bilateralis in potatore.

86. W. Johann, 55 J., aus Weinzierl, N.-Oe. Seit einem Jahre Behinderung der Bewegungen der Zunge und Entwickelung eines Knotens unter derselben in der Mittellinie, welcher nun erbsengross und mit dem Knochen und der Schleimhaut verwachsen ist. 20. August Exstirpation mit dem Messer. Pat. drei Tage darauf geheilt entlassen.

Kommt im December 1887 wieder mit einer nicht exulcerirten, am Unterkiefer festsitzenden Recidive. Die vier Schneidezähne wackeln.

Nach Anseilung der Zunge hufeisenförmiger Schnitt am Unterkieferrande durch den ganzen Mundhöhlenboden. Vorziehung der Zunge durch die Wunde. Exstirpation der infiltrirten Partien mit der Scheere und Entfernung zweier infiltrirter Drüsen. Vom Unterkiefer wird der Alveolartheil zwischen den Eckzähnen bis auf eine schmale, die Continuität der Kieferhälften bewahrende Spange abgemeisselt. Naht der Wunde. Heilung in drei Wochen.

e) Kiefergeschwülste.

5 M., 2 W.; 6 geheilt, 1 ungeheilt.

Kiefersarkome.

2 M., 2 W.: 3 geheilt, 1 ungeheilt.

87. M. August, 60 J., Nikiasdorf. Seit vier Monaten Schmerzen in der rechten Wangengegend, seit vier Wochen Geschwulstbildung.

Apfelgrosse Vorwölbung in der rechten Fossa canina, Exulceration am harten Gaumen, Verdrängung des Bulbus, dessen Bewegungen eingeschränkt sind.

27. März. Resectio max. Weberscher Schnitt; grosser Theil der Knochen durchwuchert; partienweise Extraction. Der Tumor setzt sich gegen das Keilbein hin fort, Excochleation dieses Theiles. Naht, heilt per primam: Recidive in der Schleimhautwunde.

88. S. Elisabeth, 15 J., Schönau, N.-Oe. Seit sechs Monaten entwickelt sich über dem rechten oberen Eckzahne eine harte, schmerzlose Geschwulst. Nussgrosser, die rechte Fossa canina vorwölbender, harter Tumor, der nirgends auf die weichen Decken übergreift. Ueber der rechten Wange eine ausgebreitete Teleangiektasie (angeboren, Feuermal).

30. November. Exstirpation des Tumors von der vorderen Mundhöhle aus in Chloroformnarkose. Umschneidung der Schleimhaut, Emporziehen der Oberlippe, Enucleation des Tumors mit dem Meissel. Die entsprechende vordere Wand des Oberkiefers mit dem Tumor entfernt. Fieberloser Verlauf. 21. December werden jederseits unter dem Unterkiefer zwei infiltrirte Drüsen exstirpirt, eine Woche darauf Pat. geheilt entlassen.

89. Z. Leopoldine, 8 J., Moosbrunn, N.-Oe. Kastaniengrosser den Raum der zwischen dem linken Eck- und letzten Mahlzahn fehlenden Zähne einnehmender, im unteren Fornix auf die Lippe übergreifender, an seiner dem Oberkiefer zugekehrten Convexität exulcerirter Tumor. Drüsen nicht infiltrirt.

29. August. Partielle Resection des Unterkiefers (zwischen zweitem rechtem Schneidezahn und letztem Mahlzahn) von einem entlang dem Unterkieferkörper verlaufenden Hautschnitte aus. Naht der Hautwunde, welche per primam verheilt; Pat. wird nach 14 Tagen geheilt entlassen.

90. A. Lazar David, 66 J., Zwittawka in Mähren. Besteht seit zwei Jahren. Jänner 1887 Exstirpation des Tumors von der Wange her, bald Recidive, im Juni Oberkieferresection. Einen Monat nach der Entlassung Recidive, mit der er im December auf die Klinik kam. Grosse weiche Geschwulst in der vorderen Oberkiefergegend, eine zweite in der Parotisgegend bis hoch an die Schläfe reichend, Haut nicht perforirt. Exulceration in der Mundhöhle, starke Verdrängung des unbeweglichen Bulbus. Pat. wird ohne jeden Erfolg mit Arsen behandelt und in die Versorgung geschrieben.

Carcinoma maxillae superioris.

3 M. geheilt.

91. M. Josef, 54 J., Neutitschein, Mähren. Liess sich vor fünf Jahren wegen Zahnschmerzen den zweiten rechten oberen Mahlzahn extrahiren, wobei angeblich ein Bruch des Oberkiefers entstanden sein soll; seitdem entleerte sich aus dem Alveolus eine jauchige Flüssigkeit. Seit acht Wochen bemerkt er eine zunehmende Geschwulst an der rechten Wange, seit fünf Wochen auch in der Mundhöhle.

An der rechten Wange eine hühnereigrosse Geschwulst; der Processus alveolaris des rechten Oberkiefers zahnlos, verbreitert, von exulcerirter Carcinommasse substituirt.

13. Juni. Resectio max. sup. dextr. mit Weberschem Schnitt. Am achtzehnten Tage wird Pat. geheilt entlassen.

92. K. Johann, 47 J., Hladotic, Mähren. Seit August d. J. Zahnschmerzen; Extraction von vier Zähnen. Seit September Geschwür am harten Gaumen. Die linke Fossa canina flach vorwölbender, in die Nasenhöhle durchwuchernder, am harten Gaumen exulcerirter Tumor.

15. November. Resection des linken Oberkiefers in combinirter Chloroform-Morphiumnarkose. Der Tumor umwuchert rückwärts die grossen Gefässe und setzt sich gegen die Schädelbasis fort, kann daher nicht vollständig entfernt werden.

Tamponade mit Jodoformgaze. Hautwunde genäht, verheilt per primam. Am zwölften Tage wird Pat. geheilt entlassen.

93. B. Thomas, 57 J., Waldhers, N.-Oe. Im Frühjahre 1888 heftige Zahnschmerzen, Extraction eines rechten oberen Mahlzahnes; bald darauf Ausfall dreier weiterer benachbarter Zähne, schon nach vier Wochen Beginn einer ulcerirten Geschwulst am harten Gaumen.

Den harten Gaumen pilzförmig durchwucherndes, die rechte Fossa canina vorwölbendes, in die Nasenhöhle perforirtes Carcinom.

21. September. Resection des Oberkiefers mit Weber'schem Schnitt, Jochbein durch Carcinom substituirt; der ganze Arcus palato-glossus und ein Theil der Wangenschleimhaut mitexstirpirt. Tamponade mit Jodoformgaze; Naht der Hautwunde. Nach 20tägiger Behandlung wird Pat. geheilt entlassen.

f) Tumoren der Nasenhöhle.

1 M. 2 W.: 2 geheilt, 1 ungeheilt.

Polypus nasi.

94. U. Elisabeth, 23 J., Buchschacken. Hat seit drei Jahren Verlegung der Nase, seit zwei Jahren Auftreibung derselben.

Nase in toto auch an der Wurzel bedeutend verbreitert, ihre Höhlen vollständig ausgefüllt von weichen, graulichen Polypen, die durch die Choanen in den Rachenraum sich fortsetzen, diesen in seinem oberen Antheile grossentheils ausfüllend.

Extraction einer grossen Menge schleimig-klebriger Polypenmassen mit der Zange von der Nase her in mehreren Sitzungen. Pat. wird nach 14 Tagen geheilt entlassen.

95. W. Cäcilie, 20 J., Essegg. Leidet seit mehreren Jahren an Stockschnupfen; seit einem Jahre an Polypen, welche mehrmals extrahirt wurden; bemerkt seit einigen Monaten auch eine Geschwulst im Rachen. Die linke Nasenhöhle mit gallertig weichen Polypen ausgefüllt, durch die Choane in den Rachen ragt eine nussgrosse, etwas derbere Partie hinein.

8. März. Unter Halbnarkose und Cocaïnpinselung Extraction des Polypen vom Munde her mit einer gekrümmten Zange, während das Velum mit Haken nach oben gehalten wird. 11. März geheilt entlassen.

96. 1 M. wurde ohne Operation entlassen.

g) Diverse Neubildungen.

4 M.: 2 geheilt, 1 gebessert, 1 ungeheilt.

Glioma retinae.

97. G. Alois, $3^1/_2$ J., Altstetten, N.-Oe. Seit dem vierten Lebensmonate gelber Reflex aus der linken Pupille. Seit vier Monaten Vortreibung des Bulbus.

4. Juni. Enucleatio bulbi. Bulbuskapsel intact; Entfernung einer infiltrirten Drüse vor dem linken Ohre, nach 18 Tagen geheilt entlassen.

Carcinoma pharyngis.

98. 1 M. wird als inoperabel ungeheilt entlassen.

Liposarcomata reg. mastoideae utriusque lateris.

99. A. Anton, 60 J., trägt beiderseits in der hinteren Warzenfortsatzgegend symmetrisch entwickelte, über wallnussgrosse, kleinlappige, derbe, von normaler Haut bedeckte, verschiebliche Geschwülste, welche ausgeschält werden. Heilung per primam.

Plexiformes Neurom.

100. N. Johann, 27 J., aus Opocno in Böhmen. Kräftiger Bursche mit ziemlich ausgesprochenem Blödsinn. Haut fettarm, pigmentreich, weist zahlreiche Epheliden und Chloasmen am Hals, Rumpf, Oberarm und Oberschenkel auf. In der rechten Nasenwangengegend eine nirgends scharf begrenzte flache Geschwulst, deren ungefähre Grenzen durch den First der Nase und eine durch den äusseren Augenwinkel gezogene Senkrechte gegeben sind; nach oben erstreckt sie sich etwa bis an den unteren Augenhöhlenrand, nach unten bis zur Mitte der Oberlippe. Die rechte Nasenhälfte erscheint in allen Dimensionen vergrössert, die Nasenspitze weicht nach links ab. Haut nicht verändert, verschieblich. Die Schwellung fühlt sich weich an, ist nicht comprimirbar, in der Tiefe fühlt man bewegliche derbe Knötchen.

An der Aussenseite des linken Oberschenkels, in der rechten Leistenbeuge, am Bauche und Rumpfe zahlreiche, an anderen Stellen vereinzelte hanfkorn- bis erbsengrosse, meist länglich rundliche, derbe, unter der Haut verschiebliche Knötchen.

Ein haselnussgrosses an der Beugeseite des rechten Vorderarmes. An der Streckseite des rechten Oberarmes eine übereigrosse, schlaffe, zahlreiche ähnliche Knötchen bergende Geschwulst. Haut über derselben, wie über vielen der zerstreuten Knötchen braun pigmentirt. An der Vorderseite des linken Oberschenkels ober dem Knie eine haselnussgrosse, weiche, comprimirbare, bläulich durchscheinende Geschwulst; eine ähnliche taubeneigrosse, beim Husten anschwellende, über der Mitte der rechten Clavicula und eine kleinere an der correspondirenden Stelle links.

Die Geschwulst im Gesichte soll erst seit vier Jahren bestehen, die übrigen angeboren sein.

Die Geschwulst am rechten Oberarm wurde sammt der deckenden pigmentirten Haut und der unterliegenden Fascie zur Untersuchung exstirpirt.

Die Geschwulst im Gesichte wurde durch einen Schnitt in der Nasolabialfalte blossgelegt und unter ziemlich bedeutender Blutung grösstentheils ausgeschält.

Mikroskopische Diagnose: Plexiformes Neurom (Neurofibrom) mit Teleangiektasie.

III. Entzündliche Erkrankungen.

19 Fälle (15 M., 4 W.): 13 geheilt, 5 gebessert, 1 ungeheilt.

Angina phlegmonosa.

1 M. 3 W.: 4 geheilt.

101.—104. Incision der Abscesse; in 2 Fällen Vereiterung der Submaxillardrüsen.

Ulcus traumaticum linguae.

105. W. Vincenz, 66 J., Gr.-Jedlersdorf, N.-Oe. Vor drei Wochen biss sich Pat. in den linken Zungenrand; es entstand ein Geschwür, welches vom Arzte jeden Tag mit Lapis touchirt wurde.

Am linken Zungenrande, genau entsprechend der Zacke eines cariösen Backenzahnes ein erbsengrosses, kraterförmiges, schmerzhaftes Geschwür, welches einem haselnussgrossen derben Infiltrationsknoten in der Zunge aufsitzt. Unter dem Unterkiefer härtliche Drüsen. Auf Extraction des cariösen Zahnes und ein Mundwasser ging in einer Woche das Infiltrat ganz zurück, und reinigte und verflachte sich das Geschwür, wodurch die anfängliche, sehr begreifliche Diagnose auf Carcinom umgestossen wurde. Pat. wurde nach 10 Tagen geheilt entlassen.

Stomatitis ulcerosa.

106. B. Johann, 44 J., Wien. Der Process besteht seit drei Monaten; Pat. kaut Tabak. An Zahnfleisch und Wangenschleimhaut bis kreuzergrosse, schmerzhafte Geschwüre mit ausgenagten Rändern, welche sich auf Gebrauch eines Mundwassers reinigen und zu überhäuten beginnen; nach fünf Tagen geheilt entlassen.

Parotitis chronica.

107. C. Rosina, 38 J., Polanka, Mähren. Vor $^3/_4$ Jahren acute Schwellung in der linken Parotisgegend, heftige Schmerzen, später Mundsperre und diffusere Ausbreitung der Schwellung.

Gegenwärtig besteht eine flache, ziemlich derbe Schwellung in der linken Parotisgegend, welche gegen die Wange und den Nacken zu allmälig abnimmt, die Haut ist über derselben leicht geröthet und glänzend. Ziemlich hochgradiges Anchylostoma und leichte Facialisparese. Schmerzhaftigkeit gering.

Der Pat. werden Dunstumschläge angeordnet.

Parotitis chronica subsequente fistula salivali.

108. R. Josef, 36 J., Wien. Mitte August bildete sich nach Schlafen in frisch gemähtem Heu ein schmerzhaftes Knötchen in der rechten Regio parotidea, welches sich in sechs Wochen zu einer kindsfaustgrossen Geschwulst entwickelt; dieselbe nimmt, sich abflachend, die ganze Parotisgegend ein, verursacht Kiefersperre, ist knorpelhart und unverschieblich. Auf feuchtwarme Umschläge wurde dieselbe grösser, schmerzhafter, Anchylostoma hochgradiger. Seit 20. October bildet sich in der Mitte der Geschwulst

eine kreuzergrosse, fluctuirende, mit verdünnter, gerötheter Haut bedeckte Vorwölbung; Incision am 25. October entleerte eiterähnliche Flüssigkeit; Geschwulst fällt, Anchylostoma geht zurück; es bleibt eine Fistel, welche continuirlich, bei Kaubewegungen rascher, klaren Speichel entleert. Pat. wird gebessert entlassen. Die Fistel schloss sich in circa sechs Wochen spontan.

Ostitis conchiolinica max. inf. et claviculae.

109. U. Anton, 16 J., Wien. Ist seit einem Jahre Perlmutterdrechsler-Lehrling. Erste Attaque kurze Zeit nach seinem Eintritte in die Lehre an der rechten Clavicula. Fünf Wochen Spitalsaufenthalt. 16. März kam er auf die Klinik mit seit drei Wochen bestehender schmerzhafter Anschwellung an der Mitte der rechten Clavicula und seit einigen Tagen bestehender Auftreibung der beiden aufsteigenden Kieferäste und mässigem Anchylostoma. Während des sechswöchentlichen Spitalsaufenthaltes gingen diese Knochenschwellungen und die Schmerzhaftigkeit auf Dunstumschläge langsam zurück. Pat. geheilt entlassen.

Periostale Zahncysten.

110. W. Josef, 24 J., aus Altmannsdorf, N.-Oe. Entwickelt sich am rechten Unterkiefer seit sechs Monaten, am rechten Oberkiefer seit vier Wochen ganz ohne Schmerzen; es findet sich am rechten Unterkiefer in der Gegend des cariösen ersten Mahlzahnes eine halbkastaniengrosse, fluctuirende, deutliches Pergamentknittern zeigende, unverschiebbare Geschwulst; eine ähnliche haselnussgrosse in der rechten Fossa canina entsprechend dem cariösen ersten Backenzahne.

21. October. Extraction der genannten cariösen Wurzeln; sofort stürzt durch die Alveole eine ölige gelbliche Flüssigkeit nach. Breite Eröffnung der Cysten von der Mundhöhle aus; die obere collabirt ganz, die untere nur so weit, als es die am Rande angelagerten Knochenplatten gestatten.

Tamponade mit Jodoformgaze. 29. November wird Pat. zur ambulatorischen Behandlung gebessert entlassen. Die Cysten schlossen sich vollständig.

Empyema antri frontalis dextri in orbitam perforatum.

111. V. Nestor, 39 J., Kruschewatz, Böhmen. Seit zwei Jahren entwickelt sich ganz allmälig unter Kopfschmerzen und Eiterabfluss aus dem rechten Nasenloch eine Geschwulst am rechten inneren Augenwinkel. Zeitweise, wenn der Eiterausfluss aus der Nase sistirte, wurde die Geschwulst grösser und praller.

Der rechte Bulbus ist stark protrudirt und um 2 cm nach aussen und unten verdrängt; seine Bewegungen nur nach innen und oben eingeschränkt. Sehvermögen intact, keine Doppelbilder. Der rechte Margo supraorbit. nicht kantig, sondern auf $1^1/_2$ cm aufgetrieben; der Raum zwischen ihm, dem rechten Nasenbein und dem weit nach aussen und unten verrückten inneren Augenwinkel ist durch eine flache, sehr derbe, im Centrum elastische

Geschwulst eingenommen. Druck auf dieselbe erzeugt ein eigenthümliches Kitzeln in der Nase. Während vierwöchentlicher Beob-



Fig. 1. Empyema antri frontalis.

achtung auf der Klinik verflachte sich die Geschwulst unter Eiterausfluss aus der rechten Nase.

10. Juli in Chloroform-Narkose. Trepanation der Stirnhöhle von einem entlang dem Orbitalrande geführten Schnitte aus. Es entleert sich ein zäher, rotziger, blutig tingirter Eiter. Der eingeführte Finger tastet die Perforationsstelle gegen die Orbita. Drainage mit Jodoformgaze. Die Geschwulst wird etwas flacher, sonst keine Veränderung. Pat. wird am 14. Juli zur Weiterbehandlung gebessert entlassen.

Fistula dentis.

2 M. geheilt.

112.—113. Extraction der cariösen Wurzeln, Excochleation und Touchirung der Fisteln.

Periostitis max. sup. e carie dentis.

1 Mann geheilt.

114. Incision.

Periostitis max. inf. e carie dentis. Pyaemia simplex subsequente Abscess. musc. psoas.

115. M. Salomon, 20 J., aus Wien, liess sich vier Tage vor der Aufnahme wegen Periostitis einen unteren Mahlzahn ziehen; hatte am Nachhauseweg einen heftigen Schüttelfrost; legte sich hoch fiebernd zu Bette; am dritten Tage schwoll unter heftigen Schmerzen der linke Oberschenkel an.

Befund: Periostitis am linken Unterkiefer. Linkes Bein im Hüftgelenke gebeugt, bei Streckung geht das Becken mit; die übrigen Bewegungen in mässigem Umfange frei. Oberschenkel in seiner oberen Hälfte circulär geschwellt, ober dem Poupart'schen Bande diffuse Vorwölbung. Ober und unter dem Poupart'schen Bande Fluctuation, beide Herde communiciren untereinander.

Incision an der Innenseite des Oberschenkels an der Grenze des oberen Drittels. Es entleert sich eine grosse Menge dicken Eiters; der eingeführte Finger gelangt unter dem Poupart'schen Bande ins Becken. Drainage. Sofort Abfall des Fiebers. Pat. nach vier Wochen geheilt entlassen.

Necrosis max. super.

1 M. ungeheilt.

116. Sequester ist nicht beweglich, Pat. wird auf später bestellt.

Necrosis max. infer.

3 M.: 2 geheilt, 1 gebessert.

117. G. Johann, 41 J. Nach Extraction mehrerer Zähne Periostitis mit zahlreichen Durchbrüchen um den linken Angulus maxillae.

In drei Sitzungen werden nach Spaltung der Fisteln zahlreiche kleine und ein 3 Cm langer 2 Cm breiter Sequester extrahirt. Pat. wird geheilt entlassen.

118. K. Josef, 27 J., hat nie mit Phosphor zu thun gehabt; leidet seit fünf Monaten an oft recidivirender Periostitis; successive Ausfall aller unteren Backenzähne.

Zahlreiche Aufbrüche, kolossale Schwellung der ganzen Unterkiefergegend, bedeutendes Anchylostoma. Sonde kommt überall auf rauhen Knochen.

Spaltung der Fisteln; Extraction zweier die Gestalt des Unterkiefers bietender Sequester; nur das die Schneidezähne tragende Mittelstück bleibt erhalten; dieses sinkt nun allmälig nach rückwärts und genirt den Kranken, da er mit der Zunge anstösst. Pat. geheilt entlassen.

119. K. Johann, 28 J., arbeitet seit neun Jahren in einer Zündhölzchen-Fabrik. Vor einem Jahre Extraction eines schmerzhaften Backzahnes, darauf Schwellung entlang dem Unterkiefer, Aufbruch nach einem Monate und Abgang mehrerer Knochenstückchen.

Starke Schwellung und Eiterung, hohes Fieber; man kommt nirgends auf einen Sequester, auch nicht nach Spaltung der Fisteln, doch gehen hierauf alle Erscheinungen bedeutend zurück. Pat. wird wegen Delirium alcoholicum transferirt. Nach $^3/_4$ Jahren kommt Pat. wieder mit monströser Schwellung der rechten Wange und mehreren Fisteln; diese werden gespalten und die ganze rechte Unterkieferhälfte in drei Stücken extrahirt.

IV. Actinomycosis.

2 M., 1 W.: 3 geheilt.

120.*) Sch. Johann, 54 J., aus St.-Ulrich, N.-Oe., seit vier Wochen die Entstehung einer kleinen Geschwulst an der Zungenspitze beobachtend. Diese ist in wenigen Tagen, ohne Schmerzen zu verursachen, taubeneigross geworden, war anfangs härter und erweichte in der letzten Zeit. Pat. hat wohl zwei Kühe, an denen er aber nichts Abnormes beobachtet hat. Er beschäftigte sich nicht mit Feldarbeiten und hat nie an Aehren gekaut.

An der rechten Zungenhälfte eine 1 Cm von der Zungenspitze beginnende taubeneigrosse und weit nach rückwärts bis zum Zungengrunde sich erstreckende Geschwulst, welche derb, nicht fluctuirend und überall mit normaler Schleimhaut bedeckt ist. Am Unterkieferwinkel 2—3 kleine, derbe, infiltrirte Lymphdrüsen. Die Diagnose wird auf Actinomycose gestellt und durch die Tags darauf vorgenommene Punction und mikroskopische Untersuchung bestätigt.

Da sich die Actinomycose-Geschwulst sehr weit nach hinten erstreckte und durch Eröffnung des Abscesses eine Selbstinfection befürchtet wurde, so entschloss man sich zur halbseitigen Zungenexstirpation.

Nach Fixation der Zunge mittelst eingeführten Fadens wird durch den Lücke'schen Schnitt die Art. lingualis unterbunden, die Wunde medianwärts erweitert, der Mundhöhlenboden durchtrennt und die Zunge durch die Wunde herausgeleitet, hierauf mit dem Paquelin die ganze Zungenhälfte bis nach hinten excidirt. Naht des Mundhöhlenbodens, Drainage. Heilung nach zehn Tagen. Die infiltrirten Lymphdrüsen wurden darin gelassen und schwanden bereits nach einer Woche. Nach brieflicher Mittheilung vom 12. November befindet sich Pat. ganz wohl.

121.*) Bei einem 24jährigen Bauernburschen, K. Karl aus Stauden, N.-Oe., zeigt sich die linke Gesichtshälfte, der Unterkiefer, sowie, wenn auch in geringerem Grade, der Oberkiefer geschwollen; 1 Cm nach aussen vom Unterkieferwinkel ein kurzer Fistelgang, ein zweiter beginnt in der Höhe des Antitragus, drei Querfinger vom Ohre entfernt. Der erste rechte Mahlzahn fehlt.

Pat. war stets um Kühe, hat auch vor kurzem harte Geschwülste am Halse seiner Thiere gesehen. Vor einem Jahre begann die Anschwellung der Wange mit Schmerz, vor einem halben Jahre liess er sich eine Wurzel und vor einem Monat einen zweiten cariösen Zahn ziehen.

*) Aus »Beitrag zur Lehre von der Actinomycose«, Dr. E. Ullmann, W. M. Presse 1888. No. 49 ff.

Die mikroskopische Untersuchung des entleerten Eiters bestätigte die klinische Diagnose.

Am 10. April wurden die Fistelgänge gespalten und mit dem scharfen Löffel fest ausgekratzt, dabei war es nöthig, in den erweichten Knochen einzudringen. Jodoformverband. Am 3. August verlässt der Kranke geheilt das Spital.

122.*) St. Marie, 56 J., aus Blumenthal in N.-Oe., Feldarbeitersgattin, bemerkt seit zwei Wochen eine Geschwulst an der Zunge, welche sich vergrösserte und bei der Aufnahme der Kranken beinahe Haselnussgrösse erreichte. Pat. gibt an, dass (vor etwa acht Monaten) die Zähne ihrer Kuh locker geworden sind; eine besondere Krankheit des Thieres hat sie nicht bemerkt.

An der Zunge, ungefähr 1 Cm von der Spitze beginnend, eine die ganze Zungendicke durchsetzende, etwa haselnussgrosse Geschwulst; die Schleimhaut darüber violett verfärbt, mit sehr wenigen Papillen besetzt. Die Consistenz ist in den unteren Partien derb, während an dem Zungenrücken sich etwas Fluctuation zeigt. Die aus den klinischen Symptomen auf Actynomicose gestellte Diagnose wird durch die mikroskopische Untersuchung des Eiters, welcher sich bei stärkerem Drucke aus einer am Zungenrücken befindlichen Fistel entleert, bestätigt. An der rechten Wange eine handtellergrosse Stelle mit Lupusknötchen; unter dem rechten Unterkieferwinkel eine haselnussgrosse infiltrirte Lymphdrüse.

Am 19. December wurde die Keilexcision aus der Zunge vorgenommen, alles Krankhafte entfernt und eine complete Naht angelegt. Am 30. December wurde noch die infiltrirte Lymphdrüse entfernt. Pat. verlässt am 10. Januar geheilt die Klinik. Nach brieflicher Mittheilung vom 18. November befindet sich Pat. ganz wohl.

V. Tuberculose.

4 M., 6 W.: 1 geheilt, 8 gebessert, 1 ungeheilt.

Caries maxillae super. et ossis zygomatici.

123.—125. 3 W. gebessert.

Kalte Abscesse infolge von Caries der Schädelknochen.

126.-128. 3 W. gebessert, bei sämmtlicher Spaltung der Abscesse, Excochleation und Jodoformtamponade.

Tuberculosis apicis linguae.

129. M. Michael, 64 J., Ob.-Berow, Mähren. Seit fünf Monaten geschwüriger Zerfall der Zungenspitze.

Zungenspitze fehlend, wie abgekappt; an ihrer Stelle schliesst die Zunge mit einer querovalen Geschwürsfläche ab, welche mit

* Aus »Beitrag zur Lehre von der Actinomycose«, Dr. E. Ullmann, W. M. Presse 1888, No. 49 ff.

unregelmässigen blassen Granulationen bedeckt ist und buchtige, papilläre Ränder aufweist. Das Geschwür fühlt sich mässig derb an, ebenso wie das auf $^1/_2$ Cm in die Tiefe greifende Infiltrat und ist schmerzlos. Unter dem Unterkiefer rundlich derbe Drüsen.

18. December. Keilexcision, Naht, per primam. Pat. nach vierzehn Tagen geheilt entlassen. Die mikroskopische Untersuchung bestätigte die Vermuthung, dass es sich um Tuberculose handle.

Ulcera tuberculosa mucosae oris et linguae.

130. H. Konrad, 52 J., Leopoldsdorf, N.-Oe. Ende des Jahres 1885 biss sich Pat. in die Zunge, worauf sich links vorne ein Geschwür entwickelte, das im Frühjahre 1886 an der Klinik Billroth exstirpirt wurde. Im folgenden Jahre bildeten sich Geschwüre an der Unterlippe, welche ebenfalls bei Billroth als tuberculöse diagnosticirt und mit Paquelin cauterisirt wurden. Seit fünf Wochen tritt eine Geschwulst in der rechten Wange auf, welche gegen die Mundhöhle aufbrach. Seit vierzehn Tagen Geschwüre an der Lippenschleimhaut und Schmerzen in der Zungenoperationsnarbe. Gegenwärtig besteht eine wallnussgrosse elastische Geschwulst in der rechten Wange unmittelbar hinter dem Mundwinkel; dieselbe ist an ihrer Mundhöhlenseite exulcerirt; die äussere Haut schwerer verschieblich. An der Schleimhaut der Ober- und Unterlippe, der rechten Wange und in der Operationsnarbe der Zunge mehrere flache, schmierig belegte Geschwüre bis zu Bohnengrösse mit unregelmässigen gezackten Rändern. Die Geschwüre sind sehr schmerzhaft. Beiderseitige Spitzeninfiltration, Marasmus.

Successive Paquelinisirung der Geschwüre; die Geschwulst in der Wange erweist sich als ein tuberculöser Abscess, der auspaquelinisirt wird. Einige von den Geschwüren heilen hierauf unter Jodoform-Behandlung, andere bleiben bestehen, doch machen sie keine grossen Beschwerden mehr. Pat. wird nach 4 Wochen gebessert entlassen.

Ulcus tuberculosum labii.

131. T. Franz, 30 J., Rohn, Böhmen. Seit zwölf Jahren Husten. Seit $^1/_2$ Jahre Geschwür an der Lippe.

Am linken Mundwinkel und von da auf die Unterlippe herabreichend ein vierkreuzerstückgrosses tuberculöses Geschwür; gegen die Schmerzhaftigkeit desselben werden Cocaïnpinselungen vorgenommen. Pat. wird wegen hochgradiger Phthisis pulmonis auf ein internes Zimmer transferirt.

Infiltratum tuberculosum linguae.

132. F. Leopold, 19 J., hereditär belastet, von phthisischem Habitus, zeigt multiple tuberculöse Herde am linken Fusse, Arm und Hand. Ausserdem an der Zungenspitze linkerseits einen kirschkerngrossen, in der Zungensubstanz eingebetteten schmerzlosen, von normaler Schleimhaut überzogenen Knoten; ein zweiter ähnlicher, aber weicherer sitzt in der Mitte der linken Zungenhälfte. Beide Knoten entwickelten sich in den letzten sechs Monaten, sollen anfangs schmerzhaft gewesen sein.

Behandlung der verschiedenen Herde an den Extremitäten mit Excochleation; entsprechende Diät. Pat. erholt sich zusehends. Die Infiltrate in der Zunge schwinden von selbst.

VI. Neuralgia.

8 Fälle (6 M., 2 W.): 3 geheilt, 3 gebessert, 2 ungeheilt.

133. U. Anna, 66 J., Wien. Ohne nähere Ursache traten vor fünf Jahren Anfälle von reissenden Schmerzen in der rechten Schläfe und Nasenseite auf, welche sich täglich etwa zehnmal wiederholten und anfangs in der warmen Jahreszeit cessirten, dann aber dauernd an Intensität und Zahl zunahmen. Gegenwärtig treten die Anfälle in kurzen Intervallen auf, die Schmerzen schiessen von der Gegend des Foramen infraorbitale dextr. gegen die Nase und Lippe zu. Pat. macht beständig Bewegungen mit den Lippen wie beim Kauen. Rechte Gesichtshälfte stärker geröthet. Antipyrin per os und per injectionem; die Anfälle steigern sich noch.

20. März. Resection eines $^1/_2$ cm langen Stückes des rechten Infraorbitalis am Austritte aus dem Canale. Naht, Drainage mit Jodoformgaze. Sofort bedeutende Abschwächung der Anfälle, es bleiben nur gegen den Mundwinkel schiessende Schmerzen. Die Besserung hielt aber nur wenige Tage an; in alter Intensität vom vorderen Rande des rechten Masseter gegen die Oberlippe ziehende Schmerzen führten die mittlerweile entlassene Pat. wieder auf die Klinik.

24. April. In Chloroformnarkose. Resection des rechten Nervus buccinatorius nach der Methode von Prof. Zuckerkandl.

Schnitt vom Ohrläppchen zum Nasenflügel: Ductus Stenonianus wird nach abwärts gezogen, das Buccalfett ausgeräumt, der Masseter nach aussen gezogen; an dem nun sichtbaren vorderen Temporalisrande wird der Nerv isolirt und ein $1^1/_2$ cm langes Stück resecirt. Wunde drainirt und genäht. 3. Mai. Wunde vollständig verheilt. Die Schmerzen bestehen mit geringerer Intensität fort. Pat. wird auf Wunsch gebessert entlassen.

134. Z. Rosalie, 58 J., aus Wien, N.-Oe. Pat. leidet seit zwanzig Jahren an in langen Pausen und mässigem Grade auftretenden Neuralgien des rechten zweiten Astes. Seit Jahren leidet Pat. an jährlich bis zu viermal wiederkehrendem Gesichtsrothlauf, der jedesmal eine bedeutende Verschlimmerung ihrer Neuralgie im Gefolge hatte. Im vergangenen Jahre Extraction einer ganzen Reihe von Zähnen, worauf längere Zeit Besserung eintrat. Seit drei Wochen lösen sich die Anfälle Tag und Nacht ab, und treten auch im Bereich des linken Infraorbitalis auf und strahlen über das ganze Gesicht und gegen den Nacken aus. Die heftigsten nehmen ihren Ausgang von der rechten Wangenschleimhaut. Beiderseitige Conjunctivitis und starre Haltung des Kopfes.

20. Juni. Resection eines Stückes des Nervus infraorbitalis dexter nach Aufmeisselung des Canales.

Die Schmerzen in der rechten Gesichtshälfte liessen nach der Operation bedeutend nach, dagegen traten umso heftigere Neuralgien in der linken Gesichts- und rechten Zungenhälfte auf. Pat. wird am 30. Juni auf ein internes Zimmer transferirt.

135. K. Bartholomäus, 58 J., aus Wien. Pat. überstand 1852 Typhus, 1853 Malaria. Die ersten Zeichen seines Nervenleidens traten 1869

auf in Gestalt von Kitzeln in der rechten Schläfe; dazu gesellten sich seit 1873 reissende Schmerzen im rechten Oberkiefer. 1880 Neurektomie durch Prof. Nicoladoni (Zweige des zweiten Astes), von da ab Ruhe bis Juni 1882; seither an Zahl und Stärke zunehmende Schmerzanfälle.

29. August 1882. Resection des zweiten Astes (Aufmeisselung des Infraorbitalcanales, Excision eines 1 cm langen Nervenstückes). Die Anfälle blieben durch zwei Tage unverändert, verringerten sich dann allmälig, blieben vom 3. September an aus. Seitdem Ruhe — bis Mitte November 1887 sich wieder rasch an Intensität zunehmende Schmerzanfälle einstellten. Die Schmerzen gehen von der Narbe am rechten unteren Orbitalrande aus, strahlen gegen die rechte Nasenseite und Oberlippe aus. Nicht operative Therapie vollständig fruchtlos. Daher wird am 17. December 1887 die Narbe am unteren Orbitalrande in weiter Ausdehnung viereckig umschnitten, der Lappen vom Knochen abgelöst, die Fascia tarsoorbitalis eingeschnitten, und unter Abdrängung des Bulbus entsprechend dem Infraorbitalcanal aus dem Oberkiefer ein mit der Spitze nach hinten sehender Keil ausgemeisselt, wobei die Highmorshöhle eröffnet wird. Diese wird durch einen Jodoformgazestreifen drainirt, die Hautwunde genäht. Die Wunde heilte per primam intent. Die Anfälle dauerten an Zahl und Intensität stetig abnehmend bis zum 30. December fort, sistirten dann vollständig.

Die mikroskopische Untersuchung des resecirten Keiles ergibt, dass an dessen Spitze der Stumpf des Nervus infraorbitalis eintritt, sich im weiteren Verlaufe in einzelne markhaltige Bündel auflöst, die in derbem Narbengewebe eingebettet sind.

136. K. Moriz, 52 J., aus Gaya in Mähren. Die Anfälle begannen im Jahre 1873 im zweiten Aste; seit 1881 bestehen irradiirte Schmerzen im ersten, seit 1885 auch im dritten Aste. Pat. wurde dreimal an derselben Stelle operirt: 1876 Resection des zweiten rechten Astes, dann fünf Monate Ruhe; 1882, dann acht Monate Ruhe; zuletzt im November 1886, dann eilf Monate Ruhe: hierauf Gebrauch von Antipyrin, welches bis März 1888 Ruhe verschaffte, dann nicht mehr wirkte. In früherer Zeit Gebrauch von Chinin, Veratrin, Arsenik, Bromkali, Jodkali, Morphium mit Erfolg für Monate, worauf derselbe ausblieb. Zuletzt Elektricität ohne Erfolg angewendet. Gegenwärtig folgen sich die Anfälle so rasch, dass ein Anfall sozusagen in den anderen übergeht. Dieselben gehen constant von der ungeheuer druckempfindlichen Narbe am unteren Orbitalrande aus, wüthen in der Haut der rechten Gesichtshälfte, lassen die Kiefer und Zähne frei. Im Anfalle leichte Muskelzuckungen. Erfolgloser Versuch mit Antifebrin. Pat. wird auf Verlangen ungeheilt entlassen, mit dem Rathe, durch Wochen Drastika zu gebrauchen.

137. D. Samuel, 45 J., aus Csacsa in Ungarn. Pat., der mehrmals an Malaria litt, hat seit April 1887 (nach Verkühlung) typische Schmerzanfälle in der rechten Wange, die wenige Secunden dauern, aber sich ungezählte Male des Tages wiederholen. Extraction sämmtlicher Zähne der rechten Oberkieferhälfte sine effectu. Die Anfälle gehen von einer in der Gegend des letzten rechten oberen Molarzahnes am Zahnfleische vorfindlichen knorpelharten, narbigen Stelle aus, ziehen entlang dem Alveolarrand bis zur Mittellinie und strahlen gegen Schläfe und Unterkiefer aus. Zucken der ganzen rechten Gesichtshälfte im Anfalle.

Nach der am 31. Jänner vorgenommenen Excision jener narbigen Stelle wurden in der ersten Nacht die Anfälle noch heftiger, vom anderen Morgen an sistirten die Anfälle vollständig. Pat. wird am 5. Februar geheilt entlassen. Die mikroskopische Untersuchung der excidirten Partie ergab nur sklerosirtes Bindegewebe.

138. W. Markus, 50 J., aus Skalitz, Ungarn. Beginn der Anfälle vor sechs Jahren (rheumatischer Zahnschmerz), seit vier Jahren Irradiation in die rechte Stirnhälfte, seit $3^1/_2$ Jahren auch in den rechten Unterkiefer, mit Intervallen von einer Stunde. Seit drei Monaten beginnen und endigen die Schmerzanfälle immer im rechten Unterkieferwinkel, irradiiren gegen die oberen Zähne, rechte Stirn- und Nasenhälfte, es treten bis zu zehn Anfälle in der Stunde auf, der leiseste Reiz löst sie aus. Pat. schläft nicht; starkes Thränenträufeln und Speichelfluss; beim Anfalle reibt sich Pat. heftig die rechte Wange. Locale Antipyrininjectionen machen die Anfälle seltener aber intensiver. 14. Jänner. In Chloroformnarkose Resection eines $1^1/_2$ cm langen Stückes des Mandibularis mit Bogenschnitt am Unterkieferwinkel und Aufmeisselung des Canales. Secundärnaht der Wunde. Fieberloser Verlauf. Am Tage nach der Operation noch zahlreiche heftige Anfälle, vom zweiten Tage an, unter Gebrauch von 5·0 Antipyrin pro die, nur mehr seltene, vom 22. Jänner an kein Anfall mehr; Pat. am 30. Jänner geheilt entlassen.

139. G. Wolf, 54 J., aus Wien. Die Anfälle begannen vor sechs Jahren wenige Tage nach Extraction des ersten rechten unteren Mahlzahnes, waren von kurzer Dauer, wiederholten sich aber unzählige Male im Tage. Der Schmerz ging von der Zahnlücke aus und stieg gegen das rechte Kiefergelenk auf. Druck von innen auf den aufsteigenden Kieferast sistirte die Schmerzen. Vor drei Jahren Resection des Mandibularis nach Paravicini (Prof. Weinlechner), Sistiren der Anfälle durch drei Monate, worauf sie in der alten Intensität wieder auftraten. 1885 an unserer Klinik Resection des Mandibularis nach Sonnenburg, worauf die Anfälle für $1^1/_2$ Jahre vollständig sistirten. Seit Februar d. J. wieder häufig Anfälle, die jetzt auch in die rechte Zungenhälfte ausstrahlen. Während des Anfalles röthet sich und zuckt die ganze rechte Gesichtshälfte, während sich Pat. mit der Hand die Wange gegen den Kiefer andrückt.

Alle nicht operative Therapie bleibt erfolglos. Da Druck auf die Schleimhaut des aufsteigenden Kieferastes den Anfall coupirt, so wird jene am 20. September in Chloroformnarkose an der betreffenden Stelle bis auf den Knochen mit Paquelin verschorft. Die Anfälle sistiren vollständig, jedoch nur für fünf Tage, worauf sie wieder erschienen und sich in der Gegend des rechten Wundwinkels localisirten, daher am 4. October neuerlich energische Cauterisation der Schleimhaut des unteren Fornix und Extraction zweier cariöser Zähne. Die Anfälle wurden darauf seltener. Pat. wird am 6. October gebessert entlassen.

140. F. Th., 73 J., ein Mann, dessen Leidensgeschichte sich in einer Publication von Prof. Albert (Einige Operationen an Nerven, Wiener Mediz. Presse 1885) verzeichnet findet, bei dem nach vorausgegangener Resection des Nervus infraorbitalis und mandibularis 1884 die Krönlein'sche Operation ausgeführt worden war, leidet gegenwärtig an heftigster Neuralgie in allen drei Aesten rechterseits mit Irradiation im zweiten Aste linkerseits.

Ligatur der Carotis communis rechterseits bringt keine Besserung. Pat. wird ungeheilt entlassen.

VII. Formfehler.

a) Entwickelungsfehler.

Labium leporinum.

141.—161. 11 M., 10 W., davon 2 M., 2 W. wegen Schwäche und Bronchitis unoperirt entlassen.

Die Hasenscharte war linksseitig bei 7 M., 5 W., rechts bei 2 M., 4 W., bilateral bei 2 M., 1 W.

Bei 6 M., 6 W. war dieselbe mit verschiedenen Graden von Gaumenspaltung complicirt.

Von den Operirten standen im Alter von:

2 Monaten	1 M.,	6 Monaten	1 M., 2 W.
3 »	1 M.,	7 »	1 M.
4 »	2 M.,	$10^1/_2$ »	— 1 W.
5 »	1 M.,	1 Jahr—21Jahr.	2 M., 5 W.

Die Plastik wurde fast durchweg mit Hilfe Bruns'scher Läppchen ausgeführt. In zwei Fällen von doppelseitiger Hasenscharte wurde zur Reposition des Zwischenkiefers subperiostale Excision eines Dreieckes aus dem Nasenseptum vorgenommen, der dann in einem Falle in einem Acte, in einem nach einer Woche der Verschluss der Hasenscharte folgte. Nur in einem Falle musste wegen Durchschneidens einer Naht eine Nachoperation vorgenommen werden, die übrigen heilten per primam.

Meningocele naso-frontalis.

162. K. Rudolf, 4 M., Lundenburg, Mähren. Zwischen den mandelförmigen, schiefgestellten Augen findet sich eine flache, von der Glabella frontalis bis zum unteren Rande der Nasenbeine reichende, beim Schreien praller werdende, fluctuirende Geschwulst, die sich durch Druck allmälig verkleinern lässt, ohne Hirnerscheinungen hervorzurufen. Das Kind wird mit einer von Leiter nach Angabe construirten Pelotte gebessert entlassen. Diese besteht aus einer mit einem Gurt befestigten Stirnplatte, an welcher gelenkig und durch eine Schraube andrückbar eine modellirte Pelotte befestigt ist.

b) Erworbene Formfehler.

7 M., 2 W.: 3 geheilt, 2 gebessert, 4 ungeheilt.

163.—171. An zwei Männern mit im vorigen Jahre vorgenommener totaler Rhinoplastik wurden corrigirende Operationen vorgenommen.

Bei einem Weibe mit lupösem Defect eines Nasenflügels wurde die Plastik mit einem Lappen aus der palma manus versucht; der Lappen wurde gangränös.

An zwei Männern mit luetischen Defecten an der Nase wurde keine Operation vorgenommen. Der Versuch, einen luetischen Defect am harten Gaumen bei einem Manne zu decken, scheiterte an dem geschwürigen Zerfalle der bereits verheilten mucösperiostalen Brücken.

Bei einem Knaben mit hochgradiger Verengerung der Nasenöffnungen nach Behandlung eines Angiomes mit Cauterisation wurden die Narben exstirpirt, die Oeffnungen hierauf systematisch mit Drains dilatirt.

Bei einem Weibe mit Anchylostoma nach Deckung eines Nomadefectes wurde Dilatation mit Holzkeilen vorgenommen.

Ein Ectropium cicatriceum palpebrae inf. nach Furunkel in der Jochbeingegend wurde durch Tarsorhaphie geheilt.

VIII. Diversa.

4 M., 2 W.: 4 geheilt, 2 gebessert.

Epistaxis.

172. 1 M. blutet seit drei Stunden sehr heftig. Tamponade beider Nasenhöhlen.

Corpus alienum reg. temporalis.

173. O. Franz, 14 J., Wien. Vor $^1/_2$ Jahre wurde dem Pat. von einem Spielkameraden ein hölzernes Schwert in die linke Schläfegegend gerannt. Die erhaltene Wunde verheilte ohne Eiterung. Seit vier Monaten bildet sich an derselben Stelle eine schmerzlose Geschwulst.

An der linken Schläfe über dem Ende des oberen Augenbrauenbogens findet sich eine haselnussgrosse, schwer verschiebliche, derbe, am prominentesten Punkte elastische, hier wie narbig veränderte, im Uebrigen von normaler Haut bedeckte Geschwulst. Beim Einschneiden kommt man auf dichtes Granulationsgewebe, in dem sich ein 8 mm langer Holzsplitter eingebettet findet. Excochleation der Granulationen. Heilung.

Rhinoscleroma.

2 W.

174. A. Marie, 20 J., Lemberg. Vor drei Jahren stellte sich Verstopfung der Nase ein; ein Arzt extrahirte einen Polypen, worauf die Pat. $^3/_4$ Jahre durch die Nase gut Luft hatte. Nach Wiederauftritt der Beschwerden wurde in Lemberg die Nase gespalten und Geschwulstmassen entfernt, worauf längere Zeit Besserung. Im vergangenen Jahre wiederholte Auskratzung.

Nasenrücken abgeflacht, verbreitert, eine längsgestellte lineare Narbe tragend. Nasenflügel und Spitze starr, sehr derb, Nasenöffnungen stark verengt, Nasenhöhlen durch derbe Massen ausgefüllt. Septum fehlt theilweise. Harter Gaumen anscheinend unverändert. Uvula fehlt. Die Arcus palatoglossi und palato-pharyngei schmal, härtlich sich anfühlend, wie die hintere Rachenwand leicht blutend. Kehlkopf frei. Pat. wird auf die Klinik für Hautkrankheiten transferirt.

175. P. Fanni, 27 J., Paulowitz, Mähren. Leidet seit langen Jahren sehr häufig an Schnupfen. Vor einem Jahre bemerkte sie eine an der Nasenscheidewand unmittelbar hinter der Nasenöffnung sitzende, fingerkuppengrosse, knorpelige Geschwulst, welche bald, nachdem sie die Aufmerksamkeit der Pat. auf sich gezogen hatte, von einem Arzte ausgelöffelt und

dann mit Lapis touchirt wurde. Darauf kurze Zeit Wohlbefinden, bald aber stellte sich wieder das Gefühl ein, dass in der Nase etwas geschwollen sei. Vor sechs Wochen heftiger Schnupfen; Nase war stark angelaufen, blass, glänzend. Nach acht Tagen Abfall der Geschwulst, doch blieb seitdem eine entschiedene Verhärtung und Schwellung der Nase zurück, auch ist die rechte Nasenhöhle verstopft.

Befund: Nasenspitze und Flügel im Ganzen leicht geschwellt, starr, blass, glänzend. Pat. athmet durch den geöffneten Mund. Am Septum mobile sieht man eine dasselbe beiderseits vorwölbende und auf über 1 cm verdickende, von blassröthlicher, unverschieblicher, etwas granulirter Schleimhaut bedeckte Geschwulst, welche exquisit derb ist und sich nicht verschieben lässt. Dieselbe erstreckt sich, so weit von aussen sichtbar und fühlbar, bis zum knöchernen Antheil der Nase und verengt die Nasenöffnungen bis zu einem schmalen Spalt. Bei Untersuchung der Choanen findet man einen die untere Hälfte derselben ausfüllenden, sehr derben, nach rückwärts prominirenden unverschieblichen Tumor. Pat. wird als inoperabel ungeheilt entlassen.

Ulcus syphiliticum linguae.

176. F. Franz. 50 J., Wien. Acquirirte mit 21 Jahren Syphilis. Am Rücken der Zunge in ihrer vorderen Hälfte findet sich ein flaches, halbkreisförmiges, nahezu kreuzergrosses Geschwür mit speckig belegtem Grunde und härtlichen Rändern; der convexe Rand ist etwas aufgeworfen. Auf Gebrauch von Jodkali verkleinerte sich das Geschwür und wurde eine reine granulirende Fläche, welche auf Lapistouchirung rasch überhäutete.

Nach vier Wochen geheilt entlassen.

Ulcus syphiliticum labii inf.

177. C. Alois, 34 J., Göding, Mähren. Zeit der Infection nicht zu eruiren. Das Geschwür besteht seit fünf Wochen.

In der Mitte des Unterlippenrothes ein erbsengrosses, flaches, speckig belegtes Geschwür, beiderseits unter dem Unterkiefer haselnussgrosse Drüsen. Auf zehn Einreibungen mit Unguent. cinereum ist das Geschwür verheilt und die Drüse bedeutend verkleinert. Pat. geheilt entlassen.

II.

Hals.

96 Fälle (61 M., 35 W.): 42 geheilt, 21 gebessert, 23 ungeheilt, 10 gestorben.

Uebersicht.

a) **Larynx und Trachea**: Fall 178—182.
5 Fälle (4 M., 1 W.): 3 geheilt, 2 ungeheilt.

b) **Oesophagus**: Fall 183—199.
17 Fälle (16 M., 1 W.): 2 geheilt, 5 gebessert, 4 ungeheilt, 6 gestorben.

c) **Lymphome am Halse**: Fall 200—240.
41 Fälle (29 M., 12 W.): 20 geheilt, 12 gebessert, 9 ungeheilt.

d) **Maligne Tumoren der Lymphdrüsen**: Fall 241—244.
4 Fälle (3 M., 1 W.): 2 ungeheilt, 2 gestorben.

e) **Struma**: Fall 245—259.
15 Fälle (2 M., 13 W.): 11 geheilt, 3 gebessert, 1 gestorben.

f) **Struma maligna**: Fall 260—263.
4 Fälle (3 M., 1 W.): 1 geheilt, 2 ungeheilt, 1 gestorben.

g) **Diversa am Halse und Nacken**: Fall 264—273.
10 Fälle (4 M., 6 W.): 5 geheilt, 1 gebessert, 4 ungeheilt.

a) Larynx und Trachea.

4 M., 1 W.

Corpus alienum.

4 M., 1 W.

178. D. Josef, 43 J., Wien, schluckte am 18. September ein Zwanzigkreuzerstück, musste darauf öfter husten; am nächsten Tage starke Heiserkeit. Am 20. kam Pat. auf die Klinik, weder mit dem Auge noch mit dem Finger konnte ein Fremdkörper nachgewiesen werden; eine dicke Schlundsonde drang frei bis in den Magen. Die bestehende Heiserkeit wird auf Insulte beim Untersuchen (auswärts) zurückgeführt.

Am 23. kommt Pat. wieder auf die Klinik vollständig aphonisch, mit inspiratorischem Geräusche athmend. Mit dem Kehlkopfspiegel entdeckt man den Fremdkörper unter der Glottis. Da die Gefahr bestand, dass sich die Münze bei endolaryngealem Vorgehen querstellen und die Glottis ganz verschliessen könnte, wurde Crico-thyreotomie ausgeführt, und zwar unter Cocaïn. Nach Spaltung des Ligamentum conicum stellte sich sofort die Münze mit ihrer Kante in der Wunde ein und konnte (nach geringer Verlängerung der Oeffnung nach abwärts) extrahirt werden. Die Schleimhaut der Trachea an einer Stelle nekrotisch; die Flächen der Münze mit Eiter belegt. Einführung einer Canüle, welche andern Tages wieder entfernt wurde. Die Wunde verkleinerte sich sehr rasch. Am 28. wurde Pat. geheilt entlassen.

179. Gr. Marie, 3 J., Hof am Leithaberg. Spielte am 28. August mit Bohnen, von denen eine in den Kehlkopf gerieth; sofort heftige Anfälle mit Husten, Dyspnöe und Cyanose, welche immer mehr sich steigerten. Kam am 29. August auf die Klinik; man spürt von aussen mit den unterhalb des Kehlkopfes angelegten Fingern das Anprallen eines fremden Körpers; sofort Tracheotomie in Chloroformnarkose, die in der Trachea auf und ab getriebene Bohne leicht extrahirt. Entfernung der Canüle am vierten Tage. Am siebenten Tage wird Pat. geheilt entlassen.

Stenosis laryngis post tracheotomiam et fistula trachealis.

180. G. Judas, 7 J., Krakau, Galizien. Vor $3^1/_2$ Jahren Tracheotomie wegen Diphteritis. Wegen Stenose im Kehlkopf muss die Canüle dauernd getragen werden, Stimmbänder bis auf eine enge Oeffnung mit einander verwachsen, die zum Athmen nicht genügend ist. Wird auf die laryngologische Klinik transferirt.

(181.) Ebenso ein Mann mit tuberculösen Larynxgeschwüren.

Carcinoma laryngis.

181. N. Victor, 53 J., Lomnitz, Böhmen. Seit der Jugend häufig recidivirender Kehlkopfkatarrh mit nachfolgendem Bronchialkatarrh.

Pat. stürzte vor fünf Jahren in erhitztem Zustande zwei Gläser kalten Wassers hinab, sofort Erstickungsanfall und von dieser Zeit an zunehmende Heiserkeit. Vor drei Jahren wurden in Prag Stimmbandpolypen diagnosticirt. Vor zwei Jahren kam Pat. nach Wien; hier wurden wiederholt Partikelchen einer Geschwulst auf endolaryngealem Wege entfernt. Trotzdem Fortdauer der Stimmlosigkeit. Im Herbste vorigen Jahres wurde unter dem linken Stimmbande eine kleine Geschwulst constatirt. Seit drei Monaten ist das Athmen pfeifend, in der Rückenlage besonders erschwert. Vor drei Wochen war der laryngoskopische Befund folgender: Haselnussgroser Tumor unter dem linken Stimmbande, welches ganz unbeweglich ist, das rechte geschwollen, aber actionsfähig.

21. August. In Chloroformnarkose Exstirpatio laryngis. Schnitt wie zu Tracheotomia inferior, doch muss wegen enorm dilatirter, die Luftröhre bedeckender Venen die Tracheotomie an den oberen Ringen ausgeführt werden. Es wird eine gewöhnliche Canüle eingeführt. Nun wird der Schnitt in der Mittellinie des Halses bis zum Zungenbein verlängert, hier ein querer hinzugefügt, so dass ein T-Schnitt entsteht, die beiden Lappen seitlich zurückgelagert. Es zeigt sich, dass die untere Hälfte der linken Schildknorpelplatte und der Ringknorpel von einer derben, höckerigen Geschwulst überlagert sind, die beim Einschneiden einen weisslichen Saft gibt.

Unter Abdrängung der Schilddrüse wird der Kehlkopf nach rückwärts bis an den M. laryngo-pharyngeus freigelegt; die Trachea unter dem Ringknorpel quer durchtrennt und der nach oben gestürzte Kehlkopf vom Pharynx abpräparirt, dieser dann eröffnet und der Kehlkopf nach Durchschneidung der Membrana hyothyreoïdea, unter Belassung des Kehldeckels entfernt. Fixirung der Pharyngealschleimhaut mit zwei Nähten am oberen Wundwinkel. Einführung einer Tamponcanüle. Naht der Wunde. Drain in der Pharynxöffnung.

In der ersten Woche Ernährung durch ein durch die Nase eingeführtes Schlundrohr; einige Male heftige Erstickungsanfälle und Auswurf massenhaften Schleimes. Am dritten Tage Tamponcanüle durch eine König'sche ersetzt. Die Wunde granulirt allenthalben. Temperatur erhebt sich nur einmal bis zu 38°.

8. September. König'sche durch eine gewöhnliche Luer'sche Canüle ersetzt. Pat. schluckt auch feste Sachen ohne Beschwerden.

Die Einführung eines künstlichen Kehlkopfes scheitert anfangs an der Enge des gegen den Pharynx führenden Canales; dieser ward rasch mit Drains dilatirt, worauf die Einführung unter Cocaïnpinselung leicht gelingt.

Der Apparat besteht aus einer gewöhnlichen weiten Canüle für die Trachea, durch deren Fenster eine zweite für den zum Pharynx führenden Canal durchgeht. Die Canülen haben keine Ventile, die obere nicht, weil der Kehldeckel erhalten ist, die untere nicht, weil es sich wegen der massenhaften Schleimsecretion als praktischer erweist, dass Pat. den Verschluss beim Sprechen mit dem Finger erzeugt.

Der Zungenphonationsapparat erweist sich als vollständig unbrauchbar. Nach einem deutlich verständlichen Worte kommt ein trompetenartiger Ton und dann setzt ein Schleimpfropf die Zunge ganz ausser Thätigkeit. Da alle Mühe zu keinem Resultate führte, wird der Phonationsapparat ganz weggelassen. Pat. spricht ohne denselben natürlich vollständig tonlos, aber bis ins Detail verständlich. Das einzige den Pat. sehr Störende ist die reichliche Schleimabsonderung, welche oftmaliges Aushusten nothwendig macht.

Pat. kam vor einigen Monaten wieder mit einem kleinen Decubitusgeschwür an der Trachea.

Bis nun ist Pat. recidivfrei.

b) Oesophagus.

Intoxicatio c. Kalio caustico.

1 W.

183. Frische Verätzung der Mundschleimhaut und des Oesophagus; symptomatische Behandlung.

Excoriatio mucos. oesophagi.

1 M.

184. Nach Verschlucken eines Knochenstückes.

Strictura oesophagi cicatricea.

1 M.

185. P. Josef*), 14 J., hat vor sieben Monaten aus Versehen eine kleine Quantität Laugenessenz getrunken; bot bei der Aufnahme folgendes Bild:

* Vorgestellt in der k. k. Gesellschaft der Aerzte, 2. Dec. 1887. A. W. Mediz. Zeitung 1887, No. 49.

Eingefallene Wangen, vorspringende Backenknochen, tief in die Höhlen zurückgesunkene Augen, aschfarbenes Colorit gaben dem Gesichte etwas Greisenhaftes. Der ganze Körper des Pat. glich einem mit welker Haut überzogenen Skelet. Die Musculatur war ganz atrophisch, Abdomen tief eingesunken, Haut dünn, fettlos, trocken, ohne Turgor, schilfernd.

Der Knabe war sehr hinfällig, fröstelte, hielt sich ruhig im Bette, die Decke über die Ohren gezogen, vermied alle Bewegung, hatte subnormale Temperatur. Er konnte damals nur flüssige Nahrung nehmen und dies nur in ganz kleinen Mengen auf einmal, förmlich tropfenweise. Sein Körpergewicht betrug damals $15^1/_2$ kgr. Die eingeführte Sonde traf auf ein Hinderniss in der Tiefe von $28^1/_2$ cm hinter den Zahnreihen; absteigende dünnere Sonden bis zu Nr. V passirten die Strictur nicht.

Um den Knaben rasch in bessere Ernährungsverhältnisse zu versetzen, wurde zur Gastrotomie geschritten, deren erster Act am 6. October von Herrn Dr. Hochenegg ausgeführt wurde. Der Kranke verfiel nach der in Chloroformnarkose ausgeführten Operation in einen ziemlich lange währenden Collaps, der aber auf Einhüllung des Pat. in warme Tücher und tropfenweise Einflössung starken Weines allmälig schwand.

Am sechsten Tage, bis zu welchem Pat. mit Milch und Wein in kleinen Quantitäten sein Leben fristete, wurde der Magen mit dem Paquelin eröffnet, wobei man auf einige Schwierigkeiten stiess, da der Magen ganz collabirt war. Hierauf wurde ein kurzes Drain in den Magen eingeführt und durch dieses Milch, Eier, Wein, Leube-Rosenthal's Fleischsolution, Fleischpurée etc. in denselben eingespritzt. Bei dieser Diät erholte sich Pat. sehr rasch, erwachte förmlich wieder zu neuem Leben, nahm in achtzehn Tagen um 4 kgr an Gewicht zu.

Nun wurde zur Bougirung der Strictur geschritten. Nach mehrfachen fruchtlosen Versuchen gelang es, am 30. October mit Bougie Nr. V durch die erwähnte Strictur und nach Passirung einer zweiten 4 cm tiefer gelegenen in den Magen vorzudringen. Eine durch die Magenfistel eingeführte Kornzange fühlt deutlich die Bougie, fasst aber immer Magenschleimhaut mit, wodurch Blutung entsteht. Erst am nächsten Tage gelang es, das mittelst einer hakenförmig umgebungenen Knopfsonde von der hinteren Magenwand abgehobene Bougie-Ende durch die Magenfistel vorzuziehen.

Sofort wurde dasselbe mit einer Ahle $^1/_2$ cm über der Spitze durchbohrt, durch das Loch ein Seidenfaden durchgezogen, der beim Zurückziehen der Sonde mitgeschleift, beim Munde vorgezogen und an der Wange mit Heftpflaster befestigt wurde. Das bei der Magenfistel heraushängende Ende des Fadens wurde durch ein Drain gezogen, dieses in die Magenfistel gesteckt und mit einem Stöpsel geschlossen.

Die Dilatation ging nun rasch und ohne Schwierigkeiten von Statten. Es wurde anfangs jeden zweiten, vom 8. November an täglich um eine Bougienummer gestiegen, so dass am 20. November schon No. XII passirte, womit von einer weiteren Steigerung abgestanden, der Seidenfaden entfernt und der Knabe dressirt wurde, sich selbst zu bougiren, was er in den letzten zwei Wochen mit grosser Fertigkeit jeden Tag besorgt.

In den zwanzig Tagen während der Dilatation stieg das Gewicht des Knaben wieder um 4 kgr; seit 15. October schluckt Pat. anstandslos feste Sachen. Die Magenfistel verengte sich nach Weglassung des Fadens binnen einer Woche zu einem feinen Canal, welcher keinen Mageninhalt mehr durchtreten lässt.

Während der ganzen Zeit der Dilatation machten die Fäden keine Beschwerden, Blutung aus der Strictur wurde nicht beobachtet, Schmerzen waren nur im Momente des Passirens der Strictur vorhanden.

Gegenwärtig wiegt Pat. $25^1/_2$ kgr und wird auf der Klinik angehalten, durch Turnen seine Musculatur zu kräftigen.

Carcinoma oesophagi.

14 M.

186.—189. Darunter 4 M. nicht operirt ungeheilt entlassen, weil sie sich zu keinem Eingriffe verstehen wollten.

Mit Gastrostomie behandelt wurden 10 M., davon gebessert 4, gestorben 6.

190. P. Josef, 49 J., Ansbach, N.-Oe. Seit zwei Monaten Schlingbeschwerden. Seit vier Tagen Heiserkeit. Hinderniss 25 cm tief; in der Höhe des Ringknorpels, an der hinteren Wand des Kehlkopfes sieht man mit dem Spiegel eine leichte Vorwölbung.

6. Juni. Unter Cocaïnanästhesie erster Act der Gastrostomie. 12. Juni. Eröffnung des Magens mit Paquelin. Subjectiver und objectiver Zustand des Pat. zufriedenstellend. 28. Juni gebessert entlassen.

191. M. Gustav, 47 J., Görz. Seit sechs Monaten zunehmende Stricturbeschwerden. Hinderniss 35 cm tief. Starke Abmagerung. 29. September. Erster Act der Gastrostomie in Chloroformnarkose. Umsäumung des Magens.

9. October. Eröffnung des Magens mit Paquelin und Fütterung von der Fistel aus. Ernährung hebt sich zusehends. Pat. wird 16. October gebessert entlassen.

192. S. Michael, 56 J., Gloggnitz. Vater an Magenleiden verstorben.

Seit fünf Wochen zunehmende Schlingbeschwerden, bis zur Unmöglichkeit, feste Substanzen zu schlucken. Hinderniss 35 cm tief.

1. December. In Chloroformnarkose. Erster Act der Gastrostomie (Umsäumung der vorgezogenen Magenpartie). 9. December. Eröffnung des Magens mit Paquelin, von da an Ernährung von der Magenfistel aus. Zunahme des Gewichtes um circa 200 gr in der Woche.

27. December. Pat. gebessert entlassen.

193. Z. Salomon, 62 J., Lachanowitz. Seit circa acht Monaten zunehmende Schlingbeschwerden. Seit drei Tagen passirt nichts mehr. Hinderniss beim Bougiren 31 cm tief. Putride Sputa.

29. August. Unter Anästhesie durch eine Spritze 5%iger Cocaïnlösung einzeitige Gastrostomie. Umsäumungsnähte am Peritoneum; 1 cm breite Eröffnung des Magens mit dem Bistourie; Annähen der Mucosa an die Haut, durch eine dichte Reihe Seidennähte; trotz fleissiger Einbringung von flüssiger und fester Nahrung zunehmende Abmagerung; Zunahme des zuweilen blutigen Auswurfes. Enormes Durstgefühl trotz fleissigem Mundausspülen und Zergehenlassen von Eis im Munde.

10. September. Pat. verlangt dringend bougiert zu werden, was ihm im Beginne seines Leidens einmal geholfen habe. Sonde No. X passirt eine dem Gefühle nach sehr lange Strictur ganz leicht. Offenbar ist mittlerweile das Carcinom ausgebreitet zerfallen; unmittelbar nachher schluckt Pat., der bisher jede Flüssigkeit sofort gebrochen, ganz gut Bier, worüber derselbe glücklich ist. Am nächsten Tage geht No. XVIII, am dritten XXI ohne Schwierigkeit und mit minimaler Blutung durch.

14. October. Einführung einer aus Hartkautschuck gefertigten geraden, 1 dm langen, 1 cm im Durchmesser haltenden, an den Enden etwas olivenförmig verdickten und mit je zwei Löchern versehenen Dauercanüle. Die Einführung geschieht folgendermassen: Mit Hilfe einer bei der Magenöffnung vorgezogenen Bougie wird ein Seidenfaden nachgeschleift. Neben diesem wird eine Bougie, welche dem Lumen der Canüle entspricht, eingeführt und wieder bei der Magenfistel vorgezogen; über das bei letzterer vorschauende Sondenende die Canüle darübergesteckt und an dem daneben heraushängenden Faden angebunden. Nachdem noch das periphere Canülenende mit einem Faden versehen worden, wird gleichzeitig an dem aus dem Munde sehenden Bougie- und Fadenende so lange gezogen, bis man fühlt, dass die Canüle in der Strictur sitzt; nun wird die Bougie ganz ausgezogen, während mit Hilfe des bei der Magenöffnung heraussehenden, das untere Canülenende fixirenden Fadens die Canüle an ihrem Platze erhalten wird. Die Fäden und die Canüle bleiben liegen. Pat. konnte nun ganz gut flüssige Sachen schlucken und ist das Durstgefühl los; der Auswurf beim Husten wird aber immer reichlicher, ist beständig mit Blut vermengt. Pat. kommt mehr und mehr herunter. Auf dringenden Wunsch wird Pat. mit der Canüle nach Hause entlassen.

Gestorben:

194. B. Mathias, 60 J., Olmütz. Seit $1^1/_2$ Monaten Schlingbeschwerden. Hinderniss 30 cm tief. Seit einigen Tagen passiren flüssige Sachen schwer.

27. Februar. Gastrostomie erster Act. Von der Bauchwunde aus fühlt man das an der Cardia sitzende Carcinom und einen retroperitonealen Tumor.

2. März. Eröffnung des Magens mit Paquelin. Pat. sehr herabgekommen; zunehmender Kräfteverfall.

11. März. Exitus letalis. Section: 12 cm unter dem Aditus ad laryngem der Oesophagus auf 10 cm durch eine starre Aftermasse substituirt; dann folgt ein 3 cm langer normaler Abschnitt, wo nur die Schleimhaut lenticuläre Knötchen aufweist. An der Cardia ein 3 cm langer Ring einer porösen Aftermasse, von hier aus zieht die harte Infiltration an der kleinen Curvatur auf 7 cm entlang. An der Pleura und in der Leber Metastasen. Keine Peritonitis.

195. W. Johann, 64 J., Agram, Croatien. Seit drei Monaten Schlingbeschwerden. Hinderniss 25 cm tief.

2. April. Gastrostomie. Erster Act ohne Narkose.

6. April. Eröffnung mit Paquelin, constant zunehmender Verfall. Husten.

15. Mai. Exitus letalis. Section: Carcinoma oesophagi exulceratum, gastrostomia facta subsequente peritonitide circumscripta in hypochondrio sin. Phlegmone circumscripta submucosa ventriculi. Dysenteria ilei. Pneumonia catarrhalis. Steatosis cordis in Potatore. Marasmus.

196. M. Johann, 70 J., Pulkern, N.-Oe. Kann seit vier Wochen nichts Festes, seit vier Tagen auch nichts Flüssiges mehr schlucken. Hinderniss in der Tiefe von 34 cm.

6. Juni. Gastrostomie, erster Act.

9. Juni. Eröffnung des Magens mit Paquelin.

Pat. verfällt nach der Operation immer mehr, hustet stark; stirbt am 16. Juni. Sectionsbefund: Carcinoma fibrosum oesophagi exulcerans; Pneumonia catarrhalis bilateralis. Marasmus.

197. L. Bernhard, 52 J., Orsova, Ungarn. Seit zwei Monaten Beschwerden beim Schlucken. Hinderniss 32 cm tief, bis vor mehreren Wochen ambulatorische Bougierung.

7. Mai. Erster Act der Gastrostomie.

11. Mai. Eröffnung des Magens mit Paquelin. Kräfteverfall rasch zunehmend; reichlich blutiger Auswurf und Schleimrasseln.

16. Mai. Exitus letalis. Section: Carcinoma oesophagi in tracheam perforatum. Suffocatio.

198. V. Josef, 54 J., Gumpoldskirchen. Kann seit fünf Wochen nichts Festes schlucken. Seit vier Tagen auch nichts Flüssiges mehr.

Starke Kachexie und Abmagerung, ziemlich hohes Fieber. Beiderseits Dämpfungen über den Lungen. Sputum reichlich, stark stinkende braune Massen, welche viel elastische Fasern enthalten. Hinderniss beim Bougiren 33 cm tief.

An dem moribunden Pat. wird am 3. October einzeitige Gastrostomie gemacht; am Abend desselben Tages starb derselbe. Die Section ergab ein in der Bifurcation der Trachea sitzendes, in diese perforirtes Carcinoma oesophagi. Pneumonie.

199. D. Josef, 64 J., Unter-Selbarn, N.-Oe. Wegen grossem Kräfteverfall und absoluter Undurchgängigkeit der Speiseröhre einzeitige Gastrostomie; die Magenschleimhaut wird durch zahlreiche Nähte an die Haut angenäht. Exitus am vierten Tage. Section: Carcinoma epidermoidale ad bifurcationem tracheae c. perforatione hujus; Bronchopneumonia.

---

c) Lymphome am Halse,

grösstentheils tuberculöser Natur.

29 M., 12 W., (200—240),

davon 6 M., 1 W. unbehandelt entlassen oder transferirt.

In 20 Fällen von bis faustgrossen Lymphomen wurde Exstirpation mit dem Messer vorgenommen, fünfmal unter Cocaïnanästhesie, fünfzehnmal in Chloroformnarkose. In einigen Fällen wurde Naht ohne Drainage angelegt, meist wurde die Wunde mit Jodoformgaze tamponirt und mit Secundärnähten (am dritten bis vierten Tage geknüpften) geschlossen. Nur in 2 Fällen von verkästen, bei der Operation geplatzten Drüsen kam es zu einer länger dauernden von Fieber begleiteten Eiterung. Sämmtliche Pat. wurden geheilt.

In 2 Fällen wurden Lymphome mit Arseninjection behandelt, in beiden kam es zur Vereiterung der Drüsen, welcher Incision und Excochleation folgte. In einem Falle von multiplen tuberculösen Lymphomen wurde intern mit Solutio Fowleri ohne Erfolg

vorgegangen, ebenso erfolglos blieb auch die Behandlung eines zweiten mit Jodsalbe.

Zwei vereiterte Lymphome verkleinerten sich nach Punction und Injection von Jodoformglycerin bedeutend, das weitere Schicksal derselben ist unbekannt. In 8 Fällen wurde mit Incision, Excochleation oder Paquelinisirung vorgegangen. Sämmtliche Pat. mit schön granulirenden Wunden gebessert entlassen.

d) Maligne Lymphdrüsentumoren.

3 M., 1 W.: 2 ungeheilt, 2 gestorben.

Lymphoma malignum.

1 M.

241. N. Bernhard, 68 J., Wildenschwert, Böhmen, hat 1849 Typhus und Malaria überstanden; vor $^1/_2$ Jahre bildeten sich unter dem rechten Unterkiefer zwei nussgrosse Drüsen, welche angeblich auf Jodeinreibung verschwanden. Seit drei Monaten bildet sich an der linken Halsseite eine stetig zunehmende Geschwulst in Begleitung von Schlingbeschwerden; seit vierzehn Tagen Anschwellung der beiderseitigen Achseldrüsen.

Rüstiger, kräftiger, ziemlich magerer Mann.

Ganze linke Halsseite vom Unterkiefer bis ans Schlüsselbein von einer kolossalen flachhöckerigen Geschwulst eingenommen; in der linken Achselhöhle ein kindfaustgrosses Packet; rechterseits dieselben Verhältnisse, nur in geringerem Grade. Anchylostoma geringen Grades. Links wölbt der Tumor die Pharynxwand vor, die vergrösserte Tonsille vor sich hertreibend. Im Blute Leucocytose.

Durch zwei Monate auf der Klinik mit Arsen behandelt, und zwar intern mit Solutio Fowleri bis zu dreimal zwölf Tropfen täglich und gleichzeitig Injection in die Tumoren bis zu einer ganzen Spritze einer 1%igen Lösung von Natrum arsenic., bis ziemlich intensive Vergiftungssymptome eintreten. Die Tumoren werden nicht grösser, aber auch nicht kleiner, der Pat. fühlt sich sehr schwach und ist in der Ernährung ziemlich herabgekommen; er wird auf Wunsch ungeheilt entlassen.

Lymphosarcoma.

1 M., 1 W.

242. Cz. Carl, 39 J., Wien. Die Geschwülste entwickeln sich langsam seit circa fünf Monaten ohne Beschwerden.

Hinter und unter den Ohren beiderseits symmetrisch circa hühnereigrosse, sehr derbe Geschwülste mit glatter Oberfläche; sie sind gut verschieblich, die Haut über ihnen gut faltbar. In den Submaxillargruben etwas vergrösserte Drüsen.

Injection von Natr. arsenicosum in die Tumoren durch längere Zeit ambulatorisch fortgesetzt, ohne Erfolg zu erzielen.

243. G. Emma, 39 J., Wien. Als Pat. im Februar auf der Klinik lag, wurde Folgendes notirt:

Vor neun Monaten Anschwellung der linken Gesichtshälfte ohne bekannte Ursache; nach ihrem Ablaufe blieb eine haselnussgrosse Geschwulst unter dem Unterkiefer, welche allmälig zur jetzigen Grösse anwuchs.

Dem linken Unterkiefer anliegend eine hühnereigrosse, mässig verschiebbare, von verdünnter, violett gesprenkelter, nicht faltbarer Haut bedeckte, derbe Geschwulst; an ihrer hinteren Peripherie eine Kette geschwellter Lymphdrüsen. Diagnose: Lymphosarcoma. Pat. wird ungeheilt entlassen.

Kommt wieder am 22. October mit den Erscheinungen höchster Dyspnoë und Cyanose; der Localbefund am Halse liess die Tracheotomie als unausführbar erscheinen. Pat. stirbt nach einem Tage suffocatorisch.

Section: Körper kräftig gebaut, abgemagert; auffallende Blässe. Der Kopf nach rechts gedreht, stark nach links geneigt, linke Schulter gehoben; Kopf und Schulter in dieser Stellung fixirt durch ein die ganze linke Halsseite einnehmendes starres Infiltrat; dieses ist durchquert von einer am linken Nackenrande beginnenden und nach der vorderen Halsseite sich verbreitenden und verflachenden, im Grunde mehrfach tief gefurchten Einziehung, welche an ihrer unteren Peripherie von einem zwei Finger breiten, flach höckerigen, an ihrer oberen von einem $^1/_2$ cm breiten, flachen,

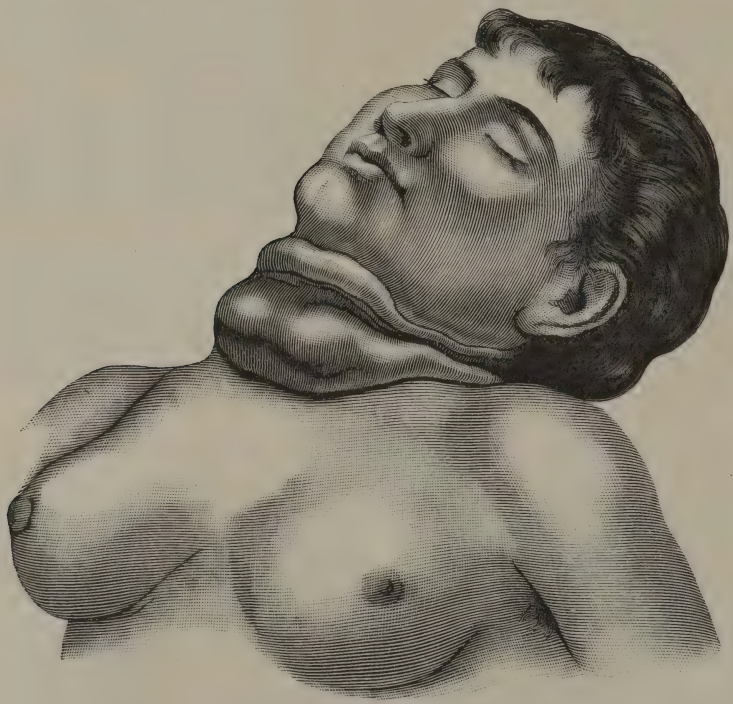

Fig. 2. Lymphosarcoma colli.

starren Walle begrenzt ist. Haut über dem Infiltrat fixirt, leicht geröthet, innerhalb der Einziehung schilfernd.

Gesicht gedunsen; linke Wange ödematös, gegen den linken Unterkieferwinkel zu brettartig infiltrirt. An der rechten stark gespannten Halsseite mehrere subcutane harte Knoten. (Fig. 2).

Sämmtliche Weichtheile der linken Halsseite mit Ausnahme der Schilddrüse, bis an die Wirbelsäule, von der Schädelbasis bis an die Pleurakuppel, linke Pharynxwand, linker Gaumenbogen und Tonsille substituirt durch eine weisse, starre, undeutlich faserige, wenig klaren Gewebssaft gebende Aftermasse, die in Form einer fingerdicken, gebogenen Platte die Trachea einschneidend bis ins vordere Mediastinum hinabgreift und noch die Pleura in Form von Platten infiltrirt. An der rechten Halsseite in den Drüsen bis pflaumengrosse, weisse Knoten eingelagert.

Aditus ad laryngem durch Oedem der aryepiglottischen Falten und des Kehldeckels verschlossen.

Carcinoma glandul. lymphat. colli. — Recidive nach Exstirpation eines Lippenepithelioms.

244. K. Franz, 49 J., Wien. Februar 1886 an einem seit einem Jahre bestehenden Geschwüre an der Unterlippe im Garnisons-Spitale No. 1 operirt. Januar 1887 Exstirpation einer nussgrossen Drüse am Unterkieferrande. Seit Juli 1887 neue Geschwulst ebendort. Diese ist seit sechs Wochen aufgebrochen.

Ende November folgender Status:

In der Mitte der Unterlippe eine lineare, schwach sichtbare Narbe.

In der rechten Fossa submaxillaris ein über ganseigrosser, derber, an der Kuppe erweichter, höckeriger, mit dem Knochen verwachsener Tumor, über dem die Haut verdünnt, violett gefärbt, unverschieblich, an drei Stellen zu linsen- bis kreuzergrossen Geschwüren durchbrochen ist.

Die Exulceration nahm auf der Klinik rasch zu, es traten wiederholt starke Blutungen aus den Geschwüren auf.

23. December. Erysipelas faciei vom Geschwüre aus, welches am 30. December abgelaufen ist; nachher wiederholt Hämoptoë und Blutungen aus dem immer weiter zerfallenden Tumor, Schlingbeschwerden, zunehmende Kachexie; Fieber und Husten, grosse Anämie. Exitus letalis am 13. April.

Sectionsbefund: Carcinoma epitheliale mandibulae inf. et lateris dextri colli; tuberculosis pulmonum chronica. Marasmus.

---

e) Struma.

2 M., 13 W.: 11 geheilt, 3 gebessert, 1 gestorben, davon eine parenchymatöse mit Jodsalbe behandelt. (245.)

Mit Punction und Jodinjection:

246. L. Johanna, 45 J., St. Peter. Seit der Jugend Blähhals. Seit einem Jahre Vergrösserung der linken Halsseite, seit einigen Monaten

leichte Athembeschwerden. An der linken Seite des Halses eine zweifaustgrosse Cyste.

4. Mai. Durch Punction wird eine klare gelbliche Flüssigkeit entleert. Nachher Injection von 30 ccm Jodtinctur, von der etwas wieder abfliesst. Am fünften Tage hat die Cyste das Maximum der Exsudation erreicht, ist sehr prall und schmerzhaft. Temperatur bis 39·4. Von da an wurde sie weicher und kleiner. Am 25. Mai ist die Cyste auf die Hälfte verkleinert und weich. Pat. wird gebessert entlassen.

Mit Exstirpation wurden behandelt:

Struma cystica.

4 W. geheilt.

247. G. Marie, 19 J., Büng, N.-Oe. Seit drei Jahren entwickelt sich rechts ein nussgrosser Knoten. Vor zwei Monaten wurde derselbe plötzlich schmerzhaft und wuchs in vierzehn Tagen auf Ganseigrösse heran, dann einige Tage Ruhe, dann in den nächsten vierzehn Tagen und später noch zweimal derselbe Vorgang.

Ueber faustgrosser, auf das Sternum herunterhängender, im vorderen Antheile mit verdünnter livider Haut bedeckter und aus mehreren kastaniengrossen Cysten aufgebauter, im hinteren Antheile derbkörniger Tumor. Wenig verschieblich von oben nach unten. Keine Erscheinungen an Larynx, Trachea oder Oesophagus; keine ausstrahlenden Schmerzen.

24. Februar. Exstirpation der anscheinend entzündlich mit der Umgebung verwachsenen Geschwulst unter fortschreitender Ligatur aller Stränge; zuletzt Ablösung des Tumors von der Membrana hyo-thyreoidea, mit welcher breite innige, bindegewebige Adhäsionen bestehen. Tamponade der Höhle mit Jodoformgaze, Secundärnaht. In den ersten Tagen leichte Temperatursteigerung. Höhle granulirt prachtvoll.

Am 13. Februar wird Pat. zur weiteren ambulatorischen Behandlung entlassen. Die mikroskopische Untersuchung machte wahrscheinlich, dass es sich um beginnende Sarkombildung handle.

248. L. Rosa, 49 J., Wien. Besteht seit zwanzig Jahren, wächst seit drei Jahren rascher. Kleine faustgrosse Cyste im Mittellappen.

17. Mai. Exstirpation in Chloroformnarkose, welche sehr unruhig ist. Tamponade mit Jodoformgaze. Secundärnähte. Nachmittag leichte Nachblutung, welche durch Ligatur in der Wunde gestillt wird. Am 30. Mai ist die Wunde grösstentheils geschlossen und wird Pat. zur ambulatorischen Behandlung entlassen.

249. D. Johanna, 48 J., Wien. Seit dem 20. Lebensjahre entwickelt sich eine keine Beschwerden machende diffuse Struma. Seit drei Jahren wächst rechts unter stechenden Schmerzen ein stark prominirender Knollen. Häufig Katarrhe, während welchen heftige Athembeklemmungen.

Diffuse parenchymatöse Struma, rechts eine beinahe faustgrosse Cyste, welche den Kehlkopf und Trachea im Bogen nach links verdrängt. Ozaena.

18. Februar. Punction, Entleerung einer braunrothen, zahlreiche Gerinnsel enthaltenden Flüssigkeit. Injection von 80 gr Solutio Lugoli, von der der dritte Theil wieder abfliesst. Die Reaction auf diesen Eingriff ist eine minimale; Pat. wird gebessert entlassen; kommt nach zwei Wochen mit unveränderter Struma wieder.

9. März. Intra-capsuläre Ausschälung der Cyste, welche sich als sehr dickwandig und mit Coagulis erfüllt erweist.

Tamponade mit Jodoformgaze, Secundärnähte.

Am eilften Tage wird Pat. mit kleiner granulirender Wunde entlassen.

250. H. Theresia, 24 J., Schrabats, N.-Oe. Seit dreizehn Jahren Dickerwerden des Halses; seit vier Jahren entstand eine deutliche Prominenz, welche seit $^1/_2$ Jahre rasch wächst und mässige Athembeschwerden verursacht.

Stark prominirende, kindskopfgrosse Cyste in der Mitte des Halses. Verdrängung und Compression der Trachea.

3. September. Enucleation der Cyste; die parenchymatöse Blutung durch Jodoformtamponade gestillt, die Hautränder durch Secundärnähte vereinigt. In den ersten Wochen Temperatur bis 38.5, dann fieberlos. Die grosse Höhle granulirt langsam zu. Am 6. October wird Pat. mit einem kleinen Granulationstrichter im unteren Mundwinkel geheilt entlassen.

Struma gelatinosa.

2 M., 7 W. (8 geheilt, 1 gestorben.)

251. M. Franz, 66 J., Wien. Pat. hat seit Kindheit einen Strumaknoten. Seit zwölf Jahren traten zu beiden Seiten der mittleren neue Geschwülste auf, welche ebenso wie jene ganz allmälig grösser wurden. Seit mehreren Jahren bei rascher Bewegung, später auch in der Ruhe und seit vierzehn Tagen continuirliche bedeutende Athembeschwerden.

Kräftiger Mann, im Gesichte cyanotisch, Athmung stridulös. In der Mittellinie ein apfelgrosser, knolliger, gelatinöser Strumaknoten, zu seinen Seiten durch seichte Längsfurchen getrennt zwei wulstförmige, undeutlich abgegrenzte, parenchymatöse Hypertrophien. Lähmung beider Stimmbänder.

17. October. Exstirpation des mittleren Knotens. Zur Umgehung des Chloroformes wird Cocaïn in die Haut injicirt und eine Morphiuminjection gemacht. Extracapsuläre Ausschälung, wobei eine grössere Vene angerissen wird, durch welche sofort unter einem deutlich vernehmbaren schlürfenden Geräusche Luft eintrat.

Tracheotomie in der Operationswunde.

Pat. hat starke Dyspnoë, Cyanose, hustet blutigen Schleim aus. Nacht sehr unruhig, viel Husten; Temperatur steigt, erreicht morgens 39.3. Unter zunehmender Dyspnoë und Pulsschwäche Nachmittags Exitus letalis.

Section: Pneumonia partim purulenta lobularis lobi inf. et medii pulmonis dextri. Hypertrophia ventric. dextri cordis. Emphysema pulmon. chronic.

252. W. Johann, 21 J., Wien. Seit fünf Jahren Anwachsen des Halses; seit $1^1/_2$ Jahren geringe Athembeschwerden. Zwei durch eine seichte Furche getrennte hühnereigrosse Knollen an der rechten Seite.

9. Februar. Exstirpation in Chloroformnarkose. Intracapsuläre Ausschälung, Tamponade der Wundhöhle mit Jodoformgaze, Secundärnähte. In vierzehn Tagen ist die Wunde bis auf einen Granulationsstreifen verheilt.

253. G. Theresia, 19 J., Moosbrunn, N.-Oe. Struma entwickelt sich seit zehn Jahren, ohne je Beschwerden verursacht zu haben. Linker Lappen zu einem orangengrossen gelatinösen Knoten umgewandelt.

11. März. Intracapsuläre Ausschälung, welche sehr rasch vor sich geht, minimale Blutung. Tamponade mit Jodoformgaze. Secundärnähte.

Nachmittag starke Nachblutung bis zur Ohnmacht. Ligatur in der Wunde. Am dritten Tage Temperatur 40,0, dann rascher Abfall und Heilung. Pat. am 1. April in ambulatorischer Behandlung entlassen.

254. E. Marie, 20 J., Göschenreiht, N.-Oe. Ohne Athembeschwerden seit sechs Jahren entwickelte überfaustgrosse elastische Struma im rechten Lappen.

6. April. Intracapsuläre Ausschälung, starke Blutung. Die Carotis wird zur eventuellen Ligatur freigelegt. Durch zwölf Tage Temperatur bis zu 39,0, geringe Eiterung, Hautwunde grösstentheils verheilt. 21. April in ambulatorischer Behandlung entlassen. Struma gelatinosa.

255. V. Barbara, 30 J., Donaufeld, N.-Oe. Entwickelt sich seit dem 20. Lebensjahre langsam. Rechtsseitiger, nahezu faustgrosser gelatinöser Knoten neben parenchymatöser Struma. Mässiger Stridor.

17. Juni. Intracapsuläre Ausschälung geht leicht von statten. Chloroformnarkose, Jodoformtamponade, Secundärnähte. Seit 3. Juli wird Pat. mit sehr verkleinerter granulirender Wunde ambulatorisch weiter behandelt.

256. W. Caroline, 23 J., Wien. Seit Kindheit bestehende, langsam wachsende Struma. Rechtsseitiger hühnereigrosser gelatinöser Knoten neben sonstiger parenchymatöser Hypertrophie.

12. Juli. In Chloroformnarkose Exstirpatio intracapsularis, Naht, Drainage. Leichte Fieberbewegungen. Am 24. Juli geheilt entlassen.

257. H. Josefa, 31 J., Böhmkirchen, N.-Oe. Seit einundzwanzig Jahren in jetziger Grösse bestehende, erst seit einigen Monaten Athembeschwerden verursachende, zweifaustgrosse, hauptsächlich links entwickelte Colloid-Struma.

12. Januar. In Narkose Exstirpation; auf der rechten Seite ein kleiner Knollen zurückgelassen. Tamponade mit Jodoformgaze, Secundärnähte. Verlauf ohne Zwischenfall. Pat. wird am 2. Februar mit einem kleinen Granulationstrichter im unteren Wundwinkel geheilt entlassen.

258. E. Netty, 40 J., Szt.-Laszlo, Ungarn. Vor einem Jahre plötzlich unter heftigen Athem- und Schlingbeschwerden angewachsener Kropf, der gegenwärtig nur Kurzathmigkeit verursacht und einen weichen, aber nicht fluctuirenden, aus dem linken Lappen hervorgegangenen Knollen darstellt; ein zweiter wallnussgrosser sitzt im Mittellappen.

10. November. Exstirpation in Chloroformnarkose unter Zurücklassung des rechten normalen Schilddrüsenlappens, dessen Abtrennungsfläche ligirt wird. Tamponade mit Jodoformgaze. Erster Verbandwechsel am neunten Tage, an dem alle Nähte geknüpft und die Jodoformgaze entfernt wird. Die Wundhöhle schrumpft langsam; am 30. November wird Pat. mit einer mehrere Centimeter tiefen Fistel nach Hause entlassen.

Intercurrente Pneumonie nach Strumaexstirpation.

259. E. Josefa, 39 J., Greifenstein, N.-Oe. Seit dem 20. Lebensjahre bestehender, erst in den letzten Wochen rapid wachsender und Beschwerden verursachender Kropf.

Rechts ein kindskopfgrosser derber Tumor, links ein etwas kleinerer, zwischen beiden ein mittlerer von jenen durch Längsfurchen geschiedener flacher Tumor.

29. November. Exstirpation des grossen rechten Knollens; die Verbindung desselben mit dem mittleren wird mit Paquelin durchgetrennt. Naht und ausgiebige Drainage der Wunde.

Am dritten Tage bekam Pat. 40.2 Temperatur; die nachgesehene Wunde zeigte nichts Auffälliges; am nächsten Tage rostfarbenes Sputum, am siebenten Tage, d. i. am eilften Tage nach der Operation kritischer Abfall der Temperatur, die sich immer zwischen 39 und 40 bewegt hatte, zur Norm. Die währenddem durch Entfernung der Nähte vollständig eröffnete Wunde blieb während der Zeit reactionslos, zeigte aber auch nur sehr wenig Tendenz zur Granulation, diese wird erst nach der Krise lebhaft und schreitet vom Rande gegen den Grund vor, woselbst sich einige nekrotische Gewebsfetzen abstossen. Die Temperatur erhob sich nicht mehr über die Norm. Die Höhle schrumpft langsam innerhalb eines Monates zu einer schmalen seichten Granulationsspalte, deren Ueberhäutung bei der Entlassung am 10. Januar bis auf eine kreuzergrosse Stelle vollendet ist.

---

f) Struma maligna.

3 M., 1 W.: 1 geheilt, 2 ungeheilt, 1 gestorben.

260. S. Marie, 34 J., Litschgraben, N.-Oe. Bildet sich seit drei Jahren. Ueberfaustgrosse, Mittel- und Seitenlappen einnehmende derbe Struma.

10. Mai. Exstirpatio in Chloroformnarkose. Secundärnaht. Verlauf ohne Störung. Pat. am 2. Juni geheilt entlassen. Die mikroskopische Untersuchung des Tumors ergab Adeno-Carcinombildung in einer Struma gelatinosa.

261. F. Eduard, 60 J., Wien. Seit dem 15. Lebensjahre besteht ein Kropf, der keine Beschwerden verursachte; seit einem Jahre wächst derselbe, seit fünf Monaten verursacht er Athemnoth. Seit August bildet sich nach einer auswärts vorgenommenen Punction ein hervorragender Zapfen an dieser Stelle.

Die vordere Halsgegend von einem beiderseits bis an den hinteren Rand des Sternocleidomastoideus heranreichenden, diffusen, sehr derben Tumor vorgewölbt, aus dem etwas links von der Mitte ein gänseeigrosser, mit verdünnter, von zahlreichen Venennetzen durchzogener Haut bedeckter elastischer Zapfen vorspringt. Ptosis des linken oberen Augenlides; bilaterale Abducenslähmung, nur die rechte Pupille auf Licht reagirend. Facialis normal. Am linken Ohre Schwerhörigkeit. Stimme heiser.

Vom 7. October an Injection in den Tumor einer $1^0/_0$igen Lösung von Natr. arsenicosum, zwei Theilstriche einer Pravatz'schen Spritze, jeden zweiten Tag um einen Theilstrich mehr.

Zunahme der Heiserkeit und Athembeschwerden, Parese des linken Armes, ausstrahlende Schmerzen im Hinterhaupte, schliesslich Exitus unter den Erscheinungen einer seit zwei Tagen bestehenden rechtsseitigen Pneumonie.

Der Umfang des Halses hat von 48 auf 54 cm zugenommen.

Sectionsbefund: Carcinoma gl. thyreoideae in venam jugularem tendens subsequ. carc. pleurae et pulmonum, renis.

262. B. Mathias, 57 J., Kroatisch-Kimburg, Ungarn. Vor vier Monaten bildete sich ein Knoten, der rasch anwuchs. Seit vierzehn Tagen Schlingbeschwerden, Heiserkeit, schnaufendes Athmen. Keine Schmerzen.

In der Mitte des Halses ein mannsfaustgrosser Tumor, nach rechts von ihm durch eine seichte Furche getrennt ein halbsogrosser. Der Tumor

überlagert den grössten Theil des Manubrium sterni, ist fast unverschieblich, grösster Halsumfang 51 cm, Haut verschieblich, von Venennetzen durchzogen. Consistenz allenthalben sehr derb. Von Mitte December an Tinctura Fowleri intern in steigender Dosis. Gegen eintretende Schlaflosigkeit Antipyrin. 6. Januar. Probepunction ohne Ergebnis. Der Tumor wächst rasch weiter, fixirt die Haut und perforirt dieselbe an der Punctionsstelle.

25. Januar. Pat. wird auf Wunsch ungeheilt entlassen.
Halsumfang 58 cm.

263. J. Anton, 58 J., Wien. Seit sechs Wochen Kratzen im Halse, seit vier Wochen Auftreten eines Knotens, welcher rasch wuchs und seit drei Wochen zunehmende Athem- und Schlingbeschwerden verursacht.

Aus mehreren kirsch- bis wallnussgrossen harten runden Knollen aufgebauter, zu beiden Seiten der Trachea entwickelter Tumor. Diagnose auf eine maligne Struma. Pat. wird auf Wunsch unoperirt entlassen.

---

g) Diversa am Halse und Nacken.

4 M., 6 W.: 5 geheilt, 1 gebessert, 4 ungeheilt.

264.—266. Ungeheilt entlassen oder transferirt je ein Mann mit Lipoma pendulum colli und Lipomata multipl. und ein Weib mit Keloiden auf ausgebreiteten Verbrennungsnarben am Halse und Schultergegend.

Hygroma bursae suprahyoideae.

2 W.

267. U. Theresia, 10 J., Thaden, Ungarn. Seit dem 3. Lebensjahre bestehende, anfangs bohnengrosse, im 6. Jahre zur jetzigen Grösse angewachsene, seither stationäre Geschwulst.

Im Interstitium hyo-thyreoideum, dasselbe ganz bedeckend, eine durch eine seichte Einziehung in zwei ungleiche Theile getrennte, wenig verschiebliche, glatte, fluctuirende, von normaler Haut bedeckte Geschwulst, welche sich sehr leicht ausschälen lässt und als mit einer zähen, klaren, géléeartigen Flüssigkeit erfüllt erweist. Naht. Heilung per primam.

268. Ein zweiter ähnlicher Fall wurde auf Verlangen unoperirt entlassen.

Lipoma nuchae.

1 M., 1 W.

269. W. Michael, 71 J., Ragendorf, N.-Oe. Seit fünfzehn Jahren gleichmässig angewachsenes, kleinfaustgrosses Lipom in der Mitte des Nackens, welches unter Cocaïn exstirpirt wird. Nach fünf Tagen geheilt entlassen.

270. V. Marie, 55 J., Wien. Langsam und stetig in zwölf Jahren angewachsene hühnereigrosse Geschwulst im Nacken, rechts neben der Wirbelsäule, von undeutlicher Begrenzung, ist elastisch. Exstirpation, nach zehn Tagen geheilt entlassen.

Chondrom in der linken Submaxillargegend.

271. Z. Magdalene, 55 J., Vorder-Hainbach. Seit mehr als zwanzig Jahren bestehende, zu Kindskopfgrösse angewachsene Geschwulst, welche vor drei Wochen spontan durchbrach und eine gelblich braune, blutuntermischte Flüssigkeit entleerte und dadurch sich auf die Hälfte verkleinerte.

Ausschälung der Geschwulst, Secundärnaht. Reactionsloser Verlauf.

Verletzungen:

Vulnus scissum colli.

1 M., 1 W.

272. D. Adele, 33 J., Wien. 25. October. Selbstmordversuch mit Küchenmesser; nach der Verletzung starker Blutverlust und Ohnmacht, die nahezu eine Stunde dauerte.

Vier Finger unter der Prominenz des Kehlkopfes eine 6 cm lange, querverlaufende, überwiegend auf der rechten Seite liegende Schnittlappenwunde, im Grunde der M. sterno-thyreoideus blossliegend; Ligatur von mehreren Venen; nach einer Stunde auf Brechen heftige Nachblutung, welche durch Ligatur gestillt wird. Weiterhin granulirt die Wunde schön aus.

Pat. wird am 3. November geheilt entlassen

273. K. Anton, 52 J., Flendsdorf. 5. März. Selbstmordversuch mit Rasirmesser. An der rechten Seite des Halses des psychisch belasteten Individuums eine von zwei Querfingern unter dem Processus mastoideus bis ans Zungenbein reichende Schnittwunde, in deren hinterem Antheile der sterno-cleido-mastoideus bis auf wenige Fasern durchtrennt zu Tage liegt. Im vorderen Theile der Wunde liegt die Vena jugul. interna bloss. Ligatur der blutenden Gefässe in der Wunde.

Jodoformgazetamponade; Secundärnähte; granulirt sshön und überhäutet sich.

3. April. Erneuertes Tentamen suicidii; im Garten Schnitt mit einem kleinen Taschenmesser an der rechten Halsseite. 2 cm ober der früheren parallel mit derselben eine 6 cm lange Schnittwunde, welche im medialen Antheile tiefgreift und die Vena jugularis interna zum Theile durchtrennt. Ligatur derselben in der Wunde. Ausserdem circa acht oberflächliche, zum Theile in die beschriebene, vom Rande einmündende Schnitte.

Pat wird nach Versorgung der Wunde auf das Beobachtungszimmer transferirt.

III.

Thorax.

76 Fälle (21 M., 55 W.): 53 geheilt, 13 gebessert, 9 ungeheilt, 1 gestorben.

Uebersicht.

a) **Verletzungen:** Fall 274—283.
10 Fälle (9 M., 1 W.): 7 geheilt, 3 gebessert.

b) **Neubildungen der Brustwand:** Fall 284—287.
4 Fälle (4 M.): 3 geheilt, 1 ungeheilt.

c) **Carcinom der Mamma:** Fall 288—327.
40 W.: 33 geheilt, 3 gebessert, 3 ungeheilt, 1 gestorben.

d) **Sarkom der Mamma:** Fall 328—331.
4 W.: 3 geheilt, 1 ungeheilt.

e) **Mastitis und chronischer Abscess:** Fall 332—336.
5 W.: 4 geheilt, 1 gebessert.

f) **Tuberculöse Erkrankungen der Brustwand:** Fall 337—345.
9 Fälle (4 M., 5 W.): 3 geheilt, 4 gebessert, 2 ungeheilt.

g) **Diversa:** Fall 346—349.
4 M.: 2 gebessert, 2 ungeheilt.

---

a) Verletzungen.

10 Fälle (9 M., 1 W.): 7 geheilt, 3 gebessert.

Ein Weib mit mehrfachen oberflächlichen Stichwunden; ein Mann mit einer Rissquetschwunde in der Pectoralisgegend.

Fractura costae.

4 M.: 3 geheilt, 1 gebessert.

276. M. Carl, 27 J. Gerüsteinsturz; Bewusstlosigkeit durch $^1/_4$ Stunde. Hämoptysis, Fractur der linken fünften und zehnten Rippe und Querbruch des Sternums in der Höhe der vierten Rippe, der in vier Wochen ohne merkliche Difformität verheilt. In den ersten Tagen nach der Verletzung wurde eine Insufficienz der Aortenklappen constatirt. (Ursprung wahrscheinlich durch das Trauma.)

Diesertwegen wurde Pat. auf eine interne Abtheilung transferirt.

277. S. Mathias, 29 J. Bruch der rechten siebenten bis zehnten Rippe in der Axillarlinie (Gerüsteinsturz); Hämatopneumothorax. Hochgradiges Hautemphysem, welches sich über das Gesicht, den Hals, bald auch über den ganzen Thorax und die Arme verbreitet; dieses resorbirt sich ebenso wie der Hämatopneumothorax in etwa vierzehn Tagen.

2 M. mit einfachen Rippenbrüchen.

Vulnus sclopetarium.

4 M.: 3 geheilt, 1 gebessert.

In 3 Fällen verlief der Schusscanal in der Thoraxwand, ohne den Pleuraraum zu eröffnen.

283. K. Sigmund, 19 J. Einschuss etwas nach aussen und unten von der linken Mamilla; Dämpfung über der ganzen linken Thoraxseite, Hämoptysis. Pneumonie. Nach vierzehn Tagen auf eine interne Abtheilung transferirt.

---

b) Neubildungen der Brustwand.

Lipoma.

2 M.: 2 geheilt.

284. S. Franz, 28 J. Flaches Lipom, von der rechten Mamilla bis über das Schlüsselbein, nach innen bis ans Sternum sich erstreckend; besteht seit drei Jahren.

285. M. Moritz, 36 J. Doppeltfaustgrosses Lipom über dem linken Pectoralis; seit drei Jahren bestehend. Bei beiden Exstirpation, Drainage, Naht. Heilung in einer Woche.

Sarkoma.

2 M.

286. S. Johann, 49 J. (vide Jahresber. von Dr. Hochenegg 1886/87, Fall 268). Exstirpation einer nussgrossen festsitzenden Recidive in der Narbe neben dem Sternum; Verschorfung des Grundes mit Paquelin. Heilung in zwei Wochen.

287. L. Johann, 59 J., aus Frohsdorf, N.-Oe. In der rechten Axillarlinie, zwischen der vierten bis achten Rippe, ein citronengrosser festsitzender exulcerirter Tumor mit aufgeworfenen Rändern; im Centrum des Geschwüres ein wallnussgrosser, graugelblicher, nekrotischer Gewebspfropf, welcher mit dem scharfen Löffel entfernt wird. (Mikroskopische Diagnose: nekrosirendes Sarkom.) Auf eine weitere Therapie lässt sich Pat. nicht ein, er wird daher ungeheilt entlassen.

---

c) Carcinom der Mamma.

40 W.: 33 geheilt, 3 gebessert, 3 ungeheilt, 1 gestorben.

288—327. Von diesen betrafen 16 die rechte, 22 die linke, 2 beide Brüste; von den Pat. standen im Alter von 29 J.: 1, 30—35 J.: 4, 35—40 J.: 3, 40—45 J.: 8, über 45 J.: 24.

10 Fälle betrafen Recidiven nach vorausgegangener Mammaamputation; die recidivfreie Zeit dauerte über 1 Jahr bis $1^1/_2$ Jahre in 4 Fällen; in einem von diesen Fällen trat die Recidive in den Achseldrüsen auf. Ausräumung der Achselhöhle; die 3 übrigen betrafen Recidiven in der Operationsnarbe, welche exstirpirt wurden.

In 6 weiteren Fällen (Jahresb. von Dr. Hochenegg 1886/87, Fall 270, 278, 300, 301, 308, 310) trat die Recidive nach fünf, zwei, vier, acht, sechs, sieben Monaten auf, in einem wurde die exulcerirte Localrecidive mit Chlorzinkpasta zerstört, in den anderen neben Exstirpation der localen Recidivknoten die Ausräumung der Achselhöhle vorgenommen.

Bei 27 zum erstenmal zur Operation kommenden Mammacarcinomen sass der Knoten achtzehnmal im oberen äusseren, zweimal im inneren oberen, viermal im inneren unteren Quadranten, bei 3 waren mehrere Quadranten oder die ganze Mamma ergriffen.

In je einem Falle wurde eine partielle und eine totale Amputation der Mamma ohne Ausräumung der Achselhöhle, bei

26 Totalamputation mit nachfolgender Ausräumung der Achselhöhle ausgeführt; darunter ein Todesfall.

324. G. Marie, 57 J., Voitschlag, N.-Oe. Pat. hat nie geboren. Mit 45 Jahren cessirten die Menses. Seit $1^1/_2$ Jahren Geschwulst in der rechten Mamma.

Beide obere Quadranten der rechten Mamma einnehmender, mit der Haut und dem Pectoralis verwachsener Tumor. Ketten von Drüsen in der Achselhöhle.

12. März. Amput. mammae. Ausräumung der Achselhöhle. Verkleinerungsnähte; es bleibt ein handflächengrosser Defect. Durch vierzehn Tage normaler Verlauf, dann Pneumonie. Tod am einundzwanzigsten Tage.

Section: Pneumonia crouposa sinistra; im rechten Pleuraraume eine am Mediastinum gestielt sitzende, die Lunge nach oben verdrängende, kindskopfgrosse, zartwandige, mit wasserklarem Serum erfüllte Cyste; die Operationswunde in schöner Granulation.

Bei allen anderen war der Verlauf ein glatter; nur bei einigen wenigen wurden vorübergehende Temperaturerhebungen beobachtet. Die zumeist ausgeführte Tamponade der Achselhöhlenwunde mit Jodoformgaze und Schliessung durch Secundärnähte bewährte sich vorzüglich.

Eine Frau, welche die Operation nicht zuliess, und zwei mit lenticulärem Carcinom Behaftete wurden unoperirt entlassen.

---

d) Sarkom der Mamma.

4 W.: 3 geheilt, 1 ungeheilt.

328. G. Barbara, 40 J., hat dreimal geboren, selbst gestillt; seit acht Jahren entwickelt sich im inneren unteren Quadranten der rechten Brust ein ganseigrosser derber Tumor. Einige Lymphdrüsen infiltrirt. Ausschälung des Tumors, Ausräumung der Achselhöhle. Pat. nach vierzehn Tagen geheilt entlassen. Mikroskopische Diagnose: Myxoadenosarkom.

329. Ein Weib mit Cystosarkom in beiden Mammen verweigert die Operation.

330. R. Katharina, 58 J., Wien. Hat zweimal geboren, das letzte Mal vor zehn Jahren; mit 51 Jahren Menopause. Seit acht Jahren besteht in der linken Brust ein halbeigrosser Knoten, der seit $^1/_2$ Jahre rasch wächst.

Linke Mamma von einem überkopfgrossen, strengbegrenzten, gut verschieblichen elastischen Tumor eingenommen. Haut über demselben gespannt, glänzend, von bleifederdicken Venen durchzogen. In der Achselhöhle eine haselnussgrosse, härtliche Drüse.

Exstirpation, Ausräumung der Achselhöhle, Drainage, vollständige Naht. Heilung per primam.

Mikroskopische Diagnose: schleimig erweichtes Spindelzellensarkom.

331. J. Marie, 36 J., Polesvic, Mähren, hat zehnmal geboren; das letzte Mal vor fünf Wochen. Vor sieben Monaten bemerkte sie in der

rechten Brust eine kleine Geschwulst, welche erst in den letzten Wochen ihrer Schwangerschaft sehr rasch an Grösse zunahm.

Rechte Mamma in toto in einen kindskopfgrossen, elastischen bis fluctuirenden, gut verschiebbaren Tumor umgewandelt. Haut verdünnt, von ektatischen Venen durchzogen. Achseldrüsen infiltrirt.

Ausschälung des Tumors und Ausräumung der Achselhöhle, Drain, Naht. Heilung per primam. Erweichtes Sarkom.

---

e) Mastitis und chronischer Abscess.

5 W.: 5 geheilt.

332—334. Zwei Fälle von puerperaler Mastitis und ein subcutaner Abscess der Mamma werden incidirt und drainirt.

Mastitis chronica.

335. O. Marie, 42 J., hat neunmal geboren, wegen eingezogener Warze nie gestillt. Angeblich nach einer Erkältung bildete sich vor $^3/_4$ Jahren unter anfänglichen heftigen Schmerzen ein Knoten in der rechten Mamma.

Das Gewebe der rechten Mamma im oberen äusseren Quadranten derb infiltrirt, die Haut daselbst an kreuzergrosser Stelle violett, verdünnt und vorgewölbt, darunter Fluctuation. Da Tuberculose der Mamma vermuthet wird, Exstirpation der ganzen Drüse und einiger vergrösserten Achseldrüsen. Die Mamma enthält einen nussgrossen Abscess mit käsigem Eiter, in welchem aber keine Tuberkelbacillen nachgewiesen werden konnten.

Tuberculosis mammae.

336. R. Caroline, 37 J., ist hereditär nicht belastet, von gesundem Aussehen, Lungen frei. Im inneren unteren Quadranten der linken Brust findet sich eine, von normaler Haut bedeckte, schmerzlose, deutlich fluctuirende Geschwulst, welche ohne Schmerzen sich in fünf Monaten entwickelt hatte. Incision des in der Mamma gelegenen, käsigen Eiter entleerenden Abscesses. Excochleation der Wandungen. Im Eiter finden sich spärlich Tuberkelbacillen. Die Wundhöhle schliesst sich durch Granulation rasch.

---

f) Tuberculöse Erkrankungen der Brustwand.

9 Fälle (4 M., 5 W.): 3 geheilt, 4 gebessert, 2 ungeheilt.

6 Fälle von kaltem Abscess in Folge von Rippencaries, 2 in Folge von Caries des Brustbeins; drei dieser Abscesse wurden punctirt und mit Jodoformglycerin injicirt; bei den übrigen wurde Spaltung und Evidement vorgenommen.

345. Sch. Franziska, 30 J. Seit zwei Jahren entwickelt sich an der rechten seitlichen Thoraxgegend, entsprechend der Wurzel der hinteren

Achselfalte eine schmerzlose, orangengrosse derbe Geschwulst; dieselbe ist in den Fasern des Latissimus dorsi eingebettet und erweist sich als ein von käsigen Massen erfüllter kalter Abscess, aus Lymphdrüsen hervorgegangen; derselbe wird in toto exstirpirt. Secundärnaht.

g) Diversa.

4 M.: 2 gebessert, 2 ungeheilt.

Ein Mann mit perforirendem Aortenaneurysma und ein Mann mit malignem mediastinalen Tumor wurden zur Demonstration aufgenommen — ungeheilt entlassen.

Osteomyelitis sterni.

348. N. Franz, 17 J., bekam nach sehr anstrengender Arbeit plötzlich Schmerzen in der Gegend des Brustbeines, welche bald so heftig wurden, dass er sich zu Bette legen musste; am achten Tage nach der Erkrankung liess sich Pat. aufnehmen.

Gesunder Bursche, hoch fiebernd (bis 39·8); in der Gegend des Körpers des Brustbeines eine flache Schwellung, die im Centrum undeutlich fluctuirt, auf Druck sehr schmerzhaft ist; Haut darüber glänzend, etwas ödematös.

Auf Eisumschläge verkleinert sich die Schwellung; die erwähnte undeutlich fluctuirende Partie ist nach vierzehn Tagen von einem harten Walle umgeben. Pat. wird gebessert entlassen.

Pyothorax sinister.

349. M. Johann, 27 J., bekam vor drei Monaten einen Messerstich in die linke Seite unter der Mamilla; keine Hämoptoë. Eiterung des Stichcanales; mehrere Male Entleerung grosser Mengen Eiter.

Schwächlicher, magerer Mann; mässige Einziehung der linken Thoraxwand. Ganze linke Seite gibt hinten leeren Schall. Um die Mamilla mehrere Aufbrüche. Abendtemperatur 39.

Resection eines 5 cm langen Stückes der siebenten Rippe. Drainage und Irrigation des Pleuraraumes. Die Wirkung auf das Allgemeinbefinden des Pat. ist ausgezeichnet. Die Temperatur geht bedeutend herunter, Schlaf und Appetit gut, die Ernährung hebt sich rasch. Pat. nach sechs Wochen gebessert entlassen. Die Einziehung des Thorax hat nur um 2 cm zugenommen. Die Eiterung ist dauernd reichlich.

IV.

Bauch.

36 Fälle (19 M., 17 W.): 13 geheilt, 2 gebessert, 13 ungeheilt, 8 gestorben.

Uebersicht.

a) **Bauchdecken:** Fall 350—360.
11 Fälle (5 M., 6 W.): 8 geheilt, 2 gebessert, 1 gestorben.

b) **Aktinomykose:** Fall 361—363.
3 Fälle (1 M., 2 W.): 1 geheilt, 1 ungeheilt, 1 gestorben.

c) **Intraperitoneale Tumoren:** Fall 364—381.
18 Fälle (11 M., 7 W.): 2 geheilt, 12 ungeheilt, 4 gestorben.

d) **Diversa:** Fall 382—385.
4 Fälle (2 M, 2 W.): 2 geheilt, 2 gestorben.

---

a) Bauchdecken.

11 Fälle (5 M., 6 W.): 8 geheilt, 2 gebessert, 1 gestorben.

Ruptura musculi recti abdominis, hernia ventralis.

350. S. Karl, 25 J. Vor vierzehn Tagen beim Heben einer sehr bedeutenden Last brennender Schmerz in der Nabelgegend, darauf Schwindel und Erbrechen. Pat. legte sich zu Bette. Am nächsten Tage bemerkte er neben dem Nabel eine grosse Geschwulst, welche sich bei Bettruhe nach und nach verkleinerte, aber durch Schmerzen an der Arbeit hinderte.

Man findet links und etwas über dem Nabel einen queren Spalt im Rectus, durch welchen sich eine haselnussgrosse, unter Gurren reponible Hernie vorwölbt. Nach einwöchentlicher Bettruhe hören die Schmerzen an der Stelle auf und wird der Spalt im Rectus undeutlich fühlbar. Pat. gebessert entlassen.

Furunculus regionis pubicae.

351. 1 M. Hühnereigrosser, nekrotische Gewebsfetzen entleerender Abscess.

Lipom.

352. M. Leontine, 32 J. Faustgrosses Lipom unter dem linken Rippenbogen. Exstirpation, Naht. Nach einer Woche geheilt entlassen.

Sarkom.

353. R. Josef, 40 J. Vor zwei Jahren bildete sich in der Narbe eines vor fünfundzwanzig Jahren überstandenen Furunkels eine Blutblase, welche nach spontanem Platzen vor vier Monaten von einem Arzte abgetragen und dann geätzt wurde. An derselben Stelle bildete sich dann die jetzige Geschwulst; dieselbe liegt rechterseits unter dem Rippenbogen in der vorderen Axillarlinie, ist guldenstückgross, mit pilzförmig übergeworfenen Rändern versehen und von einem 2 cm breiten Infiltrationshof umgeben; ihre Oberfläche ist exulcerirt. Consistenz derb.

Ovale Umschneidung des Tumors unter Cocaïn. Keine Verwachsung mit der Muskulatur, Naht. Heilung per primam.

Fibrosarcoma integumenti abdominis lat. dextri.

354. N. Franziska, 24 J., aus Schmoli in Mähren, bemerkte nach der zweiten Entbindung vor vier Jahren im Verlaufe des rechten Rippenbogens einen stechenden Schmerz, $^1/_2$ Jahr darauf eine eigrosse Geschwulst. Die Geschwulst zeigte nach der dritten Entbindung vor zwei Jahren und im letzten Winter ein rasches Wachsthum. Beschwerden: ziehende Schmerzen an der rechten Körperseite.

Gesunde, magere Frau. Die Flächenausdehnung und Lage des Tumors ist aus beifolgender Zeichnung ersichtlich.

Er hat Nierengestalt mit gegen den Nabel sehendem Hilus, prominirt auf etwa $2^1/_2$ cm. Sein Dickendurchmesser lässt sich durch Untergreifen auf etwa 5 cm schätzen; der Tumor zeigt ziemlich glatte Oberfläche, gleichmässig derbe Consistenz, abgerundete Ränder. Derselbe lässt sich in mässigem Grade seitlich verschieben, nicht aber in der Richtung von oben nach unten, er

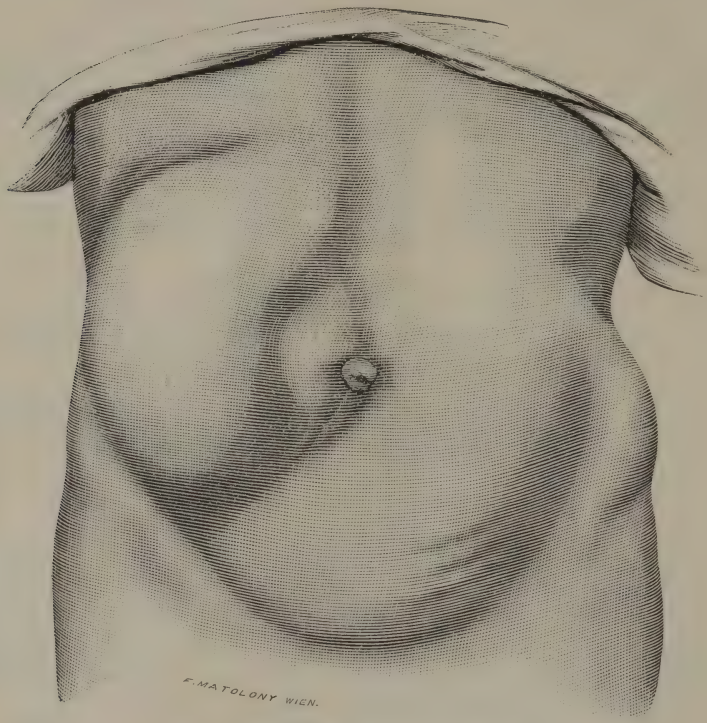

Fig. 3. Fibrosarcoma integumenti abdominis.

sitzt am Rippenbogen fest. Vor ihm fühlt man keine sich spannenden Muskelfasern.

Schnitt parallel dem Rectusrande, 20 cm lang; die Fascie des Obliquus externus wird auf der Hohlsonde gespalten und stumpf abgelöst; alle übrigen Bauchwandschichten sind innig mit dem Tumor verwachsen und werden ringsum mit der Scheere durchschnitten, wobei natürlich in der Bauchwand ein der Grösse des Tumors entsprechender Defect entsteht. Eröffnung des nicht ablösbaren Peritoneums an der lateralen Seite, es bleibt ein überhandflächengrosses Stück des Peritoneums am Tumor. Schliesslich

wird der daumenstarke Stiel des Tumors, mit welchem er am Knorpel der neunten Rippe festsitzt, abpräparirt. Naht des Peritoneums mit Catgut. Die Naht schliesst wegen grosser Spannung schlecht. Ausfüllung der ganzen Wundhöhle mit Jodoformgaze. Schliessung der Hautwunde durch Secundärnaht. Opium.

Leichte Nachblutung, eine Stunde post operationem Ligatur mehrerer kleiner Gefässe, Temperatursteigerungen in der ersten Woche bis 38·5 und bedeutende locale Schmerzen.

Entfernung des Tampons am achten Tage, Schliessung der Secundärnähte. Das Peritoneum ist mit tadellosen Granulationen überkleidet. Die Höhle schliesst sich rasch. Pat. wird nach vierundzwanzig Tagen mit Bauchbinde geheilt entlassen.

Mikroskopische Diagnose: Fibrosarcoma mit faserigem Bau.

Abscessus subserosus.

355. St. Gisela, 9 J., erkrankte vor vier Monaten unter heftigem Fieber an einer Halsentzündung, zu der sich nach acht Tagen starke Diarrhöe mit Schmerzhaftigkeit und Aufgetriebensein des Bauches hinzugesellten, welche durch drei Monate anhielt, worauf Aufbruch an mehreren Stellen in der Gegend des Nabels und Entleerung grosser Mengen Eiters.

Hochgradig abgemagertes anämisches Kind, zeigt in der Nabelgegend mehrere enge Fisteln, durch welche man mit der Sonde bis gegen die Symphyse herabkommt. Es entleert sich ausserordentlich stinkender Eiter. Umfängliche Dämpfung. Schnitt in der Richtung vom Nabel zur linken Spina. Schichtenweise Präparation durch die Bauchdecken; es entleeren sich an zwei Liter stinkenden Eiters. Peritoneum im weiten Umfange abgehoben.

Drainage, fieberloser Verlauf. Nach vierzehn Tagen ambulatorisch nachbehandelt, nach weiteren vierzehn Tagen hat sich die Fistel vollständig geschlossen. Nach einem Jahre stellt sich Pat. wieder vor; in der 10 cm langen und 4 cm breiten Narbe beginnt sich eine Ventralhernie zu bilden.

Abscessus stercoralis.

356. G. Marie, 19 J., erkrankte vor sechs Wochen unter den Erscheinungen einer Perityphlitis. Seit etwa vierzehn Tagen entwickelt sich eine Geschwulst in der rechten Unterbauchgegend.

Blasse abgemagerte Frau, Temperatur 39·2; nahezu die ganze rechte Bauchgegend von einer flachen, ausserordentlich druckempfindlichen, an den Rändern gedämpft, sonst tympanitisch schallenden, luftkissenartig sich anfühlenden Schwellung eingenommen. Haut namentlich an den Grenzen der Geschwulst ödematös. Diagnose: Subseröser Abscess in Folge von Darmperforation.

Incision mit einem 4 Cm langen parallel der linea alba verlaufenden und vier Querfinger von dieser entfernten Schnitte entsprechend dem prominentesten Theile der Schwellung. Musculatur auseinandergewichen.

Bei Eröffnung des Peritoneums entweicht mit explosionsartigem Geräusche fäculent riechendes Gas; zugleich entleert sich eine grosse Menge bräunlichen, Kothbröckel enthaltenden Eiters. Drainage.

In der ersten Woche nach der Operation sinkt die Temperatur zur Norm, in der zweiten geht sie in Folge Secretverhaltung wieder in die Höhe. Weiterhin nimmt die Secretion bedeutend ab, bleibt aber immer noch fäculent. Nach zwei Monaten neuerlich ausgiebige Erweiterung der

Fistel und Drainage. Die Secretion verminderte sich und die Fistel verengte sich bedeutend, aber sie schliesst sich nicht. Gegenwärtig, i. e. eilf Monate post operationem, besteht immer noch eine feine, ein Minimum secernirende Fistel, welche zeitweise mit Lapis touchirt wird. Pat. sieht blühend aus.

357. P. Leopold, 24 J. Pat. leidet seit fünf Jahren an recidivirendem Gelenksrheumatismus. Aorteninsufficienz. Seit drei Monaten Stuhlbeschwerden. Seit zwei Wochen Perityphlitis; es entwickelt sich ein faustgrosses, in der Mitte fluctuirendes und plätscherndes Infiltrat über dem Poupart'schen Bande. Incision parallel dem Leistenbande. Entleerung fäculenten Eiters. Drainage. Durch zwei Wochen fiebert Pat. bis 39·0, dann rasche Schliessung der Fistel. Pat. nach vier Wochen geheilt entlassen.

Fistula stercoralis.

358. K. Anna, 12 J., leidet seit fünf Jahren an mehrere Male recidivirender Perityphlitis: vor zwei Jahren Aufbruch eines Abscesses in der Ileocöcalgegend. Seitdem Bestand einer Fistel, welche gegenwärtig 9 cm tief ist und ziemlich reichlich Eiter secernirt.

Ausgiebige Spaltung der Fistel und Drainage. Nach zwei Wochen wird Pat. mit minimal secernirender Fistel gebessert entlassen.

359. G. Adolf, 50 J., hereditär nicht belastet, stets gesund, leidet seit zwei Jahren an Bauchschmerzen, Stuhlverstopfung und einer Geschwulst in der Nabelgegend, welche mit Bruchbändern tractirt wurde, vor vierzehn Tagen auf Dunstumschläge aufbrach.

Tuberculosis pulmonum. Bauch weich; im Nabel eine feine Fistel, welche auf Druck mit Gasblasen gemengten fäculenten Eiter entleert. Dilatation der Fistel; nach anfänglichem Wohlbefinden treten Diarrhöen auf, hektisches Fieber, Zunahme des Lungenprocesses, Exitus letalis.

Section: Tuberculosis chronica pulmonium et peritonei cum perforatione intestini crassi (colon transversum) subsequente fistula stercorali.

Anus praeternaturalis.

360. R. Josefa, 60 J., erlitt 1873 einen Hufschlag auf die linke Unterbauchgegend. Zwei bis drei Monate darauf, angeblich an derselben Stelle, Entwicklung einer reponiblen Geschwulst, Stuhlbeschwerden und Krämpfe im Bauche. Vor drei Jahren heftige Einklemmungserscheinungen, nach vierzehn Tagen Aufbruch und Entleerung von Eiter und Fäces. Nach vier Wochen verheilte die Fistel, brach jedoch vor $1^1/_2$ Jahren unter ähnlichen Symptomen wieder auf, heilte wieder zu. Derselbe Vorgang wiederholte sich vor $2^1/_2$ Monaten neuerlich; seitdem gehen per anum keine Faeces mehr ab.

Pat. stark abgemagert, trägt zwei Querfinger über dem linken Leistenbande und diesem parallel eine 6 cm lange spaltförmige Fistel, aus der sich Koth entleert; ihre nächste Umgebung wölbt sich beim Husten hernienartig vor.

Ovale Umschneidung des Anus praeternaturalis, stumpfe Ablösung des am Darm adhärenten Peritoneums, Resection eines

2 cm langen Stückes von jedem Darmende (unteres Ileum, das abführende ist stark verengt), Darmnaht in drei Etagen, Vernähung des Keilausschnittes im Mesenterium. Einführung eines Jodoformgazestreifens gegen die Nahtstelle. Die Hautwunde wird durch Naht grösstentheils geschlossen.

Beim ersten Verbandwechsel am sechsten Tage entleeren sich etwas Faeces aus der Wunde. Tamponade mit Jodoformgaze. Stuhl per anum. Die Kothfistel schliesst sich innerhalb drei Wochen. Patient geheilt entlassen.

---

b) Actinomycose.

3 Fälle (1 M., 2 W.): 1 geheilt, 1 ungeheilt, 1 gestorben.

361.*) G. Ernestine, 51 J., aus Jägerndorf in Schlesien, bekam vor einem Jahre eine Verhärtung oberhalb des Nabels, welche lange Zeit stationär blieb. Erst im August traten Diarrhöen, Appetitlosigkeit und Abmagerung auf, die Schwellung wuchs rasch, wurde schmerzhaft und brach nach drei Wochen (Ende August) auf, wobei viel stinkender Eiter sich entleerte. Seither besteht der Fistelgang, durch welchen sich weder Koth noch Winde entleerten.

Bei der Untersuchung fand sich folgender Befund: Unter dem Nabel in der Medianlinie eine etwa linsengrosse Fistelöffnung, aus welcher spärlicher Eiter fliesst. Die Umgebung hart infiltrirt. Die Sonde dringt 7 cm tief nach hinten und unten. Die Diagnose wurde auf Actinomycose gestellt; im Eiter konnten schöne Actinomycesrasen nachgewiesen werden. Die Fistel wurde drainirt und dilatirt. (Pat. ist ungeheilt entlassen worden.)

362.*) H. Marie, 19 J., aus Linz. Vor vierzehn Tagen trat an der Unterbauchgegend eine rothe schmerzhafte Geschwulst auf, welche anfänglich hart, dann aber weicher wurde und sich am Tage vor der Spitalsaufnahme eröffnete, wobei Eiter ausfloss. Pat. war stets in der Stadt und hatte weder mit Rindern noch mit Korn etwas zu schaffen.

In der Mittellinie, einige Centimeter ober der Symphyse, ein hartes Infiltrat, welches über den Bauchmuskeln gut verschiebbar ist. An der Spitze dieses Infiltrates Fluctuation. Aus der Infiltration und der Aehnlichkeit mit dem früheren Falle wird Actinomycose vermuthet, beim Aufstechen des Abscesses fliesst gelbe Körnchen enthaltender Eiter aus. Die Körnchen erweisen sich als Pilzdrüsen. Am 19. August wurde die Geschwulst gespalten und mit dem scharfen Löffel ausgekratzt, dann der Grund mit dem Thermocauter verschorft. Antiseptischer Verband. Heilung nach vier Wochen.

363.*) S. Karl, 52 J., Maschinschlosser, aus Kesmark in Ungarn. Nach brieflicher Mittheilung des behandelnden Arztes erkrankte Pat. vor einem Jahre an leichter Perityphlitis mit geringem Exsudate, welches wieder zur Resorption gelangte. Er leidet bereits seit mehreren Jahren an Verdauungsstörungen, Appetitlosigkeit und Schmerzen in der Lebergegend. Vor zwei Monaten bemerkte der Arzt an dem rechten Rippenbogen in der Mamillarlinie einen thalergrossen, harten, beweglichen Tumor

*) Aus: »Dr. Ullmann, Beitrag zur Lehre von der Actinomycose«. W. M. Presse 1888, 49 ff.

oberhalb der an und für sich schon vergrösserten Leber. Pat. fühlte sich mit Ausnahme einer gewissen Druckempfindlichkeit wohl. Die verordnete Karlsbader Cur blieb ohne Wirkung. Seit drei Wochen traten öfters Schüttelfröste und abendliche Temperatursteigerungen auf. Seit acht Tagen eine deutliche, harte und schmerzhafte Hervorwölbung der Lebergegend, welche so rapid zunahm, dass sich der Kranke entschloss, nach Wien zu reisen und die Klinik aufzusuchen.

Kühe und Schweine, welche der Kranke besass, waren angeblich gesund, und ist auch Niemand von dem Wartepersonal erkrankt. Mit Getreide hat Pat. nichts zu thun.

Pat. ist ziemlich abgemagert, mässig ikterisch verfärbt. Die Leberdämpfung beginnt an der fünften Rippe und reicht bis zum Nabel; die Geschwulst selbst beginnt oberhalb der letzten Rippe, reicht bis zum Nabel, nach aussen zu bis zur vorderen Axillarlinie, nach innen 2 cm über die Mittellinie hinaus. Der rechte Rippenbogen ist hervorgewölbt (Circumferenz des Abdomens an dieser Stelle 92 cm gegen 84 cm unter dem Nabel). Die Consistenz des Tumors elastisch, fluctuirend, von derberen Partien umgeben, die deckende Haut etwas geröthet.

Am 18. September wurde der Abscess gespalten, es entleert sich etwa ein halber Liter stinkenden Eiters mit zahlreichen gelblichen Körnchen, welche sich als Actinomycespilze erweisen. Man gelangt in eine beinahe faustgrosse Höhle, welche überall von derbem, auf Druck nicht schmerzhaftem Gewebe begrenzt wird. Drainage. Verband.

Pat. befindet sich mit Ausnahme von häufigen Diarrhöen vier Wochen lang ziemlich wohl, dann treten Schüttelfröste und so oft wiederkehrende Diarrhöen auf, dass Verdacht auf Durchbruch in den Darm entsteht. Doch können im Stuhl keine Actinomycespilze nachgewiesen werden. Pat. wird in Folge der fortdauernden Schüttelfröste und Diarrhöen sehr geschwächt — es tritt auch Oedem des rechten Fusses auf — und stirbt am 6. November unter zunehmenden Collapserscheinungen.

Aus dem Sectionsbefunde (Prof. Kundrat) ist Folgendes hervorzuheben:

Das Colon ascendens sammt dem oberen Theile des Duodenum mit der unteren Fläche der Leber und der vorderen Bauchwand in der Gegend der Gallenblase mit schwartig-sulzigen Massen verwachsen und so von dem fast gänseeigrossen, mit eitriger Flüssigkeit gefüllten Abscess abgegrenzt. Die Gallenblase aus ihrem Bette gehoben und mit zahlreichen Steinen erfüllt. Der Abscess steht mit einem Jaucheherd in Verbindung, welcher hinter dem Colon ascendens von der rechten Niere sich bis auf das rechte Darmbein ausbreitet. Andererseits communicirt dieser Abscess durch eine kleine Spalte mit der äusseren Wunde, von deren unterem Theil ein Gang schief nach oben hinten zwischen den mit einander verwachsenen Flächen des linken Leberlappens und des Zwerchfells verlauft. In der Leber einige mit graugrünem Eiter erfüllte Abscesse . . . Im Magen gegen die Mitte der kleinen Curvatur zu mehrere unregelmässige kleine Narben. In dem über dem Abscesse gelegenen Antheil des Colon gegen die Flexur innerhalb einer linsengrossen, schwielig verdichteten Stelle eine hanfkorngrosse Lücke, welche die Darmwand durchsetzt und innerhalb der dieselben umgrenzenden Schwielen endet.

c) Intraperitoneale Tumoren.

18 Fälle (11 M., 7 W.): 2 geheilt, 12 ungeheilt, 4 gestorben.

Tumor lienis.

1 M., 2 W.: 2 ungeheilt, 1 gestorben.

Milzexstirpation.

364. W. Susanne, 27 J., aus Złoczow in Galizien, hat seit ihrem 18. Lebensjahre fünfmal entbunden und zweimal abortirt. Seit vier Jahren nach der vierten Entbindung bemerkt sie eine Geschwulst im Bauche, welche Kreuzschmerzen und Stuhlbeschwerden verursacht.

Gesund aussehende, mittelkräftige Frau, Milzdämpfung beginnt in der Axillarlinie an der achten Rippe und reicht nach innen bis über die Mittellinie und drei Querfinger unter den Nabel, der entsprechend die Bauchgegend etwas vorgewölbt ist.

Man fühlt einen sehr derben Tumor von glatter Oberfläche, stumpfen Rändern; der mediale Tumorrand trägt zwei tiefe Kerben. Der Tumor ist ausgezeichnet beweglich, besonders in querer Richtung. Blutbefund vollständig normal.

Ausgiebiger Schnitt vom Rippenbogen unter dem Nabel bis über die Mittellinie. Die Milz stellt sich in die Wunde ein, lässt sich aber nicht entwickeln, auch dann nicht, als ein zweiter Hautschnitt von der Mitte des ersten bis gegen die linke Spina hinzugefügt worden war. Partienweise Ligatur und Durchtrennung des ligament. gastrolienale von oben her. Dabei wird der Schweif des Pankreas ebenfalls in einen Peau gefasst, mit dem Paquelin durchgetrennt. Heftige Blutung. Stumpfe Lösung einiger Adhäsionen am Zwerchfell. Nach Entfernung der Milz wird die ganze grosse Wundhöhle mit einem kindskopfgrossen Jodoformtampon ausgefüllt. In das obere Ende des ursprünglichen Schnittes wird das Pankreas eingenäht. Die Bauchwunde durch Naht geschlossen bis auf die Stellen, wo die Enden des Tampons herausgeleitet werden.

Pat. hat bedeutende Mengen Blut verloren, collabirt gegen Ende der Operation. Häufiges Erbrechen nach der Operation. Unter zunehmendem Collaps Exitus 40 Stunden post operationem. Section erwies innere Verblutung.

365. H. Johann, 19 M. Seit fünf Monaten Geschwulst im Bauche, welche für einen Nierentumor gehalten wird. Probelaparotomie lässt einen nahezu kindskopfgrossen Milztumor erkennen, daher sofort Schliessung der Bauchwunde. Nach zehn Tagen ungeheilt entlassen.

366. Eine 42jährige Frau mit einem nach wiederholtem Icterus entwickelten bis gegen den Nabel reichenden Milztumor wird unoperirt entlassen.

Tumor hepatis.

367—368. 1 M., 1 W. wurden zur Diagnose aufgenommen und internen Abtheilungen übergeben.

Echinococcus hepatis.

2 M.: 1 geheilt, 1 ungeheilt.

369. B. Josef, 22 J., aus Banjaluka, Bosnien, bemerkt seit einem Jahre eine keine Beschwerden verursachende Geschwulst in der Lebergegend. Gesunder, kräftiger Mann.

Leberdämpfung beginnt in der Mamillarlinie am oberen Rande der sechsten Rippe, reicht in der Axillarlinie bis an den Rippenbogen. Medialwärts zu übergeht sie in eine das flach vorgewölbte Epigastrium einnehmende, von einer nach unten convexen, mit dem Scheitel den Nabel tangirenden, den Rippenbogen beiderseits ungefähr in der Mamillarlinie erreichenden Linie begrenzte Dämpfung, innerhalb welcher deutlichste Fluctuation besteht.

Aufblasung des Magens bringt keine Veränderung der Dämpfungsgrenze hervor. Der Tumor steigt mit der Athmung auf und ab.

Pat. lässt keine Operation zu.

370. Z. Adolf, 17 J., aus Wien, mittelkräftiger, gutgenährter Bursche, bemerkt seit fünf Wochen eine Vorwölbung des Epigastriums.

Man findet im Epigastrium eine nahe an den Nabel und beiderseits bis zur Mitte der Rippenbögen reichende Schwellung, welche einen in die Leberdämpfung übergehenden Dämpfungsbezirk darstellt; Rippenbögen etwas aufgekrämpt. Man fühlt einen prall elastischen glatten Tumor, der bei der Respiration auf- und absteigt und pulsatorisch gehoben wird; an seiner oberen Grenze spürt man einen querlaufenden, scharfen, etwas abhebbaren Rand (offenbar der Leberrand).

27. August. Querer Schnitt unter dem rechten Rippenbogen; es stellt sich der scharfe Leberrand ein und prolabirt Netz. Vorziehung der an der unteren Seite der Leber gelegenen Cyste, an deren Oberfläche die Ränder des Peritonealschlitzes mit Nähten fixirt werden. Beim ersten Verbandwechsel am fünften Tage sind die Nähte durchgerissen, es prolatirt wieder Netz und der Leberrand. Jodoformtampon gegen die Leber.

Am elften Tage wird die in einem 3 cm tiefen Granulationstrichter mit bohnengrosser Fläche vorliegende Cystenwand mit dem spitzen Paquelin eröffnet; es entleert sich eine wasserklare Flüssigkeit, die Oeffnung wird durch Einführung successive höherer

Drainnummern erweitert; die Cystenhöhle mit Salicyl irrigirt. In den folgenden vierzehn Tagen septisches Fieber mit Abendtemperaturen bis zu 40·4, die aus dem Drain abfliessende Flüssigkeit trübt sich eiterig. Am dreiundzwanzigsten Tage gehen die ersten Echinococcusblasen ab; im weiteren Verlaufe ist Pat. fieberfrei, es entleeren sich neben schleimigeiterigem Secret Membranfetzen. Nach $2^1/_2$ Monaten wurde Pat. entlassen und noch zwei weitere Monate ambulatorisch behandelt. Eines Tages entleerte sich die Membran einer kopfgrossen Echinococcusblase und etwa ein Liter einer schmutzig gefärbten jauchigen Flüssigkeit. Nach diesem Ereigniss wurde die Secretion rasch geringer, doch schloss sich die Fistel nicht ganz. Pat. liess sich nicht mehr blicken.

Carcinoma ventriculi.

6 M., 2 W.: 1 geheilt, 4 ungeheilt, 3 gestorben.

373—375. 4 Fälle wurden als inoperabel ungeheilt entlassen, einer starb ohne Operation an Pneumonie.

Resectio pylori.

376. K. Anna, 39 J., aus Brünn, leidet seit circa fünf Monaten an Magenbeschwerden und Erbrechen.

Pat. hochgradig abgemagert. Bauchhaut mit zahlreichen hanfkorngrossen Teleangiektasien besetzt. In der Nabelgegend eine querovale (5 cm lange) höckerige, sehr harte, ausgezeichnet verschiebliche Geschwulst; starke Magendilatation.

17. Juli. Querer Schnitt linkerseits, vier Querfinger unter dem Rippenbogen. Am Pylorus findet sich eine hühnereigrosse ringförmige Geschwulst, welche aus der Bauchwunde vorgezogen und auf eine Compresse gelagert wird. Durchtrennung des grossen und kleinen Netzes, bis der Tumor vollständig umgangen werden kann. Es wird nun von der kleinen Curvatur beginnend schief pyloruswärts mit der Scheere eingeschnitten, die getrennten Flächen sofort durch alle Schichten fassende Knopfnähte und eine Etage Serosanähte vereinigt. Hierauf Compression des Magenlumens durch Fingerdruck und Abtrennung des Tumors durch einen Scheerenschlag. Bei Abtrennung des Tumors vom Duodenum muss Pankreaskopfgewebe abpräparirt werden, doch wird der Ductus Wirsungianus nicht verletzt. Vereinigung der Magen-Darmlumina durch Etagennäthe; die ersten sind alle drei Schichten fassende Seidennähte, welche gegen das Lumen geknüpft werden, die zweiten dichtstehende Serosanähte.

Um die Nahtstelle im Gesichtsfelde zu behalten, wird um sie ein Jodoformgazestreifen geschlungen und bei der Bauchwunde herausgeleitet. Theilweise Naht der Bauchwunde.

Eispillen, Ernährungsklysmen: am 21. kalte Bouillon per os; am 23. erster Verbandwechsel, kein Secret, Entfernung des Jodoformgazestreifens; 24. hachirtes Huhn.

4. August. Vollständige Vernarbung, Pat. verlässt das Bett. 13. August wird Pat. geheilt entlassen. Von Seite des Magens keine Beschwerden. Ernährung hat sich bedeutend gehoben.

Versuch der Resection. — Jejunostomie.

377. P. Carl, 42 J., aus Kremsier, leidet seit sieben Monaten an Erbrechen; zunehmende Abmagerung.

Kräftig gebauter, hochgradig abgemagerter Mann; faustgrosser, in der Pylorusgegend gelagerter, ziemlich gut beweglicher Tumor.

15 cm langer querer Schnitt. Vorziehung des überfaustgrossen Tumors, Ligatur des kleinen und grossen Netzes. Der Magen wird diesseits der Geschwulst in eine Klammer gefasst und schief gegen den Pylorus zu abgetrennt. Versuch, das mit dem Pankreas verwachsene und auf das Duodenum übergreifende Carcinom zu entwickeln, scheitert; es wird also, so weit es geht, in toto vorgezogen, eine elastische Ligatur herumgeschlungen und durch eine durchgestossene lange Nadel in der Bauchwunde suspendirt, ebenso wird das in die Klammer gefasste Magenlumen in die Wunde eingenäht.

Schliesslich wird die Kuppe der obersten Jejunumschlinge in die Peritonealwunde eingenäht, die Bauchwunde zum Theile durch Naht geschlossen.

Nachher Collaps, Excitantien. Ernährungsklysmen. Pat. macht häufig Brechbewegungen.

Am vierten Tage Eröffnung der eingenähten Ileumschlinge mit dem Paquelin; Einspritzung flüssiger Nahrung.

Am sechsten Tage Tod unter Collapserscheinungen.

Section ergab: Pneumonia lobularis bilateralis partim in suppuratione. Keine Peritonitis!

Jejunostomie.

378. M. Josef, 42 J., hochgradig abgemagerter Mann. Wenig verschieblicher, grosser harter Tumor im Scrobiculus cordis.

Vorziehung einer Jejunumschlinge von einem kleinen queren Bauchschnitt drei Querfinger rechts oben vom Nabel und Fixirung derselben in die Peritonealwunde mit einigen Nähten.

Am fünften Tage Eröffnung des Darmes mit Paquelin. Von nun an täglich mehrmals Einspritzung von Nahrung.

Trotzdem verfällt Pat. langsam und stirbt nach vier Wochen.

Section: Carcinoma ventriculi, secundarium cordis, renis, gland. retroperitonealium et portae hepatis. Peritonitis incipiens.

Carcinoma omenti et peritonei.

3 W.: 3 ungeheilt.

379. B. Leopoldine, 44 J., erkrankte vor acht Monaten mit Schwellung der Beine und bald auch des Bauches.

Kleines schwächliches Individuum, Beine durch Oedem monstruös geschwellt. Abdomen kugelig geschwellt bis zum Maximum der Prallheit,

so dass durch die brettharten, ausserdem ödematösen Bauchdecken keinerlei Details getastet werden können. Ueberall Dämpfung, nur in den Flanken tympanit. Schall. Per vaginam nichts zu finden. Punctio abdominis, Entleerung von eilf Litern dunkelgrüner Flüssigkeit. Beim Erschlaffen der Bauchdecken fühlt man harte Tumoren unter dem Rippenbogen. Leber höckerig. In einer Woche hat sich der Ascites zur früheren Grösse angesammelt.

Pat. wird auf eine interne Abtheilung transferirt.

380. E. Mina, 55 J., bemerkt seit drei Monaten eine Geschwulst im Bauche. Mässig genährte Frau. Im Bauche rechterseits eine ins Becken herabreichende, wenig bewegliche, höckerige harte Geschwulst; vorderes Scheidengewölbe von einem harten Tumor herabgedrängt, auch vom hinteren Scheidengewölbe aus fühlt man einen harten Knoten; alle diese Tumoren hängen innig mit dem Uterus zusammen; geringe Beweglichkeit, kein Ascites. Diagnose lautete auf Myoma uteri.

Probelaparotomie. Peritoneum mit Carcinomknötchen besetzt. Der höckerige Tumor ist allenthalben adhärent. Ovarien frei. Sofort Vernähung der Bauchwunde. Pat. nach vierzehn Tagen ungeheilt entlassen.

381. Gr. Hanni, 43 J., bemerkt seit zwei Monaten eine Geschwulst im Bauche.

In der linken Unterbauchgegend ein zweifaustgrosser, harter, mit dem Uterus nicht zusammenhängender Tumor. Starker Ascites. Prolapsus uteri.

Probelaparotomie. Man findet: 1. Der von aussen gefühlte Tumor ist eine grobhöckerige harte, dem Omentum angehörige Geschwulst; 2. das Periton. pariet. schwielig verdickt, mit zahllosen Knötchen besetzt; 3. es besteht eine faustgrosse Cyste des rechten Ovariums; diese wird, da sie gut gestielt ist, vorgezogen und abgetragen, ihr Stiel in den unteren Wundwinkel eingenäht, mit der Absicht, hiedurch einen Zug auf den prolabirten Uterus auszuüben. Die Bauchwunde wird hierauf geschlossen.

Pat. nach vier Wochen ungeheilt entlassen.

---

d) Diversa.

4 Fälle (2 M., 2 W.): 2 geheilt, 2 gestorben.

Lymphosarcoma gland. retroperitonealium.

382. S. Marie, 27 J., aus Dornbach. Seit sechs Monaten zeitweise Bauchschmerzen; seit zwei Wochen bemerkt sie eine Geschwulst im Bauche.

Schwächliche magere Person. In der Nabelgegend eine deutliche Prominenz. Ihr entsprechend ein sehr derber, grobhöckeriger, 9 cm im Durchmesser haltender, quer zur Wirbelsäule gut verschiebbarer, von der unterliegenden Aorta pulsatorisch gehobener, von Darm überlagerter Tumor. Bei der Untersuchung in Narkose findet man nach rechts unten von diesem einen zweiten hühnereigrossen beweglichen und vom Rectum aus einen nussgrossen, der rechtsseitigen Beckenwand fest aufsitzenden derben Tumor Leistendrüsen beiderseits rundlich geschwellt.

Die Diagnose auf Sarkom der Retroperitonealdrüsen wird durch die diagnostische Laparotomie bestätigt, zugleich die Unmöglichkeit einer Exstirpation erkannt.

Die Laparotomiewunde heilt per primam. Pat. bricht seit der Operation continuirlich und kommt zusehends herunter. Ernährungsklystiere. Tod nach fünf Wochen.

Section: Quercolon vom Magen weit abgedrängt, das Mesocolon von einer tuberös-höckerigen Geschwulst vorgewölbt. Duodenum scharf abgeknickt; an der Insertion des Dünndarmes ins Coecum eine faustgrosse, am Beckeneingang festsitzende, höckerige Geschwulst, mit der das Netz verwachsen ist. Die Präparation des Duodenums ergibt, dass es ausgebreitet mit der das Mesocolon vorwölbenden Geschwulst verwachsen, in seinem unteren Querschnitte von derselben in Gestalt eines kraterförmigen Geschwüres durchwuchert ist. Mikroskopische Diagnose: Lymphosarcoma.

Cystis pancreatica.

383. K. Ferdinand, 32 J., aus Mähr. Ostrau, leidet seit drei Monaten an häufigen kolikartigen Schmerzen im Bauche; seit zwei Monaten Vorwölbung des Epigastriums.

Kräftig gebauter, gut genährter Mann; Abdomen in seinem oberen Antheile kugelig vorgewölbt durch einen mannskopfgrossen, nach jeder Richtung deutlich fluctuirenden Tumor, dessen Dämpfungsbezirk einerseits direct in den der Leber übergeht, von dem der Milz durch eine tympanitische Zone getrennt ist und sich nach unten mit einer convexen Linie unterhalb des Nabels begrenzt. Der Tumor zeigt respiratorische Bewegung.

Schnitt in der Mittellinie vom Schwertfortsatz bis zur Mitte zwischen Nabel und Symphyse. Eröffnung des Peritoneums in der ganzen Länge des Hautschnittes; im oberen Antheile drängt sich der vor der prallgespannten Cyste liegende Magen vor, von der grossen Curvatur zieht über den Tumor gespannt das grosse Netz nach abwärts. Die Vena coronaria ventriculi enorm dilatirt. Die Wunde wird im oberen Antheile in drei Etagen vereinigt, im unteren, wo die Cyste nur vom Netz gedeckt ist, offen gelassen.

Am vierten Tage wird die Cyste von der nunmehr granulirenden Wunde aus punctirt, circa vier Liter einer bernsteingelben, alkalisch reagirenden Flüssigkeit entleert, welche ein bei Bluttemperatur sehr kräftig wirkendes diastatisches Ferment enthält.

Erweiterung der Punctionsöffnung mit Laminaria, Einführung eines Drains. Es entleeren sich noch mehrere Liter der obigen ähnlicher Flüssigkeit. Weiterhin mischt sich die Flüssigkeit mit eitrigen Flocken, mit der Abnahme der Secretion wird dieselbe mehr und mehr eiterig. Nach fünfundzwanzig Tagen wird Pat. nach Hause entlassen; der Bauch ist vollständig zusammengefallen,

klingt überall tympanitisch. Die enge Fistel secernirt wenig serös-eiterige Flüssigkeit. Während der Behandlungsdauer hatte Pat. nur einmal erhöhte Temperatur.

Cystis pancreatica combinirt mit Myoma uteri.

384. A. Jachet, 40 J., aus Stanislau, Galizien, leidet seit acht Monaten an Kreuzschmerzen, Krämpfen im Bauch und Erbrechen. Seit etwa fünf Monaten merkt sie eine Vorwölbung im Epigastrium.

Gracil gebaute, abgemagerte Frau. Der Bauch zeigt eine Vorwölbung im Epigastrium, eine zweite von jener durch eine über den Nabel ziehende Furche getrennte im Unterbauche. Der oberen Schwellung entspricht ein gegen den Nabel bogenförmig begrenzter, direct in die Leberdämpfung übergehender Dämpfungsbezirk. Die Geschwulst steigt mit der Respiration deutlich auf und ab, zeigt eine geringe seitliche Beweglichkeit. Die untere Geschwulst ist ein gut bewegliches Uterusmyom.

Schnitt vom Nabel bis zur Symphyse, Vorwälzung des kinderkopfgrossen Myomes, Anlegung einer durch eine lange Nadel gestützten elastischen Ligatur um den Cervix. Spaltung des Muskelmantels, Enucleation des Myomes. Der die Ligatur tragende Stiel wird in den unteren Wundwinkel implantirt und extraperitoneal versorgt; der Rest der Wunde genäht.

Nach Versorgung der Wunde wird ein Schnitt vom Schwertfortsatz bis zum Nabel zur Blosslegung der Cyste geführt. Man sieht im unteren Wundantheile den von der Cyste vorgebauchten Magen, Netz und Colon, im oberen die im Bereiche des kleinen Netzes sich vorwölbende Cyste; in diesem Antheile bleibt die Wunde zur Bildung von Adhäsionen offen. Der nekrosirende Uterusstumpf löst sich nach vierzehn Tagen, eine granulirende Fläche zurücklassend.

Am dritten Tage nach der Operation Punction der Cyste; Entleerung von $^3/_4$ Liter einer gelbbraunen dünnen Flüssigkeit, deren Untersuchung das Vorhandensein eines bei Bluttemperatur sehr kräftig diastasirenden, sowie eines in alkalischer Lösung deutlich Eiweiss peptonisirenden Fermentes erwies.

Die Punctionsöffnung wird weiterhin mit dem Paquelin erweitert und nimmt ein Drainrohr auf, aus welchem sich grosse Mengen obbeschriebener Flüssigkeit entleeren. Nach und nach wird die Secretion geringer und mehr und mehr eiterig. Pat. wird nach 2 Monaten mit wenig secernirender Fistel geheilt entlassen.

Peritonitis.

385. H. Anton, 34 J., leidet seit zwei Wochen an Erscheinungen der Perityphlitis, wird mit evidenter Peritonitis hereingebracht. Bauchschnitt parallel dem rechten Rectusrand. Eröffnung eines intraperitonealen Jaucheherdes, Coecum und Dünndarmschlingen verklebt. Nach Lösung der Verklebungen findet man den perforirten Processus vermiformis; dieser wird durch einen auf den ersten senkrechten gegen die Spina ziehenden Schnitt nach Aussen geleitet, ausgiebige Drainage; theilweise Schliessung der Bauchwunde.

Tod anderen Tages an Perforationsperitonitis.

V.

Hernien und innere Incarceration.

48 Fälle (36 M., 12 W.): 15 geheilt, 25 gebessert, 8 gestorben.

Uebersicht.

a) **Hernia inguinalis**: Fall 386—416.
31 Fälle (31 M.): 11 geheilt, 17 gebessert, 3 gestorben.

b) **Hernia cruralis**: Fall 417—424.
8 Fälle (2 M., 6 W.): 2 geheilt, 4 gebessert, 2 gestorben.

c) **Hernia ventralis**: 425—427.
3 Fälle (2 M., 1 W.): 1 geheilt, 2 gebessert.

d) **Hernia umbilicalis**: 428—431.
4 W.: 1 geheilt, 2 gebessert, 1 gestorben.

e) **Incarceratio interna**: Fall 432—433.
1 M., 1 W.: 2 gestorben.

a) Hernia inguinalis.

Hernia inguinalis libera.

16 M. gebessert.

386—401. Die Hernie fand sich sechsmal beiderseits, fünfmal rechts und fünfmal links entwickelt; bei sämmtlichen einseitigen fand sich an der anderen Seite der Leistenring erweitert oder eine interstitielle Hernie vor. In einem Falle fand sich nebenbei eine Hydrocele funiculi, in einem andern eine vaginalis vor. Sämmtliche Pat. wurden mit Bruchbändern entlassen.

Hernia inguinalis accreta.

402. J. Ludwig, 50 J., trägt seit der Geburt einen linksseitigen Bruch, der nie durch ein Band zurückgehalten wurde; seit einigen Monaten lässt sich der Bruchinhalt nicht vollständig reponiren.

Linksseitige Scrotalhernie; nach Reposition einer faustgrossen Darmhernie bleibt ein daumenstarker Netzstrang, der vom Hodenpol nicht zu trennen ist.

Radicaloperation, Abtragung des Netzes, Tabaksbeutelnaht im Leistencanal. Bruchsack bleibt offen und wird mit Jodoformgaze aus tamponirt.

Zwei Tage nach der Operation Pneumonie im linken Unterlappen, welche am fünften Tage in Lösung übergeht.

Die bis nun reactionslose Wundhöhle wird schmerzhaft, es bildet sich eine Infiltration längs des Samenstranges und Nebenhodens und eine Phlegmone um den Bruchsack, welche zu mehrfachen Incisionen am Scrotum und zur Abstossung nekrotischer Zellengewebsfetzen führte (in der vierten Woche). Pat. fieberte während dieser Zeit bis 38·7. Langwierige Eiterung aus den verschiedenen Taschen der Wunde nach wiederholter Abscedirung. Die Fisteln schliessen sich erst $3^1/_2$ Monate post operationem, worauf Pat. mit doppelseitigem Bruchbade geheilt entlassen wurde.

Hernia inguinalis inflammata.

3 M.: 2 geheilt, 1 gebessert.

403. St. Franz, 4 J. Der angeborene Leistenbruch wird seit drei Jahren durch ein Bruchband zurückgehalten. Vor zwei Tagen trat der Bruch unter dem Bruchband vor; seitdem Anschwellung des Scrotums, wiederholtes Erbrechen, kein Stuhl.

Bauch nicht aufgetrieben. Haut des bedeutend vergrösserten Scrotums geröthet und ödematös; in demselben rechterseits eine leerschallende, fluctuirende, irreponible Geschwulst, welche auf Dunstumschläge unter gleichzeitiger Besserung der Allgemeinsymptome in einigen Tagen ganz schlaff

wird und schliesslich verschwindet. Bruchinhalt nicht mehr nachzuweisen, Leistenring für zwei Finger durchgängig.

404. H. Anton, 63 J., leidet seit zwanzig Jahren an einem freien Leistenbruch; seit vierzehn Tagen lässt sich derselbe nicht mehr zurückbringen und ist schmerzhaft. Stuhl nicht alterirt.

In der rechten Scrotalhälfte eine faustgrosse, pralle, irreponible, sehr schmerzhafte Hernie; dieselbe wird auf Dunstumschläge in einigen Tagen viel kleiner und weicher; der Inhalt bleibt irreponibel.

405. St. Wenzel, 35 J., leidet seit fünf Jahren an einem, seit drei Tagen irreponiblen, rechtseitigen Leistenbruch. Stuhl, kein Erbrechen Schmerzen.

Faustgrosse leerschallende Hernie lässt sich nach drei Tagen, innerhalb welcher sie auf Dunstumschläge wesentlich an Spannung verloren, reponiren.

Hernia inguinalis incarcerata.

406—410. Reposition in fünf Fällen, 5 M. (4 rechts, 1 links), viermal durch Taxis, einmal Spontanreduction im warmen Bade. Die Dauer der Incarceration variirte zwischen 1 und $2^1/_2$ Tagen.

Mit Herniotomie behandelt.

411—413. 3 M., drei einfache Fälle, darunter zwei unter Cocaïnanästhesie, einer in Chloroformnarkose, bei allen Reposition des Darmes und Radicaloperation (Tabaksbeutelnaht, Tamponade oder Exstirpation des Bruchsackes). In zwei Fällen prompte Heilung, ein 67jähriger Mann ging am achtundzwanzigsten Tage an hämorrhagischer Pleuritis, Phthisis pulmonum, Darmkatarrh und Marasmus zu Grunde. Herniotomiewunde verheilt.

Complicirte Fälle.

3 M.: 1 geheilt, 2 gestorben.

Hernia inguinalis sin. incarcerata. Zerreissung des Bruchsackes und Reposition der Schlingen ins subcutane Zellgewebe der linken Unterbauchgegend.

414.*) N. Eduard, 22 J., bisher gesund, bemerkt seit jeher, dass der linke Hode nicht ins Scrotum herabgestiegen war, sondern am Leistenringe sass und kleiner war, als der andere. Am 11. December 1887, Nachmittags um 3 Uhr, traten plötzlich Ueblichkeiten auf, der Kranke musste erbrechen und dabei trat unter einem Rucke und unter sehr heftigen Schmerzen eine Geschwulst in der linken Leiste auf. Von diesem Augenblicke an gingen weder Winde noch Stuhl ab. Um 5 Uhr fand der Arzt nach brieflicher Mittheilung »eine linksseitige incarcerirte Inguinalhernie beinahe von Faustgrösse und prall gespannt. Es wurden Repositionsversuche gemacht,

*) Publ. von Hofr. Prof. E. Albert: »Ein eigenthümlicher Fall von Zerreissung des Bruchsackes bei der Taxis«. A. W. med. Zeitung Nr. 5, 1888.

und schien es auch, als ob die Geschwulst kleiner würde und die Spannung nachliesse. Vollständig verschwand aber die Geschwulst nicht. Das Scrotum war nicht suffundirt. In der Nacht trat nochmals Erbrechen ein und die Geschwulst vergrösserte sich zusehends«. Auch der Kranke berichtete, dass die Geschwulst nach einem Brechacte sofort die Grösse gewann, die sie bei seiner am 12. December, um $^1/_2$3 Uhr, erfolgten Aufnahme in die Klinik besass.

An dem schwächlichen, mageren, blassen Pat. bemerkte man verfallene Gesichtszüge, eine matte Stimme, kalte Prominenzen. Temp. = 38·1° C., Puls 134, schwach.

In der linken Unterbauchgegend fand sich eine medialwärts bis an die Linea alba, lateralwärts bis zwei Querfinger breit vor die linke Spina ilium, nach obenhin bis vier Querfinger unterhalb des Nabels hinaufreichende und mit einem schmäleren cylindrischen Fortsatz in das Scrotum sich erstreckende, in der Gegend des Leistenringes und drei Querfinger darüber quer eingeschnürte Geschwulst, welche, etwa 3 cm über das Niveau prominirend, gegen ihre Grenzen sich allmälig abflachte. Die Geschwulst ist hochgradig gespannt, sehr elastisch, nicht comprimirbar, leertönend, nicht gurrend, mässig schmerzhaft. Die Haut über derselben ist glänzend, stellenweise ödematös und gesättigt roth gefärbt; stellenweise spielt die Färbung ins Bläuliche, stellenweise ins Bräunliche; nach oben und lateralwärts reicht diese Art Verfärbung noch eine Strecke über die Grenzen der Geschwulst hinaus; nach unten medialwärts, wo die Färbung bläulich ist, schliesst sich eine dunkelblaue, blutige Suffusion der Haut der linken Scrotalhälfte, der Peniswurzel und eines Theiles der rechten Scrotalhälfte. Der Bauch ist nicht stärker aufgetrieben, ziemlich weich, auf Druck nicht auffällig schmerzhaft. Heftige Kolikschmerzen, die zwischen Nabel und der Geschwulst ihren Sitz haben.

Wir hatten es also mit einer eingeklemmten Hernie zu thun, an welcher nachhaltige aber erfolglose Repositionsversuche stattgefunden hatten. Die weithin verbreitete Suffusion der Haut bewies, dass hier irgendwelche Zerreissungen stattgefunden hatten, jedoch kaum solche des Darmes, da nirgends Zeichen von ausgetretenen Gasen nachzuweisen waren; vielleicht des Bruchsackes, vielleicht des Netzes, und da der Kranke auf Befragen angab, er sei ein Bluter, so konnte die rasche Zunahme der Geschwulst nach dem Erbrechen auf eine Blutung bezogen werden. Da sich der Kranke vor Kolikschmerzen wand, beschloss ich um 7 Uhr Abends, denselben sofort zu operiren.

Die Operation deckte einen sehr überraschenden Befund auf. Der Hautschnitt, der in dem grössten Durchmesser der Geschwulst verlief, legte, in seinem untersten Theil ein nach Durchtrennung der Dartos sichtbares, mattes, durchscheinendes, gespanntes Zellgewebsstratum auf, nach dessen Durchtrennung sofort, ohne dass ein Tropfen Bruchwasser abgeflossen wäre, schwärzliche Dünndarmschlingen zu Tage traten. Ueber dem eingeführten Finger wurden nun rasch die noch nicht durchgeschnittenen Schichten des äusseren Schnittes durchgetrennt und nun sah man geradezu unter der Dartos und nach obenhin in dem subcutanen Zellgewebe ein grosses Convolut gleichmässig bläulich-schwarz gefärbter Dünndarmschlingen liegen. Die ganze Geschwulst war also von Darm gebildet. Als man die Schlingen, die den oberen grösseren Theil der Geschwulst ausfüllten, emporhob, sah man hinter ihnen die glänzende Aponeurose des M. abdominis obliquus externus daliegen; die Schlingen lagen also zwischen Haut und dieser Aponeurose. Nirgends die Spur eines Bruchsackes; dieser musste also zerrissen sein. Selbstverständlich wurde sofort der Hode aufgesucht. Derselbe lag, klein, aber sonst von normalem Aussehen, hinter den Schlingen unterhalb des Leistenringes. Die serös glänzende Oberfläche desselben verrieth

sofort, dass es sich um einen angeborenen Bruchsack handle, und bei näherer Berücksichtigung fand man die Reste des Bruchsackes dem Hoden wie einen an den Rändern gefransten Kragen anhängen; nach unten zu war der Bruchsacklappen am ansehnlichsten. In der Gegend des Leistenringes tauchten der zu- und der abführende Schenkel des vorgefallenen Schlingenconvoluts in die Bauchwandung; die Eintrittsstelle ungewöhnlich enge, so dass das Debridement durch schichtenweise Trennung von aussen nach innen vorgenommen wurde. In dem so eröffneten Leistencanale kein geschlossener Bruchsackhals zu finden. Als die Schlingen vorgezogen worden waren, sah man an der Incarcerationsstelle eine graue Verfärbung der Schlingenschenkel, jenseits dieser gangränescirenden ringförmigen Partien die Fortsetzung der zu- und der abführenden Darmschenkel gesund.

Es wurde sofort unter partienweiser Abbindung des zugehörigen Mesenteriums die ganze eingeklemmte Darmpartie resecirt; ihre Länge betrug 95 cm. Der Collapszustand des Kranken erlaubte keine circuläre Darmnaht; es wurde vielmehr der zuführende Schlingenschenkel der gesunden Darmstrecke in die Hautwunde eingenäht, nachdem sich gezeigt hatte, dass das Peritoneum parietale am medialen Umfange der Bruchpforte abgelöst und weithin zurückgezogen war. Auch das Lumen des abführenden Schenkels wurde knapp neben dem des zuführenden in der Hautwunde durch Nähte fixirt. Ein in den zuführenden, bis nun verschlossen gehaltenen Schenkel eingeführtes dickes Drain entleert viel Darminhalt. Die Wundhöhle wird mit Jodoformgaze ausgefüllt und mit Sublimatgaze bedeckt; der Kranke ins Bett gebracht, in warme Tücher gehüllt, mit Glühwein gelabt. Er fühlte sich erleichtert, verbrachte die Nacht ziemlich gut, trank viel Wein, ohne zu erbrechen. Tagsdarauf Verbandwechsel und Irrigation des zuführenden Schenkels; es entleeren sich hiebei Gase und fäcoloide Massen. Temp. 36·3, kein Erbrechen. Pat. nimmt etwas Suppe und Kaffee und trinkt viel Wein. Etwas Schmerzen im Bauche. Nachmittags Unruhe, blande Delirien, Abends langsam zunehmender Collaps; Tod Nachts gegen 12 Uhr.

Section . . . »Die Haut in beiden Schenkelbeugen und an der vorderen Bauchwand bis zum Nabel hinauf bräunlich-gelb verfärbt; dementsprechend das subcutane Zellgewebe blutig schwarz-roth suffundirt. In der Gegend des linken äusseren Leistenringes eine gegen den Hodensack zulaufende Wunde, innerhalb welcher schwärzlich verfärbte, durch Nähte in der Wunde fixirte Darmschlingen liegen. Eine derselben eröffnet und in diese gegen die Bauchhöhle zu ein Drain eingeführt.

Diese Schlingen entsprechen circa dem mittleren Theile des Dünndarmes, welcher mit seinem strangförmigen, zum Leistenringe hingezogenen Mesenterium durch die Wunde prolabirt ist und von dem ein ca. 100 cm langes Stück fehlt, welchem entsprechend an dem Mesenterium zahlreiche Ligaturen sich finden. Jenes Stück der prolabirten Schlingen, in welchem das Drainrohr eingeführt ist, führt ins obere, also zuführende Darmstück unterhalb des strangförmigen Mesenteriums und durch dasselbe comprimirt. Die anderen prolabirten Schlingen führen in den unteren Dünndarmtheil, welcher vollkommen contrahirt in der Beckenhöhle liegt. Innerhalb der Wunde die Reste eines in seiner vorderen Wand eröffneten, etwa pflaumengrossen Bruchsackes nachweisbar, der dem Leistencanale entspricht und in dessen oberer und hinterer Peripherie der atrophische, im Leistencanale retenirte Hode liegt. Ausserdem an der äusseren Peripherie dieses Bruchsackes eine fast citronengrosse Höhle, die unterhalb der Bauchhaut liegend mit dem Bruchsacke communicirt. Die Umgebung des primären und des secundären Sackes in Zellgewebe und Musculatur blutig suffundirt. Die Schleimhaut der prolabirten Schlingen cyanotisch, stellenweise nekrosirend; die des zuführenden Stückes sehr hyperämisch, die des abführenden blass.

Die oberen Dünndarmtheile nur wenig erweitert. . . .« (Nebstdem hyperämische Lungen, contrahirtes Herz; Leber, Milz und Nieren blass; Magen und Blase contrahirt.)

Einklemmung durch den circulär abgerissenen, krausenförmig eingerollten Bruchsack.

415. Sch. Johann, 60 J. (Die Beschreibung dieses Falles siehe: Dr. R. Frank, »Zwei seltene Fälle von Brucheinklemmung.« W. klin. Wochenschrift 1887, No. 5 und 13 pag. 92 dieses Berichtes.)

Volvulus im Bruchsacke.

416.*) Z. Michael, 64 J. alter Gärtnergehilfe, wurde am 29. October d. J., Nachmittags, auf die Klinik gebracht. Am Tage vorher seien — wie die Anamnese ergab — ohne nachweisbare Ursache Prallheit und Schmerzhaftigkeit des seit vielen Jahren bestehenden linksseitigen Scrotalbruches nebst Irreponibilität desselben aufgetreten. Erbrechen von unverändertem Mageninhalt sei einmal, kurze Zeit nach Eintritt der genannten Erscheinungen, da gewesen, sistire aber seither. Stuhl uud Winde seien abgegangen. Am Tage der Aufnahme sollen Früh heftige Kolikschschmerzen neben bedeutender Auftreibung des Abdomen aufgetreten sein.

Patient, ein kräftig gebauter, musculöser Mann, von blassem, leicht ikterischem Colorit, athmet stöhnend, Gesichtszüge leidend, Puls normal frequent und von normaler Spannung, Temperatur dem Gefühle nach nicht erhöht. Die linke Scrotalhälfte von einer kindskopfgrossen Geschwulst eingenommen, die sich nach oben zu verjüngt und in den Leistencanal fortsetzt. Durch eine zwischen mittlerem und unterem Drittheil befindliche Querfurche ist die Geschwulst in einen kleineren unteren und grösseren oberen Antheil getheilt. Der erstere ist nierenförmig; das obere Ende desselben bis zum Hilus fühlt sich wie mit knöcherner Schale bedeckt an, der untere Antheil fluctuirt deutlich. Vom hinteren Pol dieser Geschwulst zieht das Vas deferens nach oben. Die oberhalb der erwähnten (als Hydrocele vaginalis mit theilweise verkalkten Wandungen diagnosticirten) Geschwulst befindliche Hernie fühlt sich allenthalben weich an. Bei Druck, der schmerzhaft empfunden wird, gurrt die Bruchgeschwulst. Bei dieser Untersuchung verkleinert sich der Bruch, unter Gurren schlüpft ein Theil des Bruchinhaltes in die Bauchhöhle. Das Abdomen, besonders im Epigastrium aufgetrieben, die bedeutende Schmerzhaftigkeit auf Druck, sowie die starke Spannung der Bauchdecken machen die Palpation des Unterleibes zu einer resultatlosen. Mit Rücksicht darauf, dass die Geschwulst zum Theil reponibel war, ferner dass auch am Tage der Einklemmung Stuhl und Winde abgegangen waren, schliesslich die Erscheinungen keineswegs drohende waren, wurde vorläufig von einer Operation abgesehen und Hochlagerung der Bruchgeschwulst und Application von feuchter Wärme angeordnet. In den nächsten Stunden änderte sich nichts am Krankheitsbilde.

Nachts traten unter bedeutendem Collaps des Pat. eine mit lebhaften Schmerzen einhergehende stärkere Auftreibung des Abdomens und krampfhafte Brechbewegungen, die jedoch nichts zu Tage förderten, ein. Der starke Collapszustand des Pat. mahnte zu einem operativen Eingriff. Zudem

---

*) Aus Dr. Zuckerkandl »Herniologische Beiträge,« Wr. med. Zeitung 1887, 51 und 52.

war seit dem Aufenthalt des Kranken an der Klinik (zehn Stunden) kein Abgang von Koth erfolgt, so dass trotz der widersprechenden Erscheinungen eine (innere) Incarceration wahrscheinlich erschien.

Der Pat. wird auf den Tisch gelagert, narkotisirt und Alles zur Operation bereitet. Nach Eintritt der Narkose entlässt der Kranke, während das Abdomen durch Palpation untersucht wird, unter lautem Schalle Flatus. Noch auf dem Operationstisch tritt nach einer Irrigation in den Mastdarm massenhafter Stuhl auf. Die Wegsamkeit des Darmes schien auf diese Weise hergestellt und wurde Pat. ins Krankenzimmer übertragen. Aufs Zimmer zurückgebracht, wurde der Kranke in warme Tücher gehüllt und erhielt Injectionen mit Aether; neuerdings Brechbewegungen, Aufstossen. Unter Zunahme der Collapserscheinungen starb Pat. um 7 Uhr Früh. Das diagnostische Raisonnement, welches uns schliesslich zur Diagnose einer Peritonitis leitete, war folgendes:

I. Die vorliegende Hernie war nicht incarcerirt, weil sie 1. nicht prall und hart, 2. zum Theil wenigstens reponibel war. An den übrigen Bruchpforten fand sich nirgends eine Hernie. Somit erschien eine Incarceratio herniae ausgeschlossen.

II. Die Erscheinungen stimmten auch nicht mit dem Bilde der einfachen Peritonitis herniaria, denn 1. sass die grösste Schmerzhaftigkeit nicht im Bruche, sondern im Abdomen, der Fossa iliaca d. entsprechend, 2. fehlten Erscheinungen von Exsudation in den Bruchsack.

Es musste demnach eine innere Incarceration als Ursache der Krankheitserscheinungen angenommen werden. Nichts in der Anamnese sprach für eine Verlegung des Darmes durch ein obturirendes Neoplasma oder Knickung des Darmes durch einen pseudomembranösen Strang. Es musste also eine innere Incarceration durch Intussusception, Volvulus durch irgend ein Appendix etc. angenommen werden. Zum Zwecke der auszuführenden Laparotomie wurde Pat. narkotisirt, worauf vor unseren Augen Stuhl und Winde abgingen, der Darm war also wegsam, auch die Annahme der inneren Incarceration musste fallen gelassen werden. Es blieb somit blos die Annahme einer Peritonitis. Die Operation war illusorisch geworden.

Section fünf Stunden nach dem Tode. Herr Prof. Kundrat hatte die Güte, die Leiche zu obduciren und nahm folgenden Befund auf: Körper mittelgross, kräftig gebaut, das Abdomen mässig ausgedehnt und gespannt. Die linke Hodensackhälfte auf halbe Mannskopfgrösse ausgedehnt, ziemlich gespannt, am Grunde in Form eines faustgrossen, in seiner Mitte eingeschnürten Zapfens vortretend. (Es folgt hier die Beschreibung der den Fundus scroti einnehmenden Geschwulst, die sich thatsächlich als mit verkalkten Wandungen versehene Hydrocele erweist.) Bei Eröffnung der Bauchhöhle zeigt sich diese angefüllt von dem sehr stark geblähten Magen, dem mässig ausgedehnten Dickdarm und Jejunum, deren Wandungen bis auf eine stellenweise leichte Injection der Serosa normal erscheinen, während im Raume des kleinen Beckens und am linken Darmbeinteller dunkel geröthete, in ihrer Wandung verdickte, in ihrer Serosa sehr stark injicirte Darmschlingen lagern, zwischen denen das straff gespannte Mesenterium des unteren Ileums gegen den linken Leistencanal herabzieht.

Das Coecum, an ein langes Mesenterium befestigt, in der Mittellinie gelagert, fixirt durch das straff nach dem linken Leistenring ausgespannte unterste Ileum, das unter scharfwinkliger Knickung nach innen unten aus einer ca. 4 cm im Durchmesser haltenden Pforte eines linksseitigen Leistenbruches hervortritt, welcher eben jene Vergrösserung der linken Hodensackhälfte erzeugt und die übrigen Ileumschlingen enthält, welche ebenso in ihren Häuten dunkel geröthet injicirt erscheinen, als die im Becken und Darmbeinteller gelagerten. Sie bilden am Grunde des Bruchsackes ein

Convolut scharf gewundener Schlingen und zeigen dem scharf ausgespannten und stark verdickten Mesenterium entlang einen ab- und aufsteigenden Schenkel, die vor der Bruchpforte einhalbmal um die Achse ihres Gekröses gedreht einander kreuzen, wobei der eintretende von dem austretenden comprimirt erscheint, während letzterer gegen das unterste in der Bauchhöhle gelegene Ileumstück an der Bruchpforte scharf abgeknickt ist. Durch die Wurzel des straff gespannten Gekröses ist das untere Querstück des Duodenum comprimirt, oberhalb stark dilatirt. Der Bruchsack stark injicirt, düster geröthet. Das Parietalperitoneum in abnehmender Intensität von der Bruchpforte aus injicirt. Die dunkle Röthung der in der Bauchhöhle gelegenen Dünndarmschlingen (die dem mittleren und oberen Ileum angehören) an einer leicht eingeschnürten Stelle scharf gegen den übrigen blassen und stärker ausgedehnten Dünndarm abgesetzt. Die Distanz zwischen der untersten im Bruche gelegenen Ileumpartie und der erwähnten Strangulationsmarke beträgt 280 cm.

Diagnose: Peritonitis ex hernia inguinali externa acquisita sinistra inflammata per torsionem contenti.

---

b) Hernia cruralis.

8 Fälle (2 M., 6 W.): 2 geheilt, 4 gebessert, 2 gestorben.

Hernia cruralis libera.

417—419. 3 W., zwei mit linksseitiger, eine mit doppelseitiger, wurden mit Bruchbändern entlassen.

Hernia cruralis inflammata.

420. 42jähriges Weib mit stark gespannter, schmerzhafter, seit zwei Tagen irreponibler Hernie; Stuhl, kein Erbrechen. Der Bruch wird auf Dunstumschläge bald weicher, der Inhalt wächst an. Bracherium mit concaver Pelotte.

Hernia cruralis incarcerata.

2 M., 2 W.: 2 geheilt, 2 gestorben.

421. B. Franziska, 61 J., hat den Bruch seit fünf Jahren, trug bis vor drei Wochen ein Bracherium. Incarceration besteht seit $1^1/_2$ Tagen.

Rechtsseitige, hühnereigrosse, stark gespannte Hernie. Dem Bruchsack aufsitzend drei mit klarem Serum gefüllte Cysten. Reposition einer Dünndarmschlinge.

Pat. nach drei Wochen geheilt entlassen.

422. H. Lea, 54 J. Der Bruch besteht seit fünf Jahren; ist seit einem Tage incarcerirt. Wurstförmige, zweifaustgrosse, über dem Poupartischen Bande gelegene Hernie. Herniotomie unter Cocaïnanästhesie.

Die Hernie enthält einen grossen Netzklumpen, der abgetragen wird, und eine Darmschlinge; der Hals der Bruchgeschwulst ist dünn und zieht um das Poupartische Band sich herumschlingend in den Schenkelcanal. Exstirpation des Bruchsackes.

Pat. nach sechzehn Tagen geheilt entlassen.

423. Sch. Ignaz, 54 J. Hernie besteht seit drei Jahren; Incarceration seit drei Tagen.

Herniotomie unter Cocaïnanästhesie. Dünndarmschlinge trägt einen dunkelbraun verfärbten, noch glänzenden Einschnürungsring. Reposition. Tod am siebenten Tage. Section: Perforationsperitonitis; an dem Einschnürungsring eine hanfkorngrosse Perforation.

Volvulus und Strangulation in einem Schenkelbruche.

424. W. Anton, 71 J. (siehe Dr. O. Zuckerkandl, Wr. klin. Wochenschrift 1889, Nr. 1, »Volvulus und Strangulation in einem Schenkelbruche« pag. 86 dieses Berichtes).

---

c) Hernia ventralis.

2 M., 1 W.: 1 geheilt, 2 gebessert.

Hernia ventralis post exstirpationem lienis.

425. M. Marie, 36 J. 9 cm lange, 3 cm breite spaltförmige Diastase der Bauchmuskulatur. Bauchbinde mit Pelotte.

Hernia ventralis traumatica.

426. B. Johann, 53 J., erhielt vor sechs Wochen in liegender Stellung einen Tritt von einer Kuh auf die rechte Bauchgegend, worauf sofort eine kindskopfgrosse Geschwulst an dieser Stelle entstand, welche sich auf Bettruhe bald verkleinerte. Beim Aufstehen bemerkte Pat., dass er das Bein im Hüftgelenke nicht strecken konnte.

Am Bauche rechterseits eine ganseigrosse, länglich runde, mit der Längsaxe dem Poupartischen Bande parallel gestellte, tympanitisch klingende reponible Geschwulst. Die Decken über derselben tragen Zeichen älterer Sugillationen. Nach der Reposition findet man einen 2 cm langen Schlitz in der Aponeurose des obliquus externus. Eine in der Tiefe fühlbare schmerzhafte Resistenz wird auf ein Extravasat im Psoas bezogen, aus welchem die Unmöglichkeit, das Bein vollständig zu strecken (bei sonstiger freier Beweglichkeit), erklärt wird. Bruchband.

Hernia parainguinalis incarcerata.

427. B. Josef, 38 J., acquirirte seinen Bruch angeblich beim Heben eines schweren Fasses vor fünfzehn Jahren, wobei er einen heftigen Schmerz verspürte; trug bis vor sechs Wochen ein Bracherium. Seit einem Tage ist der in bedeutend grösserer Menge vorgetretene Bruchinhalt irreponibel.

Hühnereigrosse rechtsseitige Scrotalhernie, welche sich wurstförmig in die Gegend des äusseren Leistenringes hin fortsetzt. Beiderseitiger Kryptorchismus.

Die Hernie wird für eine Leistenhernie gehalten. Reposition durch Taxis. Man findet nun den rechten Hoden im Leistencanal; nach aussen

und oben vom inneren Leistenring eine spaltförmige, für drei Finger passirbare Oeffnung in der Bauchmuskulatur, durch welche beim Husten Darmschlingen unter die Haut der Leistengegend vortreten.

Der Einklemmungsvorgang blieb unklar; starke Knickung der Darmschlinge dürfte wohl die Hauptursache der Einklemmung gewesen sein.

---

d) Hernia umbilicalis.

4 W.: 1 geheilt, 2 gebessert, 1 gestorben.

428—429. 2 W. mit freien Nabelhernien wurden mit Bracherien gebessert entlassen.

Hernia umbilicalis incarcerata.

430. R. Anna, 52 J. Der Bruch besteht seit achtzehn Jahren, wurde stets durch ein Bruchband zurückgehalten; Incarceration seit einem Tage. Orangengrosse Hernie. Abtragung adhärenten klumpigen Netzes, Reposition einer Darmschlinge. Naht des Ringes. Offenlassen der Wunde. Pat. nach zwölf Tagen geheilt entlassen.

451. W. Barbara, 63 J. Incarceration seit zwei Tagen. Abtragung grosser Knollen klumpig hypertrophirten Netzes; darunter liegt eine Colonschlinge vor. Das Mesocolon am Bruchsack angewachsen, muss durchtrennt werden. Reposition. Tod am selben Tage. Section ergab umfängliche Gangränescirung des Colons in Folge von umfänglicher Ablösung des Ligament. gastrocolicum und des Netzes; beachtenswerth ist das rasche Eintreten der Gangrän, da Pat. die Operation nur zwölf Stunden überlebt hatte.

---

e) Incarceratio interna.

1 M., 1 W.: 2 gestorben.

432. L. Elisabeth, 27 J., hat vor sieben Wochen entbunden; durch eine Woche Bauchschmerzen. Seit elf Tagen kein Stuhl, kein Flatus; seit sechs Tagen Erbrechen, welches seit einem Tage fäculent riecht.

Ueber den Sitz der Incarceration konnte man zu keiner bestimmten Ansicht kommen. Schnitt in der Mittellinie zwischen Nabel und Symphyse. Die sich einstellenden Schlingen sind so stark gebläht, dass jede Orientirung unmöglich ist. Punction des Darmes und Entleerung grosser Mengen flüssiger Faeces und Gase. Nun entdeckt man mit dem Finger einen dicken gespannten Netzstrang, welcher quer verläuft und in der Gegend der Mesenterialwurzel angewachsen ist; dieser comprimirt eine darunter wegziehende Dünndarmschlinge; nach seiner Durchtrennung kommt eine breite und tiefe Schnürmarke zur Ansicht.

Es wird noch eine Axendrehung eines im Becken liegenden Schlingencomplexes behoben; die Därme mit Mühe reponirt, die Wunde durch

Naht geschlossen, die punctirte Schlinge in die Wunde eingenäht. Section: Peritonitis. Die Incarceration ist behoben. Vielfache Verwachsungen zwischen Darm- und Bauch-Beckenwand.

433. O. Franz, 23 J. Man entdeckt bei der Laparotomie einen stark gespannten Netzstrang, der sich ins kleine Becken verliert. Ileumschlingen auf der linken Seite stark gebläht, die auf der rechten und das Colon leer. Nach Durchschneidung des Stranges füllt sich der früher leere Darm sofort. Ausgiebigster Stuhl am Operationstisch, der sich später noch mehrmals wiederholt; kein Erbrechen mehr. Tod nach zwölf Stunden. Collaps.

VI.

Rücken und Wirbelsäule.

31 Fälle (16 M., 15 W.): 7 geheilt, 19 gebessert, 4 ungeheilt, 1 gestorben.

Uebersicht:

A) Geschwülste am Rücken: Fall 434—441.
8 Fälle (3 M., 5 W.): 6 geheilt, 2 ungeheilt.

B) Wirbelsäule:
23 Fälle (13 M., 10 W.): 1 geheilt, 19 gebessert, 2 ungeheilt, 1 gestorben.

a) Spondylitis: Fall 442—448.
4 M., 3 W.: 6 gebessert, 1 ungeheilt.

b) Scoliosis: Fall 449—461.
6 M., 7 W.: 13 gebessert.

c) Diversa: Fall 462—464.
3 M.: 1 geheilt, 1 ungeheilt, 1 gestorben.

A) Geschwülste am Rücken.

Lipome.

2 M., 3 W.: 5 geheilt.

434—438. Ein kindskopfgrosses sass über dem rechten Darmbeinkamm, ein ebensogrosses in der linken Regio lumbalis, ein mannsfaustgrosses über dem Kreuzbein, ein kindskopfgrosses unter der rechten Scapula und ein ebensolches medial von der Scapula; bei allen Exstirpation, bei zweien unter Cocaïnanästhesie, bei einem ohne Narkose, bei zweien in Chloroformnarkose; bei dreien Naht und Drainage, bei zweien Secundärnaht und Tamponade mit Jodoformgaze. Bei allen Heilung per primam ohne Temperatursteigerung.

Naevus verrucosus.

439. Bei einer 32jährigen Frau, angeboren, handtellergross; Operation verweigert.

Sarcoma reg. scapularis sin.

440. S. Leib, 31 J., aus Czernowitz, bemerkte vor neun Monaten beim Liegen einen Schmerz in der Gegend des linken Schulterblattes; daselbst entwickelte sich eine rasch wachsende Geschwulst, welche vor vier Monaten übergänseeigross war und in Czernowitz exstirpirt wurde, kurze Zeit nach der Operation wieder zu wachsen begann.

Gutgenährter, kräftiger Mann; über dem linken Schulterblatte, dessen medialen Rand überragend, eine mannsfaustgrosse, derbe, an der Kuppe elastische, gegen die Scapula wenig verschiebliche Geschwulst, über deren Convexität eine verticale, 14 cm lange lineare verschiebliche Narbe zieht.

Schnitt in der früheren Narbe, Exstirpation des Tumors, der mit den Muskeln, nicht aber mit der Scapula verwachsen ist; der den medialen Rand der Scapula überragende Theil wuchert in die Zwischenrippenmuskulatur. Bei der Excochleation an dieser Stelle entsteht Pneumothorax, ohne jedoch bedrohliche Erscheinungen hervorzurufen. Tamponade der Wunde mit Jodoformgaze. Secundärnaht, fieberloser Verlauf. Die Nähte werden nur zum Theile geknüpft, die Wunde granulirt zum Theile aus und schliesst sich in vier Wochen bis auf einen oberflächlichen Granulationsstreifen. Der Pneumathorax resorbirt sich. Mittlerweile entstanden an den beiden Enden der alten Narben kleine Recidivknötchen.

Pat. bekommt Schmerzen in der Wirbelsäule (Metastase), Gefühl von Taubheit in den Beinen, bald versagt die Blase ihren Dienst, es stellt sich

Stuhlverstopfung ein; Pat. fiebert. Mit diesen Erscheinungen wird Pat. auf eine interne Abtheilung transferirt.

Mikroskopische Diagnose: Fast medullarweiches, kleinzelliges Spindelzellensarkom.

Papilloma dorsi.

441. A. Theresia, 56 J. Die Geschwulst besteht seit zwei Jahren und verursacht seit $^1/_2$ Jahr heftige Blutungen.

Sehr blasse, schwächliche Frau. Ueber dem linken Schulterblatte sitzt ein pilzförmiger, platter Tumor von 17 cm Längs-, 14 cm Querdurchmesser und 5 cm Niveauerhebung. Seine Oberfläche von exquisit papillärem Aufbau; die Geschwulst ist allenthalben weich anzufühlen und blutet leicht. Der kurze Stiel der Geschwulst ist 6 cm breit. Von dem lateralen Rande der Geschwulst zieht um den Thorax herum bis gegen das Sternum ein 3 cm breiter, blauvioletter, aus ektasirten Gefässen bestehender Streifen.

Exstirpation mit dem Messer; einige gegen den erwähnten rothen Streifen hinziehende Lymphstränge werden auspräparirt. Naht bis auf eine thalergrosse Fläche. Pat. nach drei Wochen mit kleiner Granulationsfläche geheilt entlassen.

Mikroskopische Diagnose: Adenocarcinoma.

B) Wirbelsäule.

a) Spondylitis.

4 M., 3 W.: 6 gebessert, 1 ungeheilt.

Spondylitis cervicalis.

442. S. Andreas, 51 J. Seit sieben Monaten Schmerzen in der Halswirbelsäule und Bildung eines Abscesses am Schädel, nach dessen Incision sich nach und nach mehrere Knochensplitter entleerten.

Kopf starr gehalten, Dreh- und Nickbewegungen unmöglich; Schmerzen in den oberen Extremitäten.

In der Mitte der linken Kranznaht findet sich inmitten einer unregelmässigen thalergrossen Narbe ein linsengrosser Defect, der als mit Granulationen ausgekleideter Canal den Schädelknochen durchsetzt, in dessen Grunde man an dem Steigen und Fallen des vorhandenen Secretes die Hirnpulsation wahrnimmt. Pat. wird nach sechs Wochen mit einem in Bildung begriffenen Retropharyngealabscess auf Verlangen ungeheilt entlassen.

443. Ein 6jähriges Mädchen wurde mit durch ein Filzmieder getragener Kopfschwebe und Halscravatte behandelt.

Spondylitis dorsalis.

444. 1 M. mit Gypsmieder behandelt.

445—446. Bei 1 M., 1 W. Incision von subserösen, am Oberschenkel erschienenen Senkungsabscessen.

Spondylitis lumbalis.

447—448. 1 M., 1 W. werden mit Stützmiedern behandelt.

b) Skoliose.

449—461. 4 M., 6 W. mit habitualer, 2 M. 1 W. mit rhachitischer Skoliose erhalten sämmtlich in Suspension angelegte Gypsmieder und werden gebessert entlassen.

c) Diversa.

Meningocele spinalis.

462. M. Leopold, 3 W. Die mandarinengrosse, dem Kreuzbein aufsitzende Geschwulst ist nur bis zu einem Drittel ihrer Höhe mit normaler Haut bedeckt, die Kuppe von einem serös aussehenden, transparenten, dünnen Häutchen. Man spürt deutlich die Delle entsprechend der Communication mit dem Rückgratcanal.

Umschneidung an der Basis, Durchtrennung des federkieldicken Stieles nach Ligatur desselben mit Catgut; Anlegung einiger versenkter Catgutnähte. Heilung per primam; über das weitere Schicksal des Kindes wurde nichts bekannt.

463. 1 M. mit der vermuthungsweisen Diagnose: Syringomyelie wurde auf eine interne Klinik transferirt.

Fractura columnae vertebralis.

464. J. Johann, 36 J., wurde bei einem Gerüsteinsturz von einem schweren Balken getroffen.

Pat. vollständig bei Bewusstsein; die Wirbelsäule zeigt an der Grenze des Brust- und Lendensegmentes durch Vortreten eines Dornfortsatzes eine Stufe und hochgradige abnorme Beweglichkeit in sagittaler Richtung; die Brustwirbelsäule über dieser Stelle stark lordotisch gekrümmt, übergeht erst im oberen Dorsalsegment in eine kyphotische Krümmung. Motorische und sensible Lähmung beider Beine. Die Lähmung dehnt sich in den folgenden Tagen auch auf die Blase und den Mastdarm aus. Die sensible Lähmung schreitet nach aufwärts bis auf den Unterbauch fort. Bald stellt sich Cystitis ein, es treten profuse Diarrhöen auf, Decubitus am Kreuzbein und über anderen Prominenzen. Pat. magert sehr stark ab. Die Behandlung bestand anfänglich in Extension an den Beinen, Contraextension an den Schultern; dieselbe lindert etwas die Schmerzen, hat aber auf die Lähmung keinen Einfluss; kurze Zeit liegt Pat. auch in einem in Extension angelegten Gypsmieder, doch muss dasselbe bald wieder entfernt werden; weiterhin ist

die Aufmerksamkeit vollständig von dem Decubitus und der Cystitis beherrscht. An diesen Folgezuständen stirbt Pat. nach acht Wochen.

Section: Hochgradige Abmagerung; am Sacrum ein dreihandflächengrosser bis auf den Knochen reichender, jauchender Decubitus; kleinere solche Stellen über anderen Prominenzen. Im rechten Stirnlappen und den deckenden Meningen Reste alter Extravasate. Hypostase und Oedem in den Lungen. Blasenwand verdickt, Schleimhaut derselben schiefergrau. Der erste Lendenwirbelkörper schief von vorne oben nach hinten unten gebrochen; die Brustflächen noch beweglich, durch eine weiche Masse verbunden. Das hintere Ende des unteren Bruchstückes nach hinten verschoben, das Rückenmark dadurch comprimirt; die Hinterstränge zeigen sich daselbst unmittelbar über dem Abgang der Cauda equina auf etwa 2 cm unregelmässig verschmälert, in eine gelbliche Schwiele verwandelt und darüber auf etwa 1 cm röthlich und gelblich erweicht.

VII.

Mastdarm und Anus.

53 Fälle (37 M., 16 W.): 23 geheilt, 16 gebessert, 9 ungeheilt, 5 gestorben.

Uebersicht:

A) **Fisteln**: Fall 465—475.
11 Fälle (9 M.. 2 W.): 5 geheilt, 4 gebessert, 2 ungeheilt.

B) **Stricturen**: Fall 476—479.
4 Fälle (1 M., 3 W.): 3 gebessert, 1 gestorben.

C) **Hämorrhoiden**: Fall 480—489.
10 Fälle (9 M., 1 W.): 6 geheilt, 4 gebessert.

D) **Gutartige Neubildungen**: Fall 490—492.
2 M., 1 W.: 3 geheilt.

E) **Carcinoma**: Fall 493—517.
25 Fälle (16 M., 9 W.): 9 geheilt, 5 gebessert, 7 ungeheilt, 4 gestorben.

A) Fisteln.

11 Fälle (9 M., 2 W.): 5 geheilt, 4 gebessert, 2 ungeheilt.

465—466. 2 M. wurden auf Verlangen unoperirt entlassen.

467—468. Bei 2 M. hatten die Fistelöffnungen exquisit die Charaktere tuberculöser Geschwüre. Die Fisteln endigten blind in der Höhe des Sphincter; bei beiden Spaltung. Excochleation und Paquelinisirung; mit rein granulirenden Wunden gebessert entlassen.

469—474. Bei 4 M. 2 W. mit gewöhnlichen Mastdarmfisteln wurde einfache Spaltung und Tamponade mit Jodoformgaze vorgenommen.

475. T. Alexi, 29 J., leidet an gonorrhöischer Strictura urethrae; vor drei Jahren bildete sich eine Urinfistel, welche durch Operation geheilt wurde. Seit einem Jahre Abfluss von Eiter aus dem Mastdarm; vor vier Monaten bildete sich ein Abscess am Perineum, seit dessen Aufbruch besteht eine Fistel; dieselbe führt ober dem Sphincter ins Mastdarmlumen. Spaltung; die Fistel ist allenthalben in Schwielen eingebettet, die mit die Urethra umgebenden Schwielen am Perineum zusammenhängen; trotzdem keine Communication mit der Urethra gefunden wurde, ist es doch wahrscheinlich, dass die Fistel aus einem Abscess in der Strictur mit Durchbruch in den Mastdarm und am Perineum hervorgegangen sei. Pat. gebessert entlassen.

B) Stricturen.

4 Fälle (1 M., 3 W.): 3 gebessert, 1 gestorben.

476. R. Josefa, 30 J., leidet seit circa zwei Jahren an Stuhlbeschwerden. Blasse, abgemagerte Frau mit Spitzeninfiltration; man findet eine nur für den Kleinfinger passirbare, ringförmige Strictur oberhalb des Sphincter. Da schon wiederholte Versuche, die Strictur mit Bougies zu dilatiren, vorausgegangen sind, wird die Exstirpatio recti vorgenommen.

Es wird der Anus mit dem Messer umschnitten; weiterhin wird mit dem Paquelin operirt und ein 12 cm langes Stück des Rectum auspräparirt und abgetragen, da die Schleimhaut noch weit über die Strictur hinauf geschwürig und narbig ist. Peritoneum nicht eröffnet. Einige Fixationsnähte ziehen das Darmrohr herab.

Die Nähte schneiden durch, das Darmrohr zieht sich wieder etwas zurück; eine beginnende Strictur in der Höhe des Sphincter wird sofort durch Bougierung bekämpft. Hierauf bildet sich ein schmerzhaftes Infiltrat längs des Mastdarms, bedeutende Resistenz im linken Unterbauche, Fieber, Peritonealreizung. Dunstumschläge. Die Symptome schwinden allmälig, langsame Ueberhäutung. Dilatation wieder aufgenommen, geht nun anstandslos vor sich. $4^1/_2$ Monate nach der Operation wird Pat. geheilt entlassen mit der Weisung, sich regelmässig ein dickes Bougie einzuführen. Ueberhäutung vollständig. Pat. ist für flüssigen Stuhl incontinent.

477. H. Aloisia, 34 J., leidet seit fünf Jahren an eiterigem Ausfluss aus dem After und zunehmenden Beschwerden beim Stuhlabsetzen, leichten Blutungen. Schwächliche Frau mit evidenter Lues. 2 cm ober der Analöffnung beginnt eine kaum für die Fingerspitze entrirbare, 5 cm lange Strictur. Erfolgreiche systematische Dilatation. Pat. nach drei Wochen gebessert entlassen.

478. K. Flora, 40 J. (die Beschreibung des Falles siehe Jahresbericht von Dr. Hochenegg 1886/7, Fall 486), wegen fortdauernder Eiterung, Bauchschmerzen und Stuhlbeschwerden wieder aufgenommen. Sondendilatation des abführenden Stückes von der Colonfistel und vom Anus her, und tägliche Irrigation. Geringe Besserung.

479. T. Abus, 62 J., leidet seit mehreren Jahren an schleimig-eiterigem Ausfluss aus dem After, wurde vor fünf Monaten auswärts an einer Mastdarmfistel operirt. Afteröffnung des marastischen Mannes von Geschwüren mit unregelmässig papillärem Grunde umgeben; eines dieser Geschwüre führt in eine incomplete Fistel. Rectum bis zur Höhe von 5 cm mässig verengt, die Schleimhaut ringsum exulcerirt, mit mässig derben Wucherungen bedeckt. Diagnose: Ulcera tuberculosa recti.

Umschneidung des Afters, Auspräparirung und Abtragung eines 6 cm langen Stückes vom Rectum; Einnähung des Rectumstumpfes in die Hautwunde; Drainage mit Jodoformgaze. Pat. verfällt langsam, Tod am sechzehnten Tage. Section: Rectumwunde vollständig abgeschlossen, nirgends eine Infiltration. Bronchopneumonia bilateralis, tuberculöse Geschwüre im Dünn- und Dickdarm.

C) Hämorrhoiden.

10 Fälle (9 M., 1 W.): 6 geheilt, 4 gebessert.

480—486. In fünf Fällen elastische Ligatur, in zwei Verschorfung der Knoten mit Paquelin.

487—489. In einem von drei Fällen von Prolapsus haemorrhoidalis wurde partienweise elastische Ligatur, im zweiten Abtragung mit Paquelin, im dritten Exstirpation des Prolapsus mit dem Messer mit folgender Naht (Prima-Heilung) vorgenommen.

D) Gutartige Neubildungen.

2 M., 1 W.: 3 geheilt.

Papilloma recti polyposum.

490. L. Rosa, 33 J., leidet seit vielen Jahren an Stuhlbeschwerden. Seit vier Jahren bemerkt sie, dass aus dem After während des Stuhlabsetzens ein oft blutendes Gebilde vortritt, nachher wieder zurückschlüpft.

Wenn Pat. wie zum Stuhle presst, erscheint im After eine wallnussgrosse, lebhaftrothe, kurzgestielt an der vorderen Rectalwand über dem Sphincter inserirte Geschwulst, eine kleinere sitzt an der hinteren Seite des Rectums.

Die Geschwülste werden mit dem Paquelin abgetragen; die mikroskopische Untersuchung derselben ergab, dass es sich um polypöse Wucherungen entzündlicher Natur handle. Pat. nach zwölf Tagen geheilt entlassen.

Fibroma pendulum ad anum.

491. K. Thomas, 33 J. Citronengrosse, mit einem 6 cm breiten Stiele links von der Analöffnung aufsitzende, derbe, mit hypertrophischer, warziger Haut bedeckte Geschwulst. Entwickelung seit einem Jahre. Unter Cocaïnanästhesie werden aus dem Stiele zwei Lappen geformt, der Tumor abgetrennt; vollständige Naht. Pat. nach einer Woche geheilt entlassen.

Papilloma ad anum.

492. Sch. Theodor, 43 J. Magerer, blasser Mann. After normal; rechterseits neben dem After beginnt eine auf der Gesässbacke nahezu handtellergross sich ausbreitende eigenthümliche entzündliche Hypertrophie der Haut in Form von Wülsten und knolligen, Papillomen ähnlichen Bildungen, zwischen denen tiefe Einsenkungen der Oberhaut sich finden; an dem dem After zugekehrten Rande findet sich ein seichtes Geschwür mit überhäuteten, in ähnlicher Weise hypertrophirten Rändern. An der anderen Seite der das Geschwür halbmondförmig umgebenden tumorartigen Bildung findet man am Rande bräunliche, hanfkorngrosse, einzeln stehende und confluirende warzenartige Bildungen der obersten Cutisschichten. Der ganze Tumor wurde exstirpirt, die Wunde zum Theile genäht, zum Theil der Granulation überlassen. Pat. verliess nach drei Wochen geheilt das Spital.

Im Durchschnitte findet sich die Cutis, meist in ihren obersten Schichten, durchsetzt von linsen- bis erbsengrossen, wohlbegrenzten, ziemlich dicken Eiter führenden Abscesschen, daneben von fettigem Detritus erfüllte, von einem grauröthlichen Gewebe ausgekleidete Spalten und feinste Gänge und umschriebene Anhäufungen von Granulationsgewebe (Dr. Paltauf). Es dürfte sich in diesem Falle um eine eigenthümliche Form von Tuberculose der Haut gehandelt haben.

E) Carcinoma.

25 Fälle (16 M., 9 W.): 9 geheilt, 5 gebessert, 7 ungeheilt, 4 gestorben.

493—498. 4 M., 2 W. werden als inoperabel oder die Operation verweigernd ungeheilt entlassen. Bei einem Manne war schon auswärts

Colotomie gemacht worden, bei einem Weibe bestand neben einem mit der Vagina verwachsenen Cancer eine mannskopfgrosse Ovariencyste.

499. S. Ludwig, 55 J., mit impermeabler, carcinomatöser Rectumstrictur, kam stark collabirt mit Ileus auf die Klinik und starb ohne Operation. Section: 6 cm über dem After beginnende, sehr enge Carcinom-Strictur. Colossale Dilatation des ganzen Darmes. Peritonitis incipiens.

500—503. Mit Colotomia inguinalis sin. behandelt wurden 1 M., 3 W., sämmtlich zur Exstirpation nicht geignete Fälle; bei zweien drohende Symptome des Darmverschlusses. Die vorgezogene Flexurschlinge wird einfach auf einem durchs Mesenterium durchgezogenen Jodoformgazestreifen reiten gelassen und am zweiten bis sechsten Tage quer durchpaquelinisirt. Alle 4 Fälle wurden gebessert entlassen, ein Weib kam nach $3^1/_2$ Monaten wieder an die Klinik und starb an allgemeiner Carcinose.

Ileus in Folge von Strictura recti carcinomatosa. Eröffnung einer Dünndarmschlinge.

504. P. Wenzel, 62 J. Vor zwei Monaten durch vierzehn Tage Stuhlverstopfung, Stuhl auf Abführmittel stark blutig. Seit vierzehn Tagen Stuhl abermals angehalten, kein einziger Wind geht ab. Seit vier Tagen Erbrechen, zuletzt fäculent. Pat. stark verfallen. Auftreibung des Bauches besonders stark entsprechend dem Rahmen des Colons. Im Rectum konnte auch bei Sondenuntersuchung nichts gefunden werden. Laparotomie bei vollständig unklaren Verhältnissen, doch sprach die Anamnese am meisten für Stricturirung durch ein Neugebilde. Einnähung und Eröffnung einer Dünndarmschlinge, da die Laparotomie auch keinen Aufschluss gibt. Abfluss von viel Koth. Pat. erholt sich für einige Tage, verfällt dann wieder langsam. Tod nach acht Tagen. Section: Peritonitis. Strictura recti carcinomatosa; ruptura incompleta coli ascendentis (durch Blähung). Das Carcinom sass an der Uebergangsstelle des Rectums in die Flexur.

Exstirpation mit dem Paquelin.

505. Sch. Michael, 66 J., bemerkt seit neun Monaten eine Geschwulst am After. Am rechten und vorderen Afterrand ein exulcerirtes Carcinom, welches von Schleimhaut bedeckt 5 cm hoch im Mastdarm hinaufreicht. In Narkose wird der After mit dem messerförmigen Paquelin umkreist, ein 7 cm langes Rectumstück auspräparirt und abgetragen. Fixationsnähte am Darm; Tamponade mit Jodoformgaze. Pat. in der vierten Woche geheilt entlassen.

Exstirpation nach der sacralen Methode (Kraske–Hochenegg).

8 M., 4 W.: 8 geheilt, 1 gebessert, 1 ungeheilt, 2 gestorben.

506—515. Folgende 10 Fälle: B. Wenzel, 44 J.; K. Leon, 55 J.; M. Franz, 63 J.; W. Salomon, 67 J.; S. Johann, 71 J.; S. Johanna, 64 J.; K. Katharina 60 J.; H. David, 59 J.; S. Cäcilie 65 J. (Carcinoma flexurae, Invaginatio recti); E. Amalie, 50 J., finden sich in der Publication von Dr. Hochenegg »Die

sacrale Methode der Exstirpation von Mastdarm-Carcinomen nach Prof. Kraske«, auf welche verwiesen wird. [Vide Seite 13 des Berichtes, Fall 3—12 dieser Arbeit; die Fälle 4—6 betreffen in diesem Berichtsjahre wieder aufgenommene, im vorigen Jahre zum ersten Male operirte Patienten; die betreffenden Krankengeschichten und Eingriffe finden sich auch in Dr. Hochenegg's Jahresbericht der Klinik Prof. Albert's 1886/87 (Fall 529—531).]

516. R. Moritz, 72 J., leidet seit mehreren Jahren an wechselnden Stuhlbeschwerden, ist gegenwärtig stark heruntergekommen. An der hinteren Rectalwand, 4 cm über dem Anus beginnend, ein kastaniengrosser, exulcerirter verschieblicher Knoten. Obere Grenze leicht erreichbar. Typischer Bogenschnitt auf der linken Seite, Resection des Steissbeines und schiefe Abmeisselung eines 3 cm breiten Stückes vom Kreuzbein. Bei der Auspräparirung des Rectums wird das Peritoneum eröffnet. Von der primären Vereinigung des Darmes mit der kurzen Analportion wird mit Rücksicht auf den marastischen Zustand des Pat. vorläufig abgestanden und der Darm an Stelle des Steissbeines eingenäht, die Wunde mit Jodoformgaze tamponirt, die Hauträndер vereinigt. Fieberloser Verlauf. Pat. nach vier Wochen geheilt entlassen.

517. T. Andreas, 58 J. Seit zwei Monaten Schmerzen im Mastdarme, Diarrhöe. Drei Querfinger ober dem Anus beginnt eine circuläre, für den Finger eben noch passirbare Strictur, deren obere Grenze nicht erreichbar ist. Inguinaldrüsen nicht infiltrirt. Typischer Schnitt. Resection des Steissbeines, quere Abmeisselung des Kreuzbeines. Es wird versucht, das Carcinom auszupräpariren, was nur an der hinteren Peripherie gelingt (das Peritoneum wurde eröffnet); nach vorne und oben sind so innige Verwachsungen, dass von der Operation abgestanden werden musste. Starke Blutung. Abtragung eines Theiles des Carcinomes. Offenlassen der Wunde. Pat. erbricht seit der Operation continuirlich, zuletzt fäculent. Tod nach sechs Tagen. Section: Peritonitis septica, rechte Samenblase in eine Ligatur gefasst. Der üble Ausgang erklärt sich theils daraus, dass ein Theil des jauchenden Carcinomes in der Wunde zurückgelassen werden musste, theils aus der frühzeitigen Ueberschwemmung der Wunde mit Koth (Stuhl am zweiten Tage), welche wieder mit der Unmöglichkeit, den Darm vor der Operation genügend zu entleeren, zusammenhing.

VIII.

Erkrankungen des uropoetischen Apparates.

23 Fälle (20 M., 3 W.): 6 geheilt, 12 gebessert, 3 ungeheilt, 2 gestorben.

Uebersicht:

A) **Niere**: Fall 518—522.
5 Fälle (3 M. 2 W): 3 gebessert, 2 ungeheilt.

B) **Blase**: Fall 523—531.
9 Fälle (8 M., 1 W.): 4 geheilt, 3 gebessert, 1 ungeheilt, 1 gestorben.

C) **Urethra**: Fall 532—540.
9 M.: 2 geheilt, 6 gebessert, 1 gestorben.

A) Niere.

2 M., 3 W.: 3 gebessert, 2 ungeheilt.

Cystis renis dextri.

518.*) K. Wilhelmine, 22 J. Die Nierencyste wurde vor einem Jahre (im Juli 1887) mit Incision und Drainage behandelt. Pat. nach 45 Tagen geheilt entlassen.

Seit zwei Monaten tritt neuerlich eine Geschwulst im Abdomen rechterseits auf. Neuerlich zweizeitige Incision, Abfluss von $^3/_4$ Liter gelblicher, Harnstoff enthaltender Flüssigkeit. Drainage. Pat. nach vier Wochen mit spärlich secernirender enger Fistel entlassen.

Hydronephrosis.

519. F. Franz, 32 J., litt 1879 durch vier Tage an Nierenkoliken mit nachfolgendem vorübergehendem Blutharen; hierauf vollständiges Wohlbefinden.

Seit einer Woche bemerkt Pat., dass er wenig Urin lässt; ausserdem eine rasch und unter Schmerzen wachsende Geschwulst im Bauche rechterseits.

Man findet einen die ganze rechte Bauchseite einnehmenden, die Mittellinie überschreitenden, nach links und unten deutlich abgrenzbaren, von der Leber durch einen Streifen tympanitischen Schalles abgegrenzten, stark gespannten, fluctuirenden, gleichmässig undulirenden Tumor, über ihm überall Dämpfung.

Durch Punction mit einem Probetroicart wird eine geringe Menge hellgelber Flüssigkeit entleert, welche Harnstoff enthält. Nach der mit einem feinen Troicart gemachten Punction fand man anderen Tages den Bauch schlaff, stark zusammengefallen, die Dämpfungsgrenzen verschwommen. Die Harnmenge ist von 700 auf 3000 gestiegen (wahrscheinlich ist durch die Punctionsöffnung der Cysteninhalt in der Peritonealhöhle ausgesickert; der Kranke bot keine weiteren Erscheinungen). Am nächsten Tage dieselbe Urinmenge, der Tumor ist verschwunden, Bauch normal. Pat. wird auf dringendes Verlangen entlassen und hat sich nicht wieder eingestellt, befindet sich laut Mittheilung bisher vollkommen wohl.

*) Jahresb. von Dr. Hochenegg, Nr. 535.

Ren mobilis.

520. Z. Wilhelmine, 38 J., wird mit einer eine Pelotte tragenden Bauchbinde versehen; die Niere ist in die rechte Fossa iliaca dislocirt und sehr beweglich.

Tumor renis malignus.

521—522. 1 M., 1 W. mit der Wahrscheinlichkeitsdiagnose eines malignen Nierentumors, verweigern die Operation und werden ungeheilt entlassen.

B) Blase.

8 M., 1 W.: 4 geheilt, 3 gebessert, 1 ungeheilt, 1 gestorben.

Corpus alienum in vesica.

523. S. Amalie, 16 J., führte sich vor acht Tagen (Onanie) eine Haarnadel durch die Urethra ein. Schmerzen beim Uriniren und Stuhl; mit dem Endoskop sieht man die in der Blase quer mit dem stumpfen Ende nach rechts liegende Nadel. Extraction mit der Kornzange.

Papilloma.

524. S. Johann, 48 J., bemerkt seit zwei Jahren öfter Blut im Urin; Blasenschmerzen.

Endoskopie (Dr. Brenner) ergibt eine papillomatöse, ziemlich gefässreiche Geschwulst an der Einmündung des linken Urethers. Pat. auf Wunsch ungeheilt entlassen.

Cystitis.

525—526. 2 M. mit Prostatahypertrophie und Cystitis wurden gebessert entlassen. (System. Catheterisation und Irrigation der Blase.)

Carcinoma vesicae.

527. R. Abraham, 60 J. Seit vier Wochen blutiger Urin und Blasenschmerzen; Tumorelemente im Urin. Auspülungen der Blase. Tod nach vierzehn Tagen.

Section: Carcinoma vesicae medullare; Pyelonephritis. In der Harnblasenwand linkerseits eine 6 cm im Durchmesser haltende, rundliche, gegen das Blasenlumen zu exulcerirte, am Durchschnitte markige Geschwulst eingelagert.

Lithiasis.

4 M.: 3 geheilt, 1 gebessert.

Sectio alta.

528. D. Michael, 70 J., aus Nieder-Kurzwald, Schlesien. Seit 1879 Urinbeschwerden; 1884 wurde ein Blasenstein constatirt. Seit

einem Jahre stellen sich Blasenblutungen ein. Marastischer, anämischer Mann. Urin alkalisch, enthält Eiter, Blut, Tripelphosphat.

Durch Sectio alta wird ein taubeneigrosser Phosphatstein entfernt. Blasennaht mit Catgut. Catheterismus alle zwei Stunden. Schon anderen Tages ist die Blasennaht aufgegangen, der Urin entleert sich von nun an aus der Wunde. Combinirte Ausspülung der Blase. In der siebenten Woche, bis zu welcher Pat. nur geringe Temperatursteigerungen zeigte, plötzlich hohes Fieber. Am dritten Tage Incision eines stinkenden Eiter enthaltenden Abscesses an der Innenseite des Oberschenkels, in der Gegend des Adductorenansatzes; der Abscess verheilt, ohne eine Urinfistel zu bilden. Pat. wird nach achtwöchentlichem Spitalsaufenthalte auf eigenen Wunsch entlassen. Der Blasenkatarrh ist bedeutend gebessert.

Die Operationswunde hat zich zu einer halberbsengrossen Fistel zusammengezogen, aus der der gesammte Urin abfliesst. Nur im Stehen fliesst ein Theil des Urins durch die Harnröhre ab, und zwar unwillkürlich. Blasencapacität gering.

529. L. Karl, 7 J., Oedenburg, Ungarn. Seit drei Jahren bestehen Urinbeschwerden, seit $^1/_2$ Jahre bestehen die rationalen Zeichen eines Steinleidens, seit zwei Monaten Prolapsus ani und Enuresis nocturna.

Urin reagirt sauer, enthält Schleim, wenig Eiter und Blut.

Durch Sectio alta wird ein $5^1/_2$ gr schwerer Urat entfernt, die Blasenwunde mit sieben Nähten geschlossen. Häufiger Catheterismus. Die Blasennaht hält. Pat. urinirt vom fünften Tage an selbst. Am neunten Tage sickert zwischen den Granulationen Urin durch. Die Fistel schliesst sich in zehn Tagen auf Lapisirung vollständig. Fleissiges Ausspülen der Blase. Nach fünf Wochen wird ein linsengrosser. 4 cm vom Orificium entfernt in der Urethra eingekeilter Stein mit dem Ohrlöffel entfernt. Derselbe Vorgang wiederholt sich nach weiteren zehn Tagen; ausserdem werden mit dem Urin mehrere incrustirte Seidennähte (von der Blasennaht) entleert. $2^1/_2$ Monate nach der Operation verlässt Pat. geheilt das Spital.

Schon nach etwa sechs Wochen kam Pat. wieder auf die Klinik mit der Angabe, dass die Heilung nur kurze Zeit gedauert hatte. Bald stellten sich wieder dieselben Beschwerden wie vor der Operation ein.

Medianschnitt; Entfernung zweier überbohnengrossen Phosphate, welche als Kern eine Ligatur enthalten. Behandlung der Cystitis mit Irrigation. Drei Wochen nach der Operation urinirt Pat. durch die Urethra, nach weiteren fünf Wochen hat sich die Fistel geschlossen. Pat. geheilt entlassen.

530. S. Franz, 14 J., hat nie Urinbeschwerden gehabt, lag auf der Klinik mit acuter Osteomyelitis femoris; zufällig wurde bei dem Pat. ein Stein entdeckt. Nach Ablauf des fieberhaften Processes wurde durch Sectio alta ein nussgrosser Maulbeerstein entfernt. Catgutblasennaht. Urin wird häufig mit dem Katheter entleert. Am achten Tage sickert Urin zwischen den Granulationen durch, doch entleert Pat. den weitaus grössten Theil des Harnes willkürlich per urethram.

24 Tage post operationem wird Pat. entlassen, eine feine Fistel entleert noch einige Tropfen Harnes. Pat. urinirt im Strahle.

Litholapaxie.

531. H. Andreas, 65 J., aus Frischau, Mähren. Vor zehn Jahren wurde an dem Pat vom Prof. Dumreicher eine Steinzertrümmerung in zwei Sitzungen an zwei aufeinanderfolgenden Tagen vorgenommen. Seit etwa einem Jahre bemerkt Pat. wieder Sand im Urine, seit $^1/_2$ Jahre hat er

wieder typische Steinbeschwerden. Urin sauer, enthält im Sediment Harnsäurekrystalle, Schleimzellen und Plattenepithelzellen. Nach Dilatation der Urethra ein etwa nussgrosser Urat durch Litholapaxie entfernt (in einer Sitzung). Ziemlich starke Urethritis. Pat. wird nach zehn Tagen geheilt entlassen.

C) Urethra.

9 M.: 2 geheilt, 6 gebessert, 1 gestorben.

Strictura urethrae.

532. M. Sebastian, 76 J. Im 18. Jahre Tripper. Seit einem Monate Behinderung der Urinentleerung, welche seit einem Tage gänzlich sistirt. Blase steht bis zum Nabel. Vergeblicher Katheterismus, falsche Wege. Punctio vesicae mit krummem Troicart über der Symphyse. Die Canüle bleibt liegen; grosse Erleichterung. Am achten Tage wird die Canüle durch ein Drain ersetzt. 13 Tage nach der Punction geht Pat. an Marasmus zu Grunde.

533—536. In vier Fällen von hochgradiger Tripperstrictur wurde Sondendilatation durchgeführt und die Pat. gebessert entlassen. In zwei Fällen wiederholte Reaction mit Schüttelfrost.

Fistula urethrae.

537—538. Bei 2 Männern mit Urinfisteln am Perineum in Folge von Urethralstrictur wurde Sondendilatation der Stricturen durchgeführt, die Pat. hierauf gebessert entlassen.

Abscessus periurethralis.

539. R. Johann, 26 J. Vor zwei Jahren Gonorrhöe, seit zwei Tagen schmerzhaftes Infiltrat am Perineum. Incision entleert stinkenden Eiter; der Abscess lässt keine Fistel zurück. Strictura urethrae geringen Grades.

540. K. Richard, 35 J., hat wiederholt Gonorrhöen durchgemacht. Vor fünf Tagen Schüttelfrost und Bildung eines Abscesses am Perineum. Incision. Nach fünf Monaten wiederholte sich dasselbe Schauspiel an derselben Stelle. Wieder Incision. Beide Male Heilung ohne Fistelbildung. Strictur nicht nachweisbar.

IX.

Männliches Genitale.

42 M.: 28 geheilt, 6 gebessert, 5 ungeheilt, 3 gestorben.

Uebersicht:

A) **Penis**: Fall 541—552.
12 M.: 8 geheilt, 1 gebessert, 3 ungeheilt.

B) **Hoden und Nebenhoden**: Fall 553—577.
25 M.: 16 geheilt, 5 gebessert, 2 ungeheilt, 2 gestorben.

C) **Diversa**: Fall 578—582.
5 M.: 4 geheilt, 1 gestorben.

A) Penis.

12 M.: 8 geheilt, 1 gebessert, 3 ungeheilt.

Phimosis congenita.

3 M. geheilt.

541. W. Ludwig, 16 J. Oeffnung linsengross; 1 cm von dieser an der Unterseite ein blinder Gang im Präputium. Dorsalincision unter Cocaïn, Vernähung der Blätter.

542. J. Jakob, 78 J. Vor einem Jahre auswärts ohne Erfolg operirt. Oeffnung stecknadelkopfgross.
Circumcision unter Cocaïn, Präputium stark hypertrophirt verdickt, viel gestautes Smegma bergend, grossentheils mit der Glans verlöthet. Die sehr enge Urethralöffnung wird mit dem Paquelin erweitert. Nach zwei Wochen geheilt entlassen.

543. G. Wilhelm, 12 J. Oeffnung für eine feine Sonde durchgängig. Präputium entzündlich geschwellt, Cystitis. Circumcision in Chloroformnarkose. Naht. Tags darauf rechte Scrotalhälfte mächtig angeschwollen, schmerzhaft. Am vierten Tage Fluctuation am unteren Pol; Incision entleert stinkenden Eiter. Pat. nach 24 Tagen geheilt entlassen.

Paraphimosis.

544. S. Rudolf, 15 J. Reposition. Operation der Phimose mit Dorsalincision.

Elephantiasis praeputii.

545. K. Rudolf, $3^1/_2$ J. Die Vorhaut verdickt sich seit der Geburt langsam. Penis verlängert und im Bereiche des Präputiums keulenförmig verdickt. Grösster Umfang $13^1/_2$ cm. Die Verdickung betrifft die Haut, welche an der Oberfläche zahlreiche seichte, mit Smegma belegte Furchen trägt.
Geringe Verdickung zeigt auch die Haut des Scrotum, Mons Veneris und des ganzen linken Beines; bei letzterem auch das subcutane Lager reichlicher entwickelt.
Präputialöffnung für den kleinen Finger passirbar, die Glans liegt frei 2 cm hinter der Oeffnung.

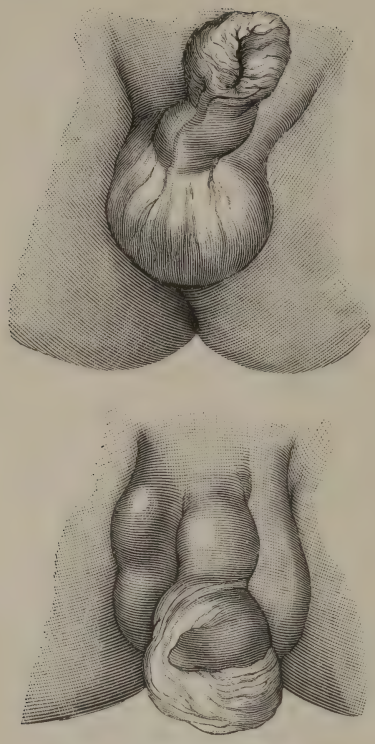

Fig. 4. Elephantiasis praeputii.

Circumcision. Da auch die übrige Penishaut stark verdickt ist, Excision eines $1^1/_2$ cm breiten Keiles am Dorsum. Naht. Heilung per primam.

Hypospadiasis gland.

546. L. Carl, 6 J. An der normalen Ausmündungsstelle der Harnröhre ein kleiner Blindsack; 3 mm hinter diesem ein 1 cm langer feiner Blindgang, weitere 3 mm hinter diesem die feine Urethralöffnung. Pat. wird auf Wunsch ungeheilt entlassen.

547. B. Otto, 20 J. Dorsales, schürzenförmiges Präputium; an der Spitze der Eichel eine kleine Einziehung, Urethralöffnung sehr eng, im Sulcus coronarius. Erweiterung der Oeffnung mit dem Paquelin.

Epithelioma penis.

5 M.: 3 geheilt, 2 ungeheilt.

548—549. 2 M. als inoperabel ungeheilt entlassen.

550. Sch. Jakob, 65 J. Seit $^3/_4$ Jahren sich entwickelnder, ganseigrosser, die Glans occupirender Tumor. Drüsen in inguine. Nebenbei Hernia scrotalis sin. und Hydrocele vaginal. dextra.

551. F. Mathias, 49 J. Vor neun Jahren angeborene Phimose operirt. Vor zwei Jahren ein Theil der Eichel wegen eines Neugebildes entfernt. Linke Hälfte der Glans fehlt, Trennungsfläche exulcerirt, Urethralmündung im Sulcus coronarius. Corpus cavernosum urethrae infiltrirt.

552. Z. Johann, 37 J. Angeborene hochgradige Phimose. Seit vier Jahren verdickt sich der Eichelheil des Penis keulenförmig.

In diesen drei Fällen Amputatio penis; die Urethra wird peripher von der Trennungsfläche der Corpora cavernosa penis auf 1 cm auspräparirt, an der Unterseite gespalten, als Schürze nach aufwärts geschlagen und an die Haut angenäht. In zwei Fällen wurden beiderseits infiltrirte Inguinaldrüsen exstirpirt. Heilung per primam.

B) Hoden und Nebenhoden.

25 M.: 16 geheilt, 5 gebessert, 2 ungeheilt, 2 gestorben.

Sarcoma testis.

4 M.: 1 geheilt, 1 ungeheilt, 2 gestorben.

553. F. Adolf, 25 J. In sechs Monaten entstandener faustgrosser Tumor. Grosser retroperitonealer Drüsentumor. Pat. als inoperabel ungeheilt entlassen.

554. T. Alois, 21 J. Vor einem Jahre Hodenentzündung, welche nach zwei Wochen zurückging. Vor vier Monaten neuerlich Anschwellung des Hodens, welche vom Arzte für einen Wasserbruch erklärt und punctirt wurde. Jodeinspritzung, heftige Entzündung, welche auf kalte Umschläge zurückging, doch blieb der Hode hühnereigross und fing bald wieder an, sich zu vergrössern. Seit fünf Wochen bemerkt Pat. eine rasch wachsende Geschwulst im Bauche.

Rechter Hode in einer faustgrossen, harten, stellenweise elastischen Geschwulst aufgegangen. Die bedeckende Scrotalhaut gespannt, verdünnt, von erweiterten Venen durchzogen. Ueber dem Poupart'schen Bande ein ganseigrosser, fast unverschieblicher Tumor. Parästhesien im rechten Beine; dasselbe kann im Hüftgelenke nur unvollständig gestreckt werden.

Der retroperitoneale Drüsentumor wächst mit kolossaler Rapidität, breitet sich in kurzer Zeit bis weit über die Mittellinie und über den Nabel hinauf aus, verursacht heftigste Bauchschmerzen. Bauch wird aufgetrieben; rechtes Bein ödematös, stellt sich im Hüftgelenke in starke Beugung. Behinderung der Blasen- und Stuhlentleerung.

Epileptiforme Krämpfe zwei Tage vor dem Tode, welcher 24 Tage nach der Aufnahme erfolgte. Section: Peritonitis purulenta ex perforatione ilei per decubitum; sarcoma medullare testis et gland. lymph. retroperiton. Compressio venae cavae inf. Obturatio ureteris dextr.

555. B. Josef, 41 J. Seit einem Jahre entwickelt sich eine nunmehr faustgrosse, derbe, stellenweise weichere Hodengeschwulst rechterseits. Leisten und Retroperitonealdrüsen frei. Semicastratio unter Cocaïnanästhesie. Naht. Heilung per primam.

556. S. Peter, 35 J. Seit $1^1/_2$ Jahren bildet sich eine nunmehr faustgrosse Geschwulst des linken Hodens. Keine Schwellung der retroperitonealen Lymphdrüsen tastbar. Semicastratio. Wunde heilt prompt. Schon während der Wundheilung entwickelt sich ein rasch wachsender retroperitonealer Drüsentumor, welcher heftige Schmerzen, Stuhlverhaltung und aufgetriebenen Bauch verursacht.

Acht Wochen nach der Operation ist der Drüsentumor nahezu kindskopfgross; mehrtägige Stuhlverhaltung, Ileus. Anlegung eines Anus praeternaturalis. Schnitt 4 cm lang in der Mitte zwischen Nabel und rechter Spina. Dickdarm kann nicht aufgefunden werden. Vorziehung der stärkstgeblähten Dünndarmschlinge, durch deren Mesenterium ein Jodoformgazestreifen gezogen wird. Eröffnung der Schlinge am anderen Tage. Geringe Besserung, bald wieder Erbrechen. Tod am siebenten Tage (neun Wochen nach der Castration). Section: Sarcoma gland. retroperit. Peritonitis. Zahlreiche Ileumschlingen sind in den Drüsentumor eingebettet oder mit ihm verwachsen.

Epididymitis gonorrhoica.

557—558. 2 M. gebessert entlassen.

Orchitis luetica.

559. A. Ferdinand, 50 J. Vor 27 Jahren Infection mit Lues. Seit zehn Jahren Schwindelanfälle und Kopfschmerzen. Vor fünf Wochen apoplektischer Insult, seitdem Hemiparese. Seit $3^1/_2$ Monaten Schwellung des linken Hodens. Ziemlich derbe, von einem Erguss in die Tunica vaginalis überlagerte Schwellung des Hodens und Nebenhodens. Rasche Besserung aller Erscheinungen auf Jodkali.

Tuberculose des Nebenhodens.

560. 1 M. wegen Ausbreitung des Processes auf den Samenstrang und Marasmus ungeheilt entlassen.

561. S. Julius, 42 J. Linker Hode seit drei Jahren sich vergrössernd. Hühnereigrosser, höckeriger, in Perforation begriffener Tumor. Semicastratio. Wunde in vier Wochen vollständig verheilt.

Hydrocele vaginalis.

16 M.: 13 geheilt, 3 gebessert.

562—577. Darunter eine Recidive nach Radicalschnitt vor einem Jahre. 9 Fälle betrafen die rechte, 6 die linke, 1 beide Seiten. Zwölfmal wurde Radicalschnitt (meist unter Cocaïnanästhesie) und Tamponade mit Jodoformgaze (mehrmals nach vorausgegangener Bepinselung der Scheidenhaut mit Jodtinctur), in 4 Fällen Punction und Jodinjection, in einem Falle Punction allein vorgenommen.

C) Diversa.

5 M.: 4 geheilt, 1 gestorben.

Hydrocele funiculi dextr.

578. M. Franz, 17 J. Hühnereigross; Hode vollständig isolirbar. Punction, Jodinjection.

Spermatocele.

579. K. Max, 19 J. Dem oberen Hodenpole aufsitzende, von ihm nicht isolirbare Cyste. Samenstrang verläuft hinter derselben gut abhebbar. Radicalschnitt (Cocaïn). Nach 14 Tagen geheilt entlassen.

Varicocele.

580. T. Jaromir, 22 J.

581. B. August, 19 J.

In beiden Fällen Exstirpation des Plexus pampiniformis; Naht. Heilung fieberlos per primam.

Phlegmone scroti subsequente gangraena; Sepsis.

582. Sch. Mendel, 68 J. Vor acht Tagen beim Stuhlabsetzen Fall auf den Nachttopf, der zerbrach; angeblich keine Verletzung. Anderen Tags das Scrotum schmerzhaft, zunehmende Schwellung. Trotz Incisionen Gangrän des Scrotums, mit welcher Pat. auf die Klinik gebracht wurde. Exitus anderen Tages. Section: Haut des Scrotum, Penis und der rechten Inguinalgegend missfärbig, Epidermis von Jaucheblasen abgehoben. Jauchige Infiltration subcutanen Lagers. Blase und Urethra normal. Ausgangspunkt der Phlegmone nicht auffindbar; Sepsis.

X.

Weibliches Genitale.

50 Fälle: 32 geheilt, 6 gebessert, 7 ungeheilt, 5 gestorben.

Uebersicht:

A) **Aeusseres Genitale**: Fall 583—588.
6 W.: 5 geheilt, 1 gestorben.

B) **Uterus**: Fall 589—612.
24 W.: 11 geheilt, 6 gebessert, 7 ungeheilt.

C) **Ovarien**: Fall 613—632.
20 Fälle: 16 geheilt, 4 gestorben.

A) Aeusseres Genitale.

6 W.: 5 geheilt, 1 gestorben.

Condylomata acuminata ad vulvam.

583. Sch. Franziska, 27 J., leidet seit vier Jahren an Fluor albus; die Kondylome bestehen seit vier Monaten. An beiden grossen und kleinen Schamlippen und an der hinteren Commissur finden sich zahlreiche papilläre Wucherungen, welche maulbeerartige Geschwülste bis zu Wallnussgrösse darstellen; dieselben werden mit einem grossen Theile der kleinen Schamlippen mit dem Paquelin abgetragen. Heilung per granulationem in vier Wochen.

584. E. Josefa, 23 J. Im achten Monate gravid, die Kondylome entwickeln sich seit drei Monaten. Das rechte grosse Labium ist substituirt durch eine faustgrosse, blumenkohlähnliche, an der Oberfläche aus zahllosen Lappchen bestehende, mit breiter Basis aufsitzende Geschwulst; ähnlich, wenn auch in geringerem Grade, ist das linke Labium majus und die Nymphen verändert.

Zunächst werden die Kondylome linkerseits mit dem Paquelin abgetragen. Am fünften Tage darauf Geburt eines lebenden, ausgetragenen Kindes. Hierauf durch eine Woche hohes Fieber ohne Erscheinungen von Peritonitis; die Wundfläche granulirt und vernarbt in vier Wochen. Nun wird der Tumor am rechten grossen Labium umschnitten und von der Unterlage abpräparirt; starke Blutung, grösstentheils Naht. Pat. nach weiteren vier Wochen geheilt entlassen.

Fibroma pendulum labii majoris sin.

585. P. Anna, 29 J. Am linken Labium majus ein eigrosser, dasselbe zu einem kurzen und breiten Stiele ausziehender, derber Tumor, welcher im Laufe von 15 Jahren zur jetzigen Grösse angewachsen ist. Der Tumor wird nach Spaltung der Haut ausgeschält, erweist sich als ein zellreiches Fibrom mit einer bohnengrossen, hämorrhagischen Cyste. Pat. nach zehn Tagen geheilt entlassen.

Ulcera vaginae per pessarium incrustatum.

586. B. Katharine, 66 J., trägt seit fünf Jahren ein Pessarium, ohne es jemals herausgenommen oder gereinigt zu haben. Jauchiger Ausfluss aus der Vagina. Extraction des Pessariums, das vollständig incrustirt ist, verursacht ziemlich heftige Blutung aus den sein Lager bildenden Vaginalgeschwüren. Irrigation und Tamponade der Vagina.

Carcinoma vulvae.

587. K. Josefa, 46 J. Vor zehn Jahren bildete sich ein Knoten an der rechten Schamlippe, der exstirpirt wurde. Nach $1^1/_2$ Jahren Exstirpation eines Recidives. 1885 wurde ein neuerliches Recidiv an der Klinik operirt. Seit sechs Wochen bildet sich neuerlich ein bohnengrosser Knoten in den die linken Schamlippen substituirenden Narben. Exstirpation des Knotens mit dem Paquelin.

588. P. Marie, 56 J., bemerkt seit einem Jahre eine Geschwulst am Scheideneingang.

Die Vulva ist ersetzt durch ein überhandflächengrosses, aus zahlreichen bis haselnussgrossen Knollen bestehendes Carcinom, das über die Symphyse hinaufreichend den Mons Veneris zerstört. Harnröhrenmündung in Tumormasse eingebettet. In beiden Leisten knollige Drüsengeschwülste. Zunehmender Marasmus, Tod. Section: Carcinoma vulvae epitheliale exulceratum. Marasmus. Blase und Becken frei.

B) Uterus.

24 W.: 11 geheilt, 6 gebessert, 7 ungeheilt.

Parametritische Exsudate.

5 W. gebessert.

589—593. Unter 5 Fällen kam es nur einmal zur Bildung eines Abscesses, welcher von den Bauchdecken her in schichtenweiser Präparation gespalten wurde; Drainage. Sämmtliche Pat. gebessert entlassen. Behandlung: Dunstumschläge und warme Bäder.

Carcinoma uteri.

6 W.: 1 geheilt, 1 gebessert, 4 ungeheilt.

594—599. 4 Fälle wurden wegen Uebergreifens auf die Vagina und Mastdarm oder Drüseninfiltration nicht operirt; in einem Falle wurde Amputation der Vaginalportion vorgenommen, in einem anderen die versuchte Totalexstirpation wegen Infiltration der Parametrien unterbrochen, der Cancer excochleirt und paquelinisirt.

Totalexstirpation per vaginam.

600. R. Helene, 35 J., hat zweimal geboren, zweimal abortirt, leidet seit etwa einem Jahre an häufigen Blutungen.

Stark abgemagerte, blasse Frau. Vaginalportion durch einen kindsfaustgrossen, harten, oberflächlich exulcerirten zerklüfteten Tumor ersetzt; die normale Schleimhaut des Fornix vaginae endet mit einem scharfen Rande am Tumor. Parametrien normal, Umschneidung im Fornix, Eröffnung des Peritoneum vor und hinter dem Uterus, Massenligatur des rechten

Ligamentes. Nach Stürzung des Uterus wird erst das linke von oben her partienweise abgebunden; Drainage des Peritoneums mit Jodoformgaze. Durch eine Woche Temperatur bis 38·5, in der zweiten Woche durch einige Tage übelriechendes Secret, Ausspülung mit Salicyl. Pat. nach vier Wochen geheilt entlassen.

601. Sch. Margarethe, 46 J., hat fünfmal geboren, das letztemal vor 18 Jahren. Seit zwei Monaten bestehen heftige Blutungen. Exulcerirtes Carcinom an der hinteren Muttermundslippe. Uterus sehr gut beweglich. Eröffnung des Cavum vesico-uterinum, Stürzung des Uterus, Ligatur der Parametrien. Pat. nach 14 Tagen geheilt entlassen. Kommt schon nach $2^1/_2$ Monaten mit Recidive in Gestalt dreier bis bohnengrosser Knötchen im hinteren Theile der Vaginalkuppel; dieselben werden mit dem Paquelin zerstört. Pat. nach einer Woche entlassen,

Polypus cervicis uteri.

602. S. Anna, 26 J. Von der hinteren Muttermundlippe ausgehender wallnussgrosser Polyp wird mit dem Paquelin abgetragen.

Inversio uteri.

603. T. Amalie, 32 J., hat vor acht Jahren das zweite und letzte Mal geboren; leidet seit sechs Monaten an profusen Blutungen. Sehr blasse und magere Frau. In der Vagina ein apfelgrosser, in den Cervicalcanal sich verlierender Tumor, welcher sich als der invertirte und hypertrophirte Uterusfundus erweist. Pat. auf eine gynäkologische Klinik transferirt.

Myoma uteri.

604. Eine Frau mit kindskopfgrossem, seit zwei Jahren bestehendem Myom verweigert die Operation.

605. M. Johanna, 53 J. Seit einem Jahre Bauchschmerzen, seit sechs Wochen blieben die bis dahin regelmässigen Menses aus.

Es findet sich ein handbreit aus dem Becken über die Symphyse emporragender, im hinteren Laquear mit einem apfelgrossen Antheile prominirender, fast unbeweglicher Tumor.

Die vorgenommene Laparotomie legte ein kindskopfgrosses, im linken Ligamentum latum entwickeltes, in die Beckenapertur eingekeiltes, nicht vorwälzbares Myom bloss. Wegen der Unmöglichkeit der Stielbildung wird von der Operation abgestanden. Pat. wird 14 Tage nach der Operation mit per primam verheilter Bauchwunde entlassen.

Myomoperationen mit Amputation des Uterus und extraperitonealer Versorgung des elastisch ligirten Uterusstumpfes.*)

7 Fälle geheilt.

606. W. M., 40 J., hat nie geboren, wurde vor vier Wochen durch einen Arzt auf die Geschwulst im Bauche aufmerksam gemacht.

Man findet ein über kindskopfgrosses, gut bewegliches Fibrom.

11. Jänner. Bauchschnitt von handbreit über dem Nabel bis zur Symphyse; Entbindung eines kindskopfgrossen, subserösen Myomes, worauf man im Douglas ein zweites, ungefähr ebenso grosses, höckeriges, intramurales Myom zur Ansicht bekommt. Anlegung einer von zwei Nadeln

*) Hofr. E. Albert: »Weitere Laparotomien wegen Uterusmyomen.« Wiener med. Presse 1889, Nr. 2.

gestützten elastischen Ligatur am Cervix; Enucleation der intramuralen Myome und Abtragung des subserösen. Amputation des Uterus. Extraperitoneale Versorgung des Stieles und Naht der Bauchwunde.

Das entfernte Myom wog 5200 gr.

In den zwei ersten Wochen leichte Fieberbewegungen. Heilung der Wunde per primam. Stiel am 1. Februar abgefallen. Pat. mit kleiner Granulationsfläche 45 Tage post operationem geheilt entlassen.

607. H. J., 38 J., hat einmal geboren, leidet seit $2^1/_2$ Jahren an Bauchschmerzen.

Man findet ein kindskopfgrosses, gut bewegliches, vom hinteren Laquear aus fühlbares Myom.

16. Jänner. Bauchschnitt, handbreit unter dem Nabel beginnend, reicht bis zur Symphyse. Elastische Ligatur, Ausschälung des Tumors aus der hinteren Wand des Uterus; Abtragung des letzteren, extraperitoneale Versorgung des auf Nadeln suspendirten Stieles. Naht der Bauchwunde. Einführung eines Jodoformgazestreifens gegen die Blase zu.

Das exstirpirte Myom wog 950 gr.

Leichte Fieberbewegungen in den ersten Tagen nach der Operation.

1. Februar. Stiel vollständig gelöst; am 38. Tage nach der Operation verlässt Pat. geheilt das Spital.

608. R. M., 38 J., bemerkt seit fünf Jahren eine Geschwulst im Bauche; seitdem sind die Menses unregelmässig und profus. Pat. hat nie geboren.

Die Geschwulst erweist sich als ein gut bewegliches, über kindskopfgrosses, mit einem zapfenförmigen Antheil das hintere Scheidengewölbe tief herabdrängendes Myom.

8. Mai. Bauchschnitt von der Symphyse bis handbreit über den Nabel reichend. Nach Anlegung des Schlauches wird das in der hinteren Uteruswand gelegene Myom ausgeschält, der Uterus abgetragen, der Stiel extraperitoneal versorgt, die Wunde genäht, gegen die Blase zu ein Jodoformgazestreifen eingeführt.

Am Abend Nachblutung, isolirte Ligatur eines Gefässes des Stumpfes.

2. Juni. Abfall des Schlauches; das mitgefasste linke Ovarium gangränescirt nicht, wird daher mit dem Paquelin abgetragen.

Pat. hatte nur einmal am Tage nach der Operation eine kleine Temperaturerhebung; wurde in der fünften Woche geheilt entlassen.

609. K. M., 39 J., hat seit ihrer ersten und einzigen Entbindung im 21. Lebensjahre Schmerzen im Bauche, besonders während der Periode; diese ist seit sieben Jahren profus und sehr schmerzhaft; seit drei Jahren beobachtet Pat. eine Geschwulst im Bauche.

Es findet sich ein kindskopfgrosses, rechterseits im Bauche gelagertes, gut bewegliches Myom. Pat. fiebert hoch (über 40°).

29. Mai. Schnitt durch die Bauchdecken, handbreit über dem Nabel beginnend, handbreit ober der Symphyse endigend, da die Harnblase enorm aufgedrückt ist; Vorwälzung des Tumors, elastische, von einer geraden Nadel gestützte Ligatur an der Basis, Entbindung des Myomes nach Spaltung des Muskelmantels in sagittaler Richtung. Abtragung des Uterus. Während dieser Manipulationen platzt ein im Douglas'schen Raume gelegener Abscess, der durch den hinteren Fornix vaginae nach aussen drainirt wird. Nach gründlicher Irrigation vollständige Naht der Wunde, extraperitoneale Versorgung des Stieles im unteren Winkel.

In den ersten zwei Tagen nach der Operation fiel die Temperatur zur Norm ab, zeigte in der folgenden Woche nur geringe Erhebungen bis zu

38°, ging aber dann wieder auf 39·5° in die Höhe (Stieljauchung) und wurde erst nach der dritten Woche wieder normal, als an Stelle des Stumpfes sich eine reine Granulationsfläche hergestellt hatte. Das durch die Vagina in den Fornix führende Drain functionirte gut; dasselbe wurde nach 16 Tagen entfernt. Sechs Wochen post operationem verliess die Kranke geheilt die Klinik.

610. K. Th., 45 J., hat zweimal normal entbunden, einmal abortirt. Seit zwei Jahren unregelmässige Periode, Obstipation und Kolikschmerzen; vor zwei Monaten durch drei Wochen anhaltende Blutung.

Aus einem kindskopfgrossen, linksseitigen und viel kleineren, von der Scheide aus erreichbaren rechtsseitigen Antheile bestehendes höckeriges Myom.

24. Juni. Bauchschnitt von der Symphyse bis über den Nabel; der linke Tumor ist der von zahlreichen Myomen durchsetzte Uterus; Anlegung des Schlauches nach Ligatur des Spermaticalbündels; Enucleation der Myome; der rechte, nun zugängliche Tumor erweist sich als ein kindskopfgrosses, interligamentöses Myom; dasselbe wird nach Spaltung der Serosa stumpf ausgeschält, das hintere Blatt der Serosa an das Peritoneum der vorderen Bauchwand durch einige Nähte fixirt und die ganze von den Blättern des breiten Bandes gebildete Höhle mit Jodoformgaze austamponirt, die Enden der Streifen im unteren Mundwinkel herausgeleitet.

Der Uterusstumpf wird extraperitoneal auf zwei Nadeln suspendirt, die Bauchwunde durch Naht geschlossen.

Die Wunde heilt per primam.

Der Uterusstumpf fällt am 16. Tage ab und hinterlässt eine tiefe, schön granulirende Grube.

Bis zum Abfall des Stumpfes fieberte Pat. mässig, zeitweise erhob sich die Temperatur bis 38·7°.

Bei der Entlassung, sechs Wochen nach der Operation, hat sich die Höhle im breiten Rande vollständig geschlossen, es besteht noch eine vierkreuzerstückgrosse granulirende Fläche.

611. J. A., 32 J., Menses seit zehn Monaten sehr reichlich und schmerzhaft. Seit zwei Monaten Kreuzschmerzen und Schmerzen beim Uriniren.

Kindskopfgrosses, im Becken eingekeiltes, ganz unbewegliches Myom. Tiefstand des Cervix.

9. August. Bauchschnitt vom Nabel bis zur Symphyse; das Myom liegt in der hinteren Wand des Uterus; die Einkeilung desselben macht die primäre Anlegung eines Schlauches unmöglich, derselbe kann erst nach Spaltung des dünnen Muskelmantels und Enucleation des Myomes angebracht werden. Die Ovarien werden separat ligirt. Extraperitoneale Versorgung des Stieles. Drainage des Douglas durch zwei seitlich neben dem Stiele herausgeleitete Jodoformgazestreifen.

Heilung per primam; Abfall des Stumpfes am 3. September. Temperatur ging nie über 38° hinauf; Pat. 42 Tage post operationem mit vierkreuzerstückgrosser Granulationsfläche geheilt entlassen.

612. A. J., 40 J., verheiratet, kinderlos. Pat. ist gleichzeitig mit einer Pancreascyste behaftet gewesen. Die Kranke selbst hatte keine Ahnung davon, dass sie zwei Geschwülste besitze. Der Uterustumor reichte mit seinem oberen Ende nahe an das untere Ende der Pancreascyste hinan, war durch eine etwa zwei Fingerbreiten fassende Zone tympanitischen Schalles von ihr geschieden, derb, gut beweglich. Operation am 20. Juni 1888. Ein kindskopfgrosses Conglomerat von aneinanderstossenden Tumoren. Enucleation derselben. Amputation des Uterus. Heilung.

C) Ovarien.

20 Fälle: 16 geheilt, 4 gestorben.

Maligne Tumoren der Ovarien.

5 W.: 2 geheilt, 3 gestorben.

613. S. Magdalene, 19 J., aus Korneuburg, bemerkt seit einem Jahre eine Geschwulst im Bauche; seitdem profuse Menses.

Bauchdecken und grosse Schamlippen etwas ödematös. Geringe Menge von Ascites. Im Bauche ein kindskopfgrosser, gut beweglicher, elastischer, stellenweise derbere Partien aufweisender Tumor.

Ovariotomie, Abfluss von Ascitesflüssigkeit; am Tumor ist ödematöses Netz adhärent, dieses wird zwischen Ligaturen durchtrennt, lockere Verbindungen mit dem Darme werden mit den Fingern gelöst. Der Stiel ist kurz, wird partienweise ligirt, abpaquelinisirt und versenkt. Rechtes Ovarium normal. Jodoformgazestreifen in den Douglas. Naht. Heilung per primam. Pat. nach einem Monat geheilt entlassen.

Der Tumor wog über $3^1/_2$ Kilo, ist ein theilweise gallertig erweichtes Sarcoma medullare ovarii.

614. K. Anna, 27 J., aus Slatina in Böhmen, bemerkt seit sieben Monaten eine Geschwulst im Bauche. Man findet im Bauche zwei gegeneinander wenig verschiebliche Tumoren, eine kindskopfgrosse Cyste und einen kleinen soliden Tumor.

Ovariotomie. Punction der Cyste, worauf der mit der Cyste zusammenhängende, mit einem gemeinsamen Stiele vom rechten Ovarium ausgehende solide Tumor entbunden wird. Der breite kurze Stiel wird abgebunden, mit dem Paquelin durchtrennt und versenkt; linkes Ovarium normal. Naht. Fieberloser Verlauf. Pat. nach 22 Tagen geheilt entlassen.

615. K. Marie, 21 J., aus Neutitschein, liess sich vor sechs Wochen wegen Bauchschmerzen von einem Arzte untersuchen und wurde von ihm auf eine Geschwulst im Bauche aufmerksam gemacht.

Im Bauche eine aus dem kleinen Becken aufsteigende, bis handbreit über dem Nabel reichende Geschwulst, welche in ihrem grösseren linken Antheile fluctuirt, während der kleinere rechte sich derb anfühlt.

Ovariotomie. Auf Punction des cystischen Antheiles entleeren sich 2 Liter braunrother Flüssigkeit; beim Vorziehen des Sackes, der nach hinten zu derbe Massen einschliesst, reisst derselbe an einer Stelle ein, der Inhalt inundirt den Peritonealraum. Verlängerung des Schnittes bis an den Schwertfortsatz. Ligatur des kurzen Stieles, Abtrennung mit Paquelin. Im Douglas liegt ein hühnereigrosser, knochenharter, dem linken Ovarium angehöriger Tumor, dessen Stiel in gleicher Weise durchtrennt wird. Toilette des Peritoneums. Drainage mit Jodoformgaze. Naht der Bauchwunde.

Die kleine Geschwulst des linken Ovariums ist ein Dermoid mit verkalkter Schale und von Haaren durchsetztem breiigen Inhalt.

Der grosse cystische Tumor gehört dem rechten Ovarium an, trägt zahlreiche aufgelagerte kleine Cysten; die derberen Partien bestehen zum Theile aus medullaren Geschwulstmassen, zum Theile aus einem rudimentäre Knochen, Zähne und Haare bergenden Dermoid.

Die Wunde heilt per primam; es besteht nach zehn Tagen nur mehr eine enge Fistel an Stelle des ausgezogenen Jodoformstreifens. In der dritten Woche wurde der Bauch empfindlich, zunehmend aufgetrieben; nach vorne zu Dämpfung; starker Verfall. Da Exsudate vermuthet werden,

Incision in der Medianlinie; es entleert sich eine grosse Menge hämorrhagischer Flüssigkeit. Tod am selben Tage. Section: Marasmus e sarcomate metastatico peritonei et omenti. Das Netz in eine kopfgrosse, aus weichen medullaren Massen bestehende Geschwulst verwandelt; Peritoneum mit Knötchen besetzt. Verlöthung der Gedärme untereinander.

616. R. Sarah, 22 J., bemerkt seit drei Monaten eine Geschwulst im Bauche; man fühlt einen kopfgrossen soliden Tumor. Temperatur vor der Operation 39·0—40·0.

Laparotomie, Abfluss von hämorrhagischem Exsudat; der Tumor hat unter anderen so innige Verwachsungen mit dem Coecum, dass eine vollständige Entfernung nicht möglich ist. Es wird um den Tumor eine elastische Ligatur herumgelegt; peripher von dieser wird der Tumor mitten im Sarkom abgetragen; der Stiel in die Bauchwunde eingenäht. Tod am fünften Tage.

Section: Peritonitis; Sarcoma ovarii dextri in ligamentum latum tendens. Metastasen in den retroperitonealen Drüsen.

617. G. Anna, 40 J. Seit vier Monaten bestehen Bauchschmerzen, seit drei Monaten ist Pat. bettlägerig, wurde auswärts mehrmals punctirt, wobei kolossale Mengen Flüssigkeit abgeflossen waren. Gegenwärtig Bauch durch Ascites gigantisch ausgedehnt. Nach der Punction fühlt man beiderseits im Bauche harte, wenig bewegliche, mit dem Uterus zusammenhängende Tumoren. Auf Andringen des behandelnden Arztes Laparotomie. Beide Ovarien in höckerige, mit der Beckenwand und vielfach mit dem Darme verwachsene Geschwülste umgewandelt. Beim Versuche, die Darmadhärenzen zu lösen, reisst der Darm ein. Naht. Die Operation muss als aussichtslos unterbrochen werden. Tod am dritten Tage.

Section: Cystadenoma papillare ovariorum carcinomatosum. Peritonitis.

Ovarialcysten.

13 W. geheilt.

618. B. Marie, 27 J. Einkämmerige rechtsseitige Ovariencyste. Stielversenkung. Naht. Nach drei Wochen geheilt entlassen.

619. T. Elisabeth, 25 J., hat nie geboren; seit zwei Jahren eine Geschwulst im Bauche, häufig Schmerzen. Magere, blasse Pat. Im Bauche ein kindskopfgrosser, fluctuirender, das hintere Scheidengewölbe nach abwärts drängender Tumor. Bei der Laparotomie (Schnitt zwischen Nabel und Symphyse) findet man den Tumor an der vorderen Bauchwand adhärent; die hoch hinaufgezogene Blase wird erst durch die Punction als solche erkannt Naht der Punctionsstelle. Punction der Cyste entleert eine viscide eiterähnliche Flüssigkeit. Da man nirgends auf eine freie Cystenwand stösst, der Cystenraum sich andererseits tief ins Becken hinein erstreckt, so wird von einer Exstirpation abgestanden, die Cyste breit eröffnet und drainirt; durch sechs Wochen entleerten sich grosse Mengen einer anfangs visciden, später dünner werdenden trüben Flüssigkeit. Fieber bis 38·5. Mit der Verengerung der angelegten Fistel füllt sich die Cyste wieder mehr und mehr. In der Hoffnung, die Cyste doch noch der Exstirpation zugänglich zu machen, wurden sieben Wochen nach der ersten Operation neuerlich die Bauchdecken gespalten, und zwar von einem mit dem ersten parallelen, handbreit von ihm nach rechts gelegenen Schnitte aus, doch wieder mit demselben Misserfolg. Die Cyste wird wieder gespalten und in die Bauchwunde eingenäht. Durch $2^1/_4$ Monate wieder reichliche Secretion einer visciden, eiterig trüben, klebrigen Flüssigkeit.

Nunmehr öfters wiederholte Einspritzung von Jodtinctur zu gleichen Theilen mit Wasser. Pat. reagirt mit grossen Schmerzen und Temperatur von 39·0. Die Secretion wird mehr und mehr eiterig und vermindert sich. Nach nahezu fünfmonatlichem Spitalsaufenthalt verlässt Pat. die Klinik, immer noch mit einer 7 cm tiefen, spärlich secernirenden Fistel behaftet. Abdomen fühlt sich normal an; nirgends Schmerzhaftigkeit.

620. H. Antonie, 45 J., hat dreimal geboren; bemerkt seit fünf Monaten eine Geschwulst im Bauche. Eine kindskopfgrosse, dünnwandige Cyste des linken Ovariums wird abgetrennt, ihr Stiel versenkt. Nun besteht noch ein mannskopfgrosser, interligamentöser Tumor, der aber einen guten Stiel gibt, welcher in eine elastische Ligatur gefasst und in die Bauchwunde eingenäht wird. Keine Drainage. Naht. Verlauf fieberlos. Die Ligatur fällt erst nach drei Wochen ab. Pat. nach sechs Wochen geheilt entlassen.

621. P. Valasiga, 27 J., leidet seit drei Jahren an einer Geschwulst im Bauche und Menstrualbeschwerden; hat nie geboren. Die tief ins Becken herabreichende, wenig bewegliche, mannskopfgrosse Cyste sitzt im linken Ligamentum latum, ist dünnwandig und lässt sich nur zum Theile auspräpariren, der Rest wird in die Bauchwunde eingenäht und drainirt. Temperatur überstieg 38·0 nicht. Pat. wird nach vier Wochen mit einer minimal secernirenden Fistel geheilt entlassen.

622. B. Cäcilie, 36 J., hat sechsmal normal geboren, zuletzt vor zwei Jahren. Seit sechs Monaten sistirten die bis dahin regelmässigen Menses; seitdem unverhältnissmässig rasche Volumszunahme des Bauches; grösster Umfang 122 cm.

Weit übermannskopfgrosse mehrkämmerige, dem linken Ovarium angehörige Cyste, welche den seiner Grösse nach dem sechsten Schwangerschaftsmonate entsprechenden Uterus nach rechts und hinten verdrängt. Versenkung des Stieles. Naht. Heilung per primam. Pat. nach drei Wochen geheilt entlassen. Die Schwangerschaft verlief ungestört. Pat. gebar später ein ausgetragenes Kind.

623. G. Justine, 50 J., bemerkt eine Geschwulst im Bauche seit $^3/_4$ Jahren. Faustgrosses kurzgestieltes Dermoid des linken Ovariums. Versenkung des ligirten Stieles. Dünnes Drain ins Cavum vesico-uterinum. Naht. Drain nach dem ersten Verbandwechsel (am neunten Tage) weggelassen. Heilung fieberlos. Pat. nach vier Wochen geheilt entlassen.

624. S. Emilie, 17 J., leidet seit längerer Zeit an Krämpfen; bemerkt eine Bauchgeschwulst seit $^1/_2$ Jahre. Kindskopfgrosses, multiloculäres, vom linken Ovarium ausgehendes Kystom. Stielversenkung. Naht. Fieberloser Verlauf. Pat. 25 Tage post operationem geheilt entlassen.

625. R. Franziska, 33 J., bemerkt eine Geschwulst im Bauche seit einem Jahre. Entbindung einer kindskopfgrossen, einkämmerigen, dickwandigen, vom rechten Ovarium ausgehenden Cyste. Stielversenkung. Naht. Fieberloser Verlauf, am 21. Tage geheilt entlassen.

626. G. Agnes, 55 J., hat zweimal, zuletzt vor 24 Jahren geboren; seit $^3/_4$ Jahren Geschwulst im Bauche. Kopfgrosse, an der Innenfläche mit kleinen Tochterblasen besetzte Cyste. Stielversenkung. Naht. Pat. nach 14 Tagen geheilt entlassen.

627. G. Marie, 33 J., bemerkt seit fünf Jahren eine Geschwulst im Bauche, welche sie bei den vor $2^1/_2$ Jahren und 7 Monaten statt-

gehabten Entbindungen nicht genirte. Überkopfgrosse, einkämmerige, vom linken Ovarium ausgehende Cyste mit dünnflüssigem Inhalt. Adhäsionen an der vorderen Bauchwand und an einer Dünndarmschlinge. Der mit Catgut ligirte Stiel wird in den unteren Wundwinkel eingenäht. Naht der Bauchwunde. Pat. nach drei Wochen geheilt entlassen.

628. P. Katharine, 35 J., bemerkt seit 13 Jahren eine damals apfelgrosse Geschwulst ober der Symphyse, welche langsam wuchs. Entband vor neun Jahren zum ersten Male, damals lag der zweifaustgrosse Tumor nach links. Bei der zweiten Entbindung vor drei Jahren verschwand derselbe plötzlich, trat aber nachher wieder auf.

Uebermannskopfgrosse, vielkämmerige Cyste mit chocoladeähnlichem Inhalt, Versenkung des partienweise ligirten Stieles. Pat. am 22. Tage geheilt entlassen. Vollständig fieberloser Verlauf.

629. H. Katharina, 33 J., hat fünfmal abortirt und dreimal lebende Kinder geboren. Seit $1^1/_2$ Jahren Störungen in der Menstruation, seit einem Jahre rasch wachsende Geschwulst im Bauche. Stark abgemagerte Frau. Cyanose; Oedem der Bauchdecken und des linken Beines. Grösster Bauchumfang 116 cm, mässiger Ascites. Vielhöckeriger, theils aus fluctuirenden, theils aus derben Massen bestehender Tumor. Grosser Schnitt, Abfluss von Ascites, das Kystom lässt sich nur wenig durch Punction verkleinern; breite Netzadhäsion. Der dicke Stiel wird in eine elastische Ligatur gefasst und in den unteren Winkel der Bauchwunde eingenäht. Naht der Bauchwunde.

Das Kystom (8200 gr schwer) bestand aus siner mannskopfgrossen, mit seröser Flüssigkeit gefüllten Cyste, der zahlreiche faust- und darüber grosse Knollen angelagert sind; diese Knollen haben theils schleimigen, theils colloiden Inhalt, nekrosiren stellenweise im Innern.

Die Stielligatur fällt nach 14 Tagen ab, es tritt Meteorismus auf; Exsudat beiderseits neben dem Stiele, geht auf Dunstumschläge zurück. Pat. nach fünf Wochen geheilt entlassen.

Ileus, bedingt durch eine in ihrem Stiele torquirte Ovarialcyste.

630. F. Theresia, 48 J. (vide Dr. Hochenegg, »Ein Fall von Ileus bedingt durch eine in ihrem Stiele torquirte Ovarialcyste«. Wr. klin. Wochenschrift 1888, No. 2).

Parametritis post ovariotomiam.

1 geheilt, 1 gestorben.

631.*) M. Weissmann, 41 J., wurde im August 1887 an einer gutgestielten linksseitigen Parovarialcyste operirt, Stielversenkung. Heilung in 14 Tagen. Nun hat sie einen linksseitigen parametralen Abscess, welcher vier Querfinger über dem Poupart'schen Bande incidirt wurde; Drainage. Auf warme Bäder schwindet die noch bestehende Härte rasch, die Fistel schliesst sich. Pat. wird geheilt entlassen.

632. S. Helene, 35 Jahre, wurde im August 1885 an einer mehrkämmerigen Parovarialcyste operirt, die Cyste liess sich nur theilweise aus ihrem Lager im rechten Ligamentum latum herauspräpariren. Der Rest des Sackes wurde in die Bauchwunde eingenäht; starke Eiterung und Fieber durch vier Wochen. Der Sack schloss sich in zwei Monaten bis auf eine 7 cm tiefe, wenig secernirende Fistel, mit welcher sie entlassen wurde. Nach

*) Jahresb. Dr. Hochenegg, 1887, No. 651.

einem Jahre lag Pat. wieder an der Klinik mit der noch bestehenden Fistel, starken Schmerzen bei der Menstruation und parametrischem Exsudate. Cystitis. Dilatation der Fistel.

Im November 1887 wurde Pat. wieder aufgenommen. Die Fistel in der alten Operationsnarbe besteht noch, ist 13 cm tief, secernirt reichlich Eiter. Exsudat im rechten Parametrium. Eiterige Cystitis, continuirliche Blasenschmerzen, welche sich beim Uriniren steigern. (Vor sieben Monaten soll sich plötzlich mit dem Urin Eiter entleert haben — Perforation eines parametrischen Exsudates.) Die Communication zwischen Bauchdeckenfistel und Blase ist evident, da die durch jene eingespritzte gefärbte Flüssigkeit diese füllt. Endoskopisch sieht man die Perforationsstelle am Blasengrunde linkerseits.

Mitte December wurde eine Spaltung der Bauchdeckenfistel vorgenommen; dieselbe verliert sich in den Blase und Uterus umgebenden Exsudatmassen und Schwielen, wodurch ein weiteres Vordringen unmöglich wird.

Da die grössten Beschwerden der Pat. von Seite der Blaseneiterung herrühren, so wurde nun in der Absicht, dem Eiter einen breiten Abfluss zu verschaffen, eventuell die Perforationsstelle in der Blase von dieser aus zu dilatiren, die Blase durch hohen Blasenschnitt eröffnet.

Die Beschwerden minderten sich nach dieser Operation nur sehr wenig. Fleissige combinirte Ausspülungen fruchteten auch nichts, ebenso wenig die Dilatation der Fistel. Pat. verfällt mehr und mehr, hustet viel, geht $2^1/_2$ Monate post operationem an Tubercul. pulmonum und Pleuritis zu Grunde. Blase klein, vollständig in Schwielen eingebettet; Uterusadnexa in Exsudatschwarten aufgegangen. Die Bauchdeckenfistel führt geknickt in die Blase.

XI.

Obere Extremität.

113 Fälle (71 M., 42 W.): 70 geheilt, 23 gebessert, 20 ungeheilt.

Uebersicht:

1. **Verletzungen:** Fall 633—664.
   32 Fälle (22 M., 10 W.): 21 geheilt, 10 gebessert, 1 ungeheilt.

2. **Neubildungen:** Fall 665—678.
   14 Fälle (9 M., 5 W.): 10 geheilt, 4 ungeheilt.

3. **Entzündliche Erkrankungen:** Fall 679—693.
   15 Fälle (11 M., 4 W.): 11 geheilt, 3 gebessert, 1 ungeheilt.

4. **Tuberculöse Erkrankungen:** Fall 694—733.
   40 Fälle (23 M., 17 W.): 19 geheilt, 10 gebessert, 11 ungeheilt.

5. **Formfehler:** Fall 734—741.
   8 Fälle (5 M., 3 W.): 7 geheilt, 1 ungeheilt.

6. **Diversa:** Fall 742—745.
   4 Fälle (1 M., 3 W.): 2 geheilt, 2 ungeheilt.

---

1. Verletzungen.

32 Fälle (22 M., 10 W.): 21 geheilt, 10 gebessert, 1 ungeheilt.

a) Fracturen.

Fractura colli scapulae inveterata.

633. H. Georg, 56 W., stürzte vor sieben Wochen mit grosser Wucht auf die rechte Schulter; vom Arzte wurde eine Luxation angenommen, deren Reposition ausserordentlich leicht gelang, und ein Desault'scher Verband angelegt. Gegenwärtig ist die von der Schulter zum Oberarm ziehende Muskulatur atrophirt, die Excursionsfähigkeit im Schultergelenk minimal; der Oberarmkopf etwas nach vorne und unten dislocirt. An der Scapula kann man rückwärts deutlich eine Bruchzacke fühlen; über dieser die Pfannengegend leer. Die abgebrochene Pfanne ist also schief angeheilt, so dass der Arm in Subluxationsstellung steht. Massage, warme Bäder.

Fractura colli chirurg. humeri.

634. St. Karl, 20 J., Wien. Fall bei Glatteis auf den rechten Ellbogen. Fractur am chirurgischen Halse, daselbst abnorme Beweglichkeit, das untere Fragment hinaufgerückt, am Innenrande des Deltoides zu sehen und zu fühlen. Flanelleinwickelungen wegen des starken Extravasates; nach einigen Tagen Desault'scher blauer Bindenverband, mit dem Pat. gebessert entlassen wird.

635. Sch. Salomon, 50 J., Wien. Fall auf der Stiege und Anschlagen gegen eine eiserne Thürkante vor acht Tagen. Mit Desault'schem Verband aus blauen Binden gebessert entlassen.

Fractura humeri (Schaft).

636. G. Eduard, 14 J., gerieth in einen Transmissionsriemen. Neben zahlreichen Aufschürfungen und Contusionen ein Schiefbruch des rechten Oberarmes in der Mitte, des rechten Radius in der Mitte und eine Ausreissung des Endgliedes des rechten Daumens mit einem 25 cm langen, an demselben haftenden Beugesehnenstücke. Starke Schwellung des Vorderarmes.

Lagerung auf winkelige Schiene durch zehn Tage, dann Gypsverband, welcher den ganzen Arm einhüllt und durch Touren an den Stamm fixirt ist; mit diesem gebessert entlassen.

637. K. Eduard, 72 J., Wien, von einem Fiaker überfahren; $^3/_4$ Stunden bewusstlos. Splitterbruch des linken Oberarmes an der Grenze des mittleren und unteren Drittels; 2 cm Verkürzung, zahlreiche Contusionen und Hautverletzungen. Durch eine Woche Schienenverband, dann Gypsverband in rechtwinkeliger Beugung des Ellbogens; langsame, aber dann sehr mächtige Callusbildung. Nach sechs Wochen geheilt entlassen.

Fractura humeri (T-Fractur am unteren Gelenksende).

638. G. Marie, 55 J., Wien, fiel auf den rechten Ellbogen, eine Butte am Rücken tragend: querer Bruch des rechten Humerus über den Cordylen; zwischen Trochlea und Eminentia capitata abnorme Beweglichkeit. Flanelleinwickelungen gegen das starke Extravasat, dann Gypsverband in rechtwinkeliger Beugestellung; geheilt entlassen, Beweglichkeit nach fünf Wochen nur wenig eingeschränkt.

Fractura olecrani.

639. H. Wenzel, 16 J., Wien, wurde mit dem linken Ellbogen gegen einen eisernen Ofen gestossen. Querer Abbruch des linken Oberarmes. Sehr geringe Dislocation, Flanelleinwickelung wegen bedeutenden Extravasates, Schienen in Streckstellung. Nach einer Woche gebessert entlassen; zwei Wochen nach seiner Entlassung fiel er auf den rechten Ellbogen, querer Abbruch des Olecranon ohne Dislocation. Dieselbe Behandlung. Beiderseits knöcherne Vereinigung und gute Beweglichkeit.

640. U. Ignaz, 36 J., Wien. Fall auf den ausgestreckten Arm, querer Abbruch des rechten Olecranon, kolossales Extravasat mit Blasenbildung. Ruhelage, später Flanelleinwickeluug und Schiene in Streckstellung. Totale Anästhesie des Armes und Unvermögen jeder Bewegung. Atrophie und Entartungsreaction. Massage, Electricität erzielten nur geringe Erfolge.

Fractura antibrachii.

641. K. Johann, 48 J., Floridsdorf. Fall in eine klaftertiefe Grube. Quere Fractur des Vorderarmes im unteren Drittel, das obere Fragment der Ulna hat die Haut perforirt, ausserdem Fractur des Radius an der Grenze zwischen oberem und mittlerem Drittel. Luxation des Radius nach aussen. Reposition dieser durch Druck auf das Köpfchen. Lagerung des Armes auf eine winkelige Schiene. Flanelleinwickelung. Pat. mit Schienenverband gebessert entlassen.

642. Sch. Barbara, 61 J. Fractur des Vorderarmes in seiner Mitte durch Ueberfahrenwerden; durch eine Woche Flügelschiene, dann Gypsverband. Mit diesem gebessert entlassen.

643. T. Josefa, 10 J. Fall von einem Baume. Fractur beider Vorderarmknochen im unteren Drittel. Haut an der Vola perforirt. Antisept. Verband. Flügelschiene, mit der Pat. gebessert entlassen wird.

Fractura radii.

644—645. 2 M. wurden mit Flügelschienenverband in ambulatorischer Behandlung entlassen.

b) Luxationen.

Luxatio humeri praeglenoidea.

646—647. 1 M., 1 W. nach Reposition mit Desault'schen Verbänden geheilt entlassen.

Luxatio humeri praeglenoidea inveterata.

2 M., 2 W.: 3 geheilt, 1 gebessert.

648. Gr. Moses, 59 J., Mähren. Drei Wochen alte Luxatio praeglenoidea, welche zweimal einzurichten versucht wurde.
In Chloroformnarkose starker Zug am hyperelevirten Arme; Adduction und Hineindrücken des Kopfes von der Achselhöhle aus. Geheilt entlassen.

649. Sch. Josef, 70 J., Obritz N.-Oe. Vor sieben Wochen durch Sturz in einen Graben entstanden. Linksseitige Luxatio praeglenoidea. Starke Atrophie. Repositio in Narkose. Pat. geheilt entlassen.

650. E. Antonie, 65 J., Gr.-Streelitz, Preussen. Vor drei Monaten Sturz aus dem Schlitten, wobei sie mit dem ausgestreckten, stark erhobenen Arme an eine Mauer anflog.
Luxatio subcoracoidea; in Chloroformnarkose Zug in Hyperelevation, Adduction gegen einen Knebel in der Achselhöhle. Andern Tages geheilt entlassen.

651. K. Katharina, 20 J., Klein-Andrae, Ungarn. Vor fünf Monaten durch einen Ochsen in die Luft geschleudert. Auffallen auf die rechte Schulter. Luxatio praeglenoidea dextr., starke Atrophie. In Chloroformnarkose Zerreissung der Adhäsionen und Zurückbringung des Kopfes in eine annähernd normale Lage. Nach 14 Tagen durch fortgesetzte passive Bewegungen ziemlich freie Beweglichkeit erzielt. Gebessert entlassen.

Luxatio antibrachii posterior inveterata.

652. St. Betti, 43 J., Kusina, Ungarn. Fall bei Glatteis auf den linken Ellbogen vor sechs Wochen. Complete hintere Luxation; Reposition in Chloroformnarkose durch Ueberstreckung und folgende Beugung.

653. D. Georg, 52 J., Engelhartstetten, N.-Oe. Vor ca. drei Monaten auf dem Eise Fall auf den ausgestreckten Arm; die Verletzung vom Arzte für Fractur gehalten und mit Gypsverband behandelt. Am linken Vorderarme und am Stamme multiple haselnuss- bis wallnussgrosse Lipome. Complete hintere Luxation; in Chloroformnarkose werden durch wiederholte Ueberstreckung und Beugung die Adhäsionen gelockert und schliesslich unter Extension und directem Druck eine richtige Stellung erzielt, welche dann durch Massage und passive Bewegungen weiter behandelt wurde.

c) Diverse Wunden.

Schnittwunden.

654. P. Carl, 16 J. Durchschneidung der Beugesehnen des linken Zeigefingers; Sehnennaht. Heilung per primam.

655. S. Jeannette, 6 J. Quere Schnittwunden über beiden Handgelenken. Durchtrennung zahlreicher Beugesehnen. Sehnennaht. Heilung per primam. Nach längerer Nachbehandlung stellt sich die Actionsfähigkeit fast vollständig wieder her.

656. S. Alfred, 3 J. Durchtrennung mehrer Beugesehnen am Handgelenk, Sehnennaht; gute Beweglichkeit.

657. St. Juliane, 33 J., Wien, brachte sich vor fünf Monaten in einem Anfalle von Geistesstörung Schnittwunden an beiden Handgelenken bei. An der Palmarseite beider Handgelenke finden sich 3 mm breite, über die ganze Breite verlaufende quere, röthliche Narben. Rechterseits ist die Beweglichkeit ziemlich vollständig erhalten, nur bedeutende Atrophie und Anästhesie im Bereiche des Medianus vorhanden. Links ebenfalls dieselbe Atrophie und Anästhesie, ausserdem aber Unvermögen der Beugung im Handgelenke und des zweiten und dritten Fingers. Aufsuchung und Naht der Sehnen des Flexor carpi radialis und zweier Sehnen des gemeinsamen Beugers. Verband in maximaler Beugung. Heilung per primam. Bei der Entlassung nach 14 Tagen in ambulatorische Behandlung ist bereits Bewegung in geringem Masse möglich; dieselbe stellt sich später vollständig her.

Rissquetschwunden.

658. 1 W. mit Rissquetschwunden an den Fingern wird antiseptisch verbunden, geheilt.

659. R. Karl, 27 J., kam mit der rechten Hand zwischen die Walzen einer Wäscheauswindmaschine. Hautlappenwunden und eine Luxation des kleinen Fingers im Grundgelenke palmarwärts. Reposition, gebessert entlassen.

660. N. Josefa, 18 J. Maschinverletzung. Lappenwunden und Zermalmung zweier Finger. Amputation dieser, Formirung der übrigen Wunden. Pat. nach zwölf Tagen in ambulatorische Behandlung entlassen.

661. L. Josef, 32 J., Wien, gerieth mit dem rechten Arm in eine Glasschleifmaschine. Rechte Hand total zerquetscht; vier Finger oberhalb des Handgelenkes beide Knochen quer gebrochen. Risswunden in der Haut des Vorderarmes.

Amputation in der Mitte des Vorderarmes mit Lappenbildung; Naht. Eiterung; Temperatur 38·5. Entfernung der Nähte; bei nun normaler Temperatur Heilung durch Granulation in vier Wochen. Stumpf sehr gut geformt.

662. P. Jakob, 26 J., Wischno, Ungarn. Gerieth vor drei Wochen mit der rechten Hand in das Getriebe einer Dreschmaschine. Abreissung der beiden Endglieder des Zeigefingers, Quetschwunden der übrigen Finger. Gegenwärtig bietet der Rest des Zeigefingers einen schön granulirenden Stumpf. Abtragung gangränöser Fetzen am Ringfinger; Entfernung der nekrotischen ersten und zweiten Phalangen, des Mittelfingers und Deckung des Stumpfes mit einem volaren Lappen. Heilung per granulat. in vier Wochen.

Schussverletzung.

663. V. Josef, 23 J., Steinamanger, Ungarn, bekam am 21. December bei einer Jagd auf acht Schritt Distanz eine volle Schrottladung in die rechte Schultergegend; wurde am 22. nachts auf die Klinik gebracht.

Rechte Schultergegend enorm geschwellt, die Haut der ganzen Scapulargegend, Streckseite des Oberarmes, Achselgrube und vorderen Schultergegend dunkelblau verfärbt, in der letzteren zahlreiche Perforationsöffnungen, aus welchen bei Druck dunkelschwarzes Blut und unter Knistern Gasblasen sich entleeren, welche einen

penetranten, faulendem Wildpret ähnlichen Gestank verbreiten. (In den genannten Gegenden überall Fäulnissemphysem.) In der Gegend des Humerushalses abnorme Beweglichkeit und Crepitation; ganzer Arm stark geschwellt, kalt, pulslos. Pat. hochfiebernd, leicht ikterisch, ganz apathisch, collabirt mit schwachem Puls.

Resectionsschnitt über die Schulterwölbung, durch die enorm geblähten Weichtheile, es entleert sich nur Jauche und Gas. Humeruskopf am chirurg. Hals abgetrennt und ganz gesplittert. Axillarvene mit den Weichtheilen zerfetzt, ebenso die Nerven. Arter. axillaris pulslos. Enucleation mit Ovalärschnitt. Die Axillaris wird hoch oben über einer von einem Schrottkorn perforirten Stelle ligirt. Es spritzen nur zwei Gefässchen, sonst bluten die Gewebe nicht. Irrigation der Höhle mit Sublimat, Tamponade mit Jodoformgaze.

Anderen Tages ist Pat. sehr blass, unruhig, Icterus hat zugenommen, Puls elend. Temperatur 38·8. Bewusstsein erhalten. Pat. trinkt sehr viel Wein und Cognac. In den folgenden Tagen bessert sich der Zustand des Kranken zusehends. Im Bereich der Wunde schreitet die Gangrän durch drei Tage fort, es werden rückwärts bis zur Mitte des Schulterblattes, über dem Akromion und in der Pectoralisgegend zahlreiche radiäre tiefe Einschnitte gemacht, welche Gas und Jauche und nur wenig Blut entleeren. Im Bereiche der gemachten Einschnitte begrenzt sich die Gangrän, die nekrotischen Weichtheile stossen sich langsam ab, zu einer stinkenden Pulpa zerfliessend. Am 7. Januar ist die Abstossung vollendet und eine grosse reine Granulationshöhle mit zahlreichen Taschen vorhanden. Das subjective Befinden hat sich dauernd gebessert, Temperatur hält sich unter 38 C. Mehrmals trat noch durch Eiterverhaltung in irgend einer Tasche Temperatursteigerung auf. Unter fortgesetzter Anwendung sehr feuchter Verbände von essigsaurer Thonerde füllt sich die Höhle langsam mit Granulationen aus.

Bei der Entlassung am 18. März bestand eine handtellergrosse, entsprechend der Cavit. glenoid. etwas eingesunkene, seichte Granulationsfläche mit einem breiten Ueberhäutungssaum.

Verletzung durch elektrischen Strom.

664. S. Karl, 19 J., Wien, Elektriker, setzte sich am 22. December durch Unvorsichtigkeit dem Strom einer 600 Volt starken Dynamomaschine aus durch Angreifen nicht isolirten Leitungsdrahtes mit den Händen. Der Strom soll angeblich $^1/_2$ Minute durch seinen Körper circulirt sein, bis ihn ein Camerad befreite. Das Bewusstsein blieb bei der heftigen Erschütterung erhalten. Heftiges Brennen in den Händen. Röthung derselben; an zahlreichen Stellen erhoben sich Blasen. Kopfschmerz, grosse Schwäche und Schmerzhaftigkeit der Muskulatur beider Arme. Am 26. December fielen die Blasen ab, es entstanden an ihrer Stelle Geschwüre, in deren Umgebung in der Haut ein pamstiges Gefühl.

An den Fingerbeeren des rechten Zeige- und Mittelfingers, an der Ulnarseite der Mittelphalange des rechten Ringfingers und über dem Carpometacarpo-Gelenk des Daumens je ein $^1/_2$kreuzergrosses, rundes, scharfrundiges, seichtes, mit blassen Granulationen bedecktes Geschwür. Sensibilität der Umgebung unverändert. Geschwüre heilen rasch.

2. Neubildungen.

9 M., 5 W.: 10 geheilt, 4 ungeheilt.

Sarcoma claviculae.

665—666. 1 M., 1 W., 21 und 61 J., bei beiden findet sich ein nahezu kindskopfgrosser, von der Clavicula ausgehender, vom Sternum bis zur Achselfalte einerseits, andererseits von der Fossa supraclavicularis bis weit am Thorax herab sich erstreckender, mit der Haut verwachsender, am Thorax fixirter derber Tumor. Entwickelungsdauer fünf, beziehungsweise neun Monate. Arsenbehandlung ohne Erfolg. Pat. ungeheilt entlassen.

Sarcoma scapulae.

667. S. Franz, 58 J., bemerkt seit zwei Jahren eine gleichmässig sich vergrössernde Geschwulst am linken Schulterblatte. Man findet am Rücken einen mannskopfgrossen, der unteren Hälfte des Schulterblattes und der angrenzenden Thoraxwand breit aufsitzenden, mit der Scapula verschieblichen derben Tumor mit normaler Hautbedeckung. Ausserdem ist der Mann Träger einer angeborenen Verrenkung des linken Radiusköpfchens nach aussen und oben; das Köpfchen aufs Doppelte des Normalen vergrössert.

Halbkreisförmiger Hautschnitt an der unteren Umgrenzung des Tumors, Abpräparirung der Haut in Form eines Lappens. Der Tumor lässt sich stumpf von der Thoraxwand ablösen und nach aufwärts schlagen. Resection des Angulus scapulae, von dem der Tumor ausgeht. Geringe Blutung. Tamponade der riesigen Höhle mit Jodoformgaze. Secundärnaht. Am Abend desselben Tages ziemlich starke Nachblutung. Compressivverband. Heilung per primam, Temp. hob sich nur einmal auf 38·0. Pat. am 16. Tage geheilt entlassen.

Mikroskopische Diagnose: Myxofibroma.

Lymphosarcoma axillae.

668. M. Leopold, 29 J., bemerkt die Entwickelung einer Geschwulst in der rechten Achselhöhle seit zwei Monaten, im Anschlusse an eine Contusion dieser Gegend. Faustgrosser, höckeriger, derber, verschieblicher Tumor in der rechten Achselhöhle. Exstirpation unter Resection der grossen Achselgefässe und des N. radialis und ulnaris nach querer Spaltung des Pectoralis. Tamponade mit Jodoformgaze. Heilung per granulationem in $2^1/_2$ Monaten. Temperatur überstieg 38·2 nicht. Parese und Anästhesie des Armes, Atrophie.

Mikroskopische Diagnose: Succulentes Rundzellensarkom.

Sarcoma humeri.

669. N. Franz, 39 J., Münzkirchen, O.-Oe. Im Jahre 1883 entstand in der Gegend der rechten Schulterwölbung eine Geschwulst, welche

in Jahresfrist zu bedeutender Grösse heranwuchs. Dieselbe wurde 1884 in Linz exstirpirt und soll angeblich 3 Kilo gewogen haben. Seit neun Monaten Recidive. Kindskopfgrosser, aus mehreren Knollen bestehender, ziemlich weicher, exulcerirter, in der Längsrichtung des Armes nicht verschieblicher Tumor, welcher breit in der Gegend des Deltoides-Ansatzes und der Streckseite des Oberarmes aufsitzt. Vom unteren Pole zieht zur Mitte des Oberarmes eine lineare Narbe. In dieser ein nussgrosser Sarkomknoten.

Exstirpation des Tumors, wobei Partien des Triceps und Deltoideus mitgehen. Auf eine weite Strecke liegt das Periost des Oberarmknochens bloss. Tamponade mit Jodoformgaze. Secundärnähte. Pat. fiebert zwei Tage stark, dann normale Temperatur, schönste Granulation der Höhle. Pat. wird mit handtellergrosser granulirender Fläche ins Reconvalescenten-Spital transferirt.

Mikroskopische Diagnose: Spindelzellensarkom.

670. 1 W., 62 J., mit faustgrossem beweglichen Sarkom am Oberarm, auf Wunsch ungeheilt entlassen.

Sarcoma antibrachii.

671. S. Georg, 51 J., Wien. Seit $1^1/_2$ Jahren ohne Beschwerden sich entwickelndes, eigrosses, der Radialseite der Mitte des rechten Vorderarmes aufsitzendes, kraterförmig exulcerirtes, nur mit den Muskeln verschiebliches Sarkom.

Exstirpation unter Cocaïn; die Muskelfascie wird im ganzen Umfange des Schnittes exstirpirt. Näherungsnähte. Heilung per granulationem.

Sarcoma alveolare manus dextrae.

672. K. Johann, 39 J., Malinovitz, Mähren. Seit 10 Jahren bestand am kleinen Ballen der rechten Hand ein bohnengrosses, verschiebliches Knötchen, welches im vorigen Jahre, als es etwas rascher zu wachsen anfing, exstirpirt wurde. Bald wieder Recidive. Wallnussgrosse, sich allmählig abflachende, an der ulnaren Kante der rechten Hand aufsitzende, mit dem Metacarpusknochen nicht zusammenhängende Geschwulst.

Exstirpation in Chloroformnarkose. Um den ziemlich bedeutenden Substanzverlust zu decken, wird der kleine Finger enucleirt und dessen Haut zu einem Lappen formirt; als dieser nicht genügte, Enucleation des Metacarpus V., worauf leicht vollständige Naht angelegt werden kann. Am vierten Tage geheilt entlassen.

Mikroskopische Diagnose: Alveolarsarkom.

Epithelioma humeri.

673. K. Jakob, 64 J., bemerkt seit drei Jahren ein Knötchen in der Gegend des Humerusansatzes des rechten Deltoides; dasselbe wurde von einem Arzte ausgebrannt, worauf an seiner Stelle ein langsam sich ausbreitendes Geschwür sich entwickelte.

Thalergrosses, grobgranulirtes flaches Geschwür mit harten Rändern und Grunde. Harte Drüsen in der Achselhöhle. Pat. wird auf Wunsch nicht operirt.

Neuroma nervi mediani dextr.

674. M. Margarethe, 38 J., Wien. Gibt an, schon vor zwei Jahren eine sehr empfindliche Stelle am rechten Oberarme gehabt zu haben. Nach einigen Monaten entwickelte sich eine

kleine, bewegliche Geschwulst, welche beim Anstossen oder Drücken intensiven Schmerz längs des Armes bis in die Fingerspitzen verursachte. Pamstiges Gefühl in den Fingern.

Im Sulcus bicipital. int. dext. findet sich unter der Mitte desselben eine spindelförmige, dattelgrosse, seitlich gut verschiebliche, weiche, fast fluctuirende Geschwulst, welche auf Druck enorm empfindlich ist. Die Schmerzen strahlen gegen die Finger und halten sich an die Verbreitung des Medianus, in dessen Gebiete an der Hand die Sensibilität herabgesetzt ist. Motilität vollständig erhalten.

Exstirpation in Chloroformnarkose. Es wird eine schwarzblaugefärbte Geschwulst freigelegt, die in die Continuität des Nervus medianus eingeschaltet ist und dessen auseinandergeworfene Fasern über ihre Peripherie hinwegziehen lässt. Da eine Isolirung der Nervenfasern unmöglich ist, wird ein 7 cm langes, den Tumor in sich enthaltendes Stück des Medianus resecirt. An dessen Stelle wird ein gut ebenso langes, sammt ungebundenem Bindegewebe auspräparirtes Stück eines Cutaneus internus implantirt, die Enden mit feinem Catgut aneinander genäht. Naht der Wunde. Fixirung des Armes durch blauen Bindenverband in gebeugter Stellung. Heilung per primam. Ausstrahlende Schmerzen dauern fort. Theilweise Lähmung im Bereiche der Hand und Atrophie gehen allmälig fast vollständig zurück.

Gegenwärtig (ein Jahr post operationem) keine Recidive nachweisbar.

Mikroskopische Diagnose: Myxosarcoma der Scheide des Medianus.

Lipoma brachii dextri.

675. H. Michael, 57 J. In 19 Jahren zu Kleinkindskopfgrösse angewachsenes Lipom über dem Bauche des Triceps. Exstirpation unter Cocaïn, Drainage, Naht. Heilung in zehn Tagen.

Angioma.

676. B. Marie, 14 Mon. Symmetrisch in der Gegend des Deltoides, rechts ein wallnussgrosses, links ein kreuzergrosses Angiom. Rechterseits Exstirpation und Naht. Heilung per primam; linkerseits Ignipunctur.

677. R. Josef, 8 J., trägt seit dem vierten Lebensmonate einen Blutschwamm am linken Arme. Seit vier Wochen rapides Wachsthum.

In der Haut der Streckseite des linken Oberarmes findet sich eine flache, 10 : 4 cm an der Basis messende derbe, nicht compressible Geschwulst; Oberfläche mit Borken bedeckt. Exstirpation, theilweise Naht. Nach 16 Tagen geheilt entlassen.

Mikroskopischer Befund: Papilloma, an dessen Grunde Lymphangiektasien und erweiterte cavernöse Bluträume sich finden.

678. W. Marie, 1 J. Wallnussgrosses Angiom an der Beugeseite des linken Ellbogengelenkes. Exstirpation, Naht, Heilung per primam.

3. Entzündliche Erkrankungen.

15 Fälle (11 M., 4 W.): 11 geheilt, 3 gebessert, 1 ungeheilt.

Lymphadenitis axillaris.

679—680. 2 M., 22 und 29 J. Seit zwei, beziehungsweise drei Wochen Schwellung der Achseldrüsen, hohes Fieber. Infectionsherd nicht auffindbar. Incision, Drainage; sofort Abfall des Fiebers. Beide geheilt.

Lymphadenitis cubiti.

681. 1 M. Seit drei Wochen acute Drüsenschwellung in der Ellbogenbeuge; hühnereigross, geht auf Dunstumschläge zurück.

Phlegmone und Panaritium.

682—684. 3 M. Zwei tiefe Hohlhandphlegmonen, ein Sehnenscheiden-Panaritium. Incisionen. Nach einigen Tagen in ambulatorischer Behandlung geheilt entlassen.

Contractura manus post phlegmonem.

685. 1 W., 28 J. Vor Monaten tiefe Hohlhandphlegmone; starre Beugecontractur. Massage ambulatorisch weitergeführt.

Ganglion und Hygrome.

686. W. Josef, 19 J. Seit drei Jahren bestehendes nussgrosses Ganglion am Dorsum des rechten Handgelenkes. Exstirpation in Chloroformnarkose. Das Ganglion hängt mit dem Intercarpalgelenke durch einen kleinfingerdicken Strang zusammen, ist zweifächerig, in der einen Abtheilung eine glasige, in der anderen eine dunkle Masse enthaltend. Drainage. Naht. Heilung per primam.

687. R. Amalie, 48 J. Schlaffes, kleinhühnereigrosses, angeblich erst seit zwei Monaten bestehendes Hygroma bursae olecrani; starkes Reiben. Nach vergeblicher Behandlung mit Flanelleinwickelung Exstirpation des mit Reiskörperchen gefüllten Sackes. Drainage, Naht. Heilung in einer Woche.

688. M. Amalie, 36 J., leidet seit einem Jahre an einem Erguss in die gemeinschaftliche Scheide der Fingerbeuger der rechten Hand. Entleerung durch Punction, Compressivverband. Der Erguss verschwindet, weiteres Schicksal unbekannt.

689. 1 M. mit einem ähnlichen Hygrom auf Wunsch unbehandelt entlassen.

Conchiolin-Ostitis.

690. N. Johann, 19 J., Wien. Seit fünf Jahren bei einem Perlmutterdrechsler in der Lehre. Im vorigen Jahre war der rechte Vorderarm erkrankt. Seit zehn Tagen datirt seine jetzige Erkrankung.

Sehr schmerzhafte Auftreibung des Metacarpusknochens des linken Mittelfingers; Auftreibung der linken Clavicula an der Grenze zwischen

innerem und mittlerem Drittel. Feuchtwarme Ueberschläge. Nach 14tägigem Spitalsaufenthalt Nachschub am Metacarpus pollicis sin. Nach weiteren 14 Tagen sind die Schwellungen grösstentheils zurückgegangen, die Schmerzhaftigkeit geschwunden. Pat. wird ins Reconvalescentenspital transferirt.

Necrosis radii p. fract. complic.

691. N. Marie, 21 J., Kemeten, Ungarn. Vor ca. einem Jahre Fall 4 Klafter hoch vom Baume. Fractur des linken Vorderarmes mit einer Wunde an der Beugeseite. Schienenbehandlung. Am linken Vorderarme findet sich ungefähr in der Mitte eine Axenknickung, der an der palmaren Seite eine von einer Narbe gezeichnete Vorwölbung und dorsal eine Grube mit einer Fistelöffnung entspricht, durch welche man auf rauhen beweglichen Knochen gelangt.

Unter Cocaïn Spaltung der Fistel und Extraction eines mehrere Centimeter langen corticalen und zweier kleinerer Sequester. Höhle granulirt rasch aus. Pat. geheilt entlassen.

Osteomyelitis.

692. Sch. Johann, 18 J., Zell a./d. Ybbs, N.-Oe. Erkrankte in seinem 12. Lebensjahre, nachdem er durch einige Zeit an angeblich nach einem Stosse aufgetretenen reissenden Schmerzen im linken Unterschenkel gelitten, plötzlich in der Nacht unter Schüttelfrost und überaus heftigen Schmerzen im linken Unterschenkel. Pat. lag längere Zeit in Fieberdelirien; Schwellung des ganzen linken Beines. Nach vier Wochen Aufbruch eines Abscesses an der Vorderfläche des linken Unterschenkels, später noch mehrfache Aufbrüche und Abgang von einem Dutzend nadelförmiger, harter Knochensplitter. Nach $^1/_2$ Jahre verliess Pat. das Bett. Fisteln heilten und brachen seither wieder öfter auf.

Seit acht Wochen leidet Pat. an zunehmenden Schmerzen im linken Oberarm, zu denen sich nach und nach auch eine Schwellung des ganzen Armes gesellte.

Linker Oberarm in seiner ganzen Ausdehnung bretthart angeschwollen, so dass man das Verhalten des Knochens nicht durchfühlen kann. Mässige Schmerzen. Haut bläulich marmorirt. Vorderarm ödematös.

Auf Dunstumschläge geht diese Schwellung und die Schmerzen langsam zurück, nirgends tritt Fluctuation auf. Nach zwei Monaten besteht nur mehr eine leichte Auftreibung des Oberarmknochens in seinem oberen Drittel. Während der ganzen Zeit erhob sich die Temperatur nur einige Male bis zu 38·7. Pat. wird gebessert entlassen.

Am linken Unterschenkel folgender Befund: Bedeutende cylindrische Knochenauftreibung des Unterschenkels in seiner unteren Hälfte. Haut an der Vorderseite und Knöchelgegend überall adhärent, von zahlreichen eingezogenen weisslichen Narben durchsetzt. Ueber dem äusseren Malleolus eine enge Fistel, durch welche man auf rauhen unbeweglichen Knochen kommt. Muskulatur atrophirt; Sprunggelenk ankylotisch, Fuss in hochgradiger Valgusstellung. Der Unterschenkel zeigt gegen rechts eine Verlängerung um 5 cm.

Vereiterung der Bursa subdeltoidea. — Metastase von Pneumonie.

693. M. Benedikt, 34 J., Taglöhner, erkrankte vor zehn Tagen unter Schüttelfrost, Seitenstechen, Appetitlosigkeit; seit vier Tagen schwillt das rechte Schultergelenk unter heftigen Schmerzen an. Pat. ist hoch-

fiebernd mit Abendtemperaturen gegen 40°, zeigt diffusen Katarrh über beiden Lungen; am zehnten Tage rostfarbenes Sputum, Dämpfung, Bronchial- und Knisterrasseln (Pneumonie im linken Unterlappen, geht weiterhin allmählig in Lösung). Die Schwellung der rechten Schultergegend nimmt constant zu. Am 14. Tage nach dem Eintritte des Pat. ist dieselbe kindskopfgross, kugelig, allenthalben deutlich fluctuirend. Haut stark gespannt, glänzend; nach vorne zu beginnt sie sich zu röthen. An der Schulterwölbung fühlt man die Fasern des Deltoides über der fluctuirenden Schichte wegziehen (Eiterung in der Bursa mucosa subdeltoidea). Der Schulterblattwinkel erscheint beträchtlich vom Thorax abgehoben (Erguss in der Bursa subscapularis), Schultergelenk ist fixirt; ganzer Arm stark ödematös.

Incision an der Schulterwölbung parallel der Faserung des Deltoides, Contraincision in der Gegend des Ansatzes des Deltoides am Humerus. Es entleert sich hämorrhagischer Eiter, starke Blutung aus dem morschen Gewebe. Schultergelenk nicht eröffnet.

Nachbehandlung mit essigsaurer Thonerde. Durch drei Wochen septisches Fieber (Temperatur bis zu 40·5°). Wundhöhle granulirt und verkleinert sich allmälig. Pat. geheilt entlassen.

---

4. Tuberculöse Erkrankungen.

40 Fälle (23 M., 17 W.): 19 geheilt, 10 gebessert, 11 ungeheilt.

Lymphomata tuberculosa axillae.

694. P. Alois, 17 J. Seit drei Jahren bestehendes, seit $1^1/_2$ Jahren stationäres hühnereigrosses Drüsenpaquet. Exstirpation, Tamponade mit Jodoformgaze. Wunde nach drei Wochen vollständig verheilt.

695. Sch. Otto, 45 J., hatte vor einem Jahre einen eigrossen Tumor unter der linken Brustwarze, welcher in Constantinopel exstirpirt wurde; bald darauf Drüsen in der Achselhöhle. In der Höhe der linken Brustwarze eine 10 cm lange Narbe, in der Achselhöhle ein Packet exulcerirter Drüsen. Excochleation; mit Fistel gebessert entlassen.

Abscessus frigidus reg. deltoideae.

696. B. Marie, 23 J. Subcutaner kalter Abscess, schliesst sich auf Incision in 14 Tagen.

Caries scapulae.

697. B. Franz, 63 J. Unter der rechten Spina ein hühnereigrosser Abscess; unter diesem ein zweiter 25 : 15 cm messender, zum Theil dem Schulterblatt, zum Theil der angrenzenden Thoraxwand aufsitzender. Incision, Drainage; nach zehn Tagen mit Fistel gebessert entlassen.

698. 1 M. wird wegen vorgeschrittener Lungenphthise nicht operirt.

Ulcera tuberculosa cutis.

699. 1 W., 22 J., mit zahlreichen tuberculösen Geschwüren der Haut beider Arme. Excochleation. Heilung nach längerer ambulatorischer Nachbehandlung.

Caries cubiti.

Mit Amputation behandelt wurden:

700. M. Johann, 25 J., Frankstadt, Mähren. Seit einem Jahre, zwei Monate nach einem Fall auf den rechten Ellbogen Schwellung und Schmerzhaftigkeit desselben, seit $^1/_2$ Jahre Fistelbildung. Starke Schwellung des Gelenkes, mehrfache Fisteln, die aber nicht auf Knochen führen. Gelenk nicht gelockert. Infiltr. apic. pulm. Caries tibiae. Amput. humeri in der Mitte. Lockere Naht ohne Drainage. Die Untersuchung des Gelenkes ergibt periostalen Fungus. Nach fünf Tagen bildet sich im Stumpf ein Abscess, der eröffnet wird. Nach drei Wochen ist die Wunde verheilt. Mittlerweile hat sich am Dorsum pedis sin. ein kalter Abscess gebildet, welcher excochleirt und paquelinisirt wird, trotzdem rasches Fortschreiten des Processus über die ganze Fusswurzel, Schwellung des rechten Knies. Pat. wird in seine Heimat entlassen.

701. Sch. Ludmilla, 56 J., Wien. Seit zwei Jahren Schwellung des linken Ellbogengelenkes, nach zwei Monaten Abscess an der Aussenseite, seitdem Fisteln; seit zwei Monaten enorme Schmerzhaftigkeit des Gelenkes.

Zerstörung des Gelenkes, phlegmonöser Abscess an der Rückseite, welcher incidirt wird; zwei Wochen darauf nach Ablauf der starken Schwellung Amputatio humeri ober der Mitte. Queres Drain. Naht. Erster Verbandwechsel nach 14 Tagen, vollständige Prima. Pat. nach drei Wochen mit vollständig geheilter Wunde entlassen.

702—704. 3 M. verweigern die vorgeschlagene Ablatio; ebenso:

705. B. Katharina, 21 J., Wien. Vor zwei Jahren Hämoptoë. Seit einem Jahre Schmerzen und Schwellung im rechten Ellbogengelenke. Vor acht Monaten Kalkinjection, darauf Abscedirung; Incision und Behandlung mit Kalkgaze, worauf Fisteln zurückblieben. Zerstörung des Gelenkes.

Mit Resection und Kapselexstirpation behandelt:

706. E. Franz, 29 J., Wallern, O.-Oe. Seit fünf Jahren Schmerzen und Schwellung im rechten Ellbogengelenke. Im October 1886 Incision eines periarticulären Abscesses. Excochleation, worauf die Schmerzen aufhörten und Heilung eintrat.

Pat. kam wieder mit einer teigigen Schwellung der ganzen Kapselgegend. In von schwerer Asphyxie gestörter Narkose Exstirpation der Capsel von einem Langenbeck'schen Resectionsschnitte aus; Resection des Capitulum radii und Abkratzung des usurirten Knorpels der übrigen Gelenksenden. Naht nach Drainage mit Jodoformgaze. Temperatur durch vier Tage 38·5, dann normal. Nach 14 Tagen in ambulatorischer Behandlung entlassen; Fisteln bestehen noch lange Zeit; anchylotische Ausheilung.

707. B. Agnes, 54 J., Wien. Seit $^3/_4$ Jahren Schwellung und Schmerzhaftigkeit des Gelenkes. Rechtes Ellbogengelenk spindelförmig geschwellt, rechtwinkelig contract, an der Aussenseite Fisteln.

Unter Esmarch'scher Blutsparung Resection mit hinterem Bilateralschnitt. Resection des Radiusköpfchens, des Gelenksendes des Humerus, Abkratzung des Knorpels der Fossa sigmoidea. Queres Drain. Naht. Schiene. Erster Verbandwechsel am 21. Tage, vollständige Prima intentio bis auf die Drainöffnungen. Nach zwei weiteren Wochen ist die Wunde

vollständig verheilt; Beweglichkeit auf ca. 30 Grad um den rechten Winkel. Gegen die Inactivitätscontractur der Fingergelenke Massage. Pat. geheilt entlassen.

Mit Excochleation und Paquelinisirung wurden behandelt:

708. S. Anton, 40 J. Schwellung hauptsächlich an der Aussenseite des in rechtwinkeliger Beugestellung fixirten Gelenkes; Fisteln. Vor längerer Zeit Behandlung mit Kalkgaze. Vor drei Monaten Excochleation, welche nun wiederholt wird. Pat. nach drei Wochen mit Fisteln gebessert entlassen.

709. S. Julie, 17 J. Die Affection besteht seit einem Jahre; Fisteln an der Innenseite. Excochleation und Paquelinisirung. Nach zwei Wochen gebessert entlassen.

710. R. Emma, 21 J., Nikolsburg, Mähren. Seit sechs Jahren Erkrankung des rechten Ellbogens. 1884 auf der Klinik partielle Resection. Nach einem Jahre Recidive, worauf Ignipunctur. Seitdem bestehen Fisteln. Rechtwinkelige Anchylose, mehrere Fisteln an der Aussenseite. Excochleation und Paquelinisirung. Pat. nach vier Wochen mit gutgranulirender Wunde gebessert entlassen.

711. V. Anton, 63 J. Seit zehn Jahren Schwellung des linken Ellbogengelenkes ohne Bewegungsstörung; letztere trat erst seit $2^1/_2$ Monaten auf. Umfängliche Abscessbildung; Spaltung und Excochleation von aussen her. Nach zwei Tagen zur ambulatorischen Behandlung entlassen.

712. W. Karl, 15 J., Ternitz, N.-Oe. Seit acht Monaten Schwellung, später Schmerzhaftigkeit und Unbeweglichkeit des rechten Ellbogengelenkes, seit zwei Monaten auch des linken. Ueber dem rechten Radiusköpfchen ein im phlegmonösen Stadium befindlicher Abscess, welcher gespalten und excochleirt wird. Am linken Ellbogengelenke Ignipunctur. Drei Wochen darauf gebessert entlassen mit Fisteln.

Periostitis fungosa ulnae.

713. Z. Josef, 15 J. Seit 8 Wochen sich entwickelnder nussgrosser Abscess am unteren Ende der linken Ulna. Excochleation. Granulirt in vier Wochen aus.

714. 1 W. wird an der Klinik von Erysipelas faciei befallen und auf eine interne Klinik gebracht.

Fungus vaginae tendin. flexorum manus.

715. M. Marie, 23 J., Wien. An der Beugeseite des linken Handgelenkes findet sich eine seit ca. $^1/_2$ Jahre allmählig entstandene, bis vier Querfinger gegen den Vorderarm sich erstreckende, fast unverschiebliche elastische, mit unveränderter Haut bedeckte Schwellung. Finger können activ nur minimal gebeugt werden.

Exstirpation unter Cocaïnanästhesie, Abpräparirung des Fungus von den Sehnen. Tamponade der Wunde mit Jodoformgaze. Heilung durch Granulation. Beweglichkeit stellt sich langsam wieder her.

716. R. Marie, 50 J. Seit zwei Jahren entwickelt sich ohne nähere Ursache eine längs der Beugeseite des linken Ringfingers allmählig

gegen das Handgelenk fortschreitende Schwellung. Seit $^1/_2$ Jahre entstehen Schwellungen an der Innenseite des linken Oberarmes.

Am Ringfinger der linken Hand eine hauptsächlich an der Beugeseite ausgeprägte pastöse, von drei bis auf den Knochen führenden Fisteln durchbrochene Schwellung, welche sich entlang der Beugesehnen breiter werdend bis einen Querfinger ober das Handgelenk fortsetzt und medial von der Eminentia carpi ulnaris exulcerirt ist. Im Sulcus cubitalis internus ein apfelgrosser und im oberen Drittel des Sulcus bicipitalis internus ein etwas kleinerer kalter Abscess. Lungenbefund negativ.

Incision der kalten Abscesse und Ignipunctur der fungösen Schwellung. Pat. wurde bis Ende October ambulatorisch weiter behandelt, jedoch ohne Erfolg. Die fungöse Wucherung griff um sich, besonders entlang der Beugeseite des Vorderarmes, es entstanden neue Abscesse und cariöse Zerstörung des Handgelenkes. Die vorgeschlagene Ablatio wird nicht zugegeben.

Caries carpi.

Mit Amputation (Manchettenschnitt) behandelt:

717. K. Ferdinand, 59 J. Seit zwei Jahren, angeblich im Anschlusse an eine Contusion, Zerstörung des Gelenkes. Amputation im unteren Drittel, Naht ohne Drainage. Heilung per primam. Pat. nach vier Wochen geheilt entlassen.

718. M. Johann, 58 J., Hohenfurt, Mähren. Seit drei Jahren Schwellung und bald darauf Fistelbildung. Circuläre Schwellung des rechten Handgelenkes, zahlreiche Fisteln. Zerstörung des Gelenkes.

Amputation mit Manchettenschnitt im unteren Drittel. Drainage. Naht. Erster Verbandwechsel am zehnten Tage; vollständige Prima intentio. Drain entfernt. Vier Tage darauf geheilt entlassen.

719. L. Edmund, 19 J. Seit $1^1/_2$ Jahren Schwellung des linken Handgelenkes. Behandlung mit starren Verbänden und Jodeinpinselung; später mit Kalkinjection. Vollständige Zerstörung des Gelenkes, starke Atrophie. Amputatio antibrachii im unteren Drittel.

Am achten Tage erster Verbandwechsel; vollständige Prima. Pat. mit Prothese geheilt entlassen.

720. K. Josef, 33 J., Wien. Seit drei Jahren allmählig vom Köpfchen des Metacarpus III. d. nach aufwärts gegen das Handgelenk fortschreitende Schwellung. Diese ist gegenwärtig am stärksten über dem genannten Köpfchen und erstreckt sich abnehmend nach aufwärts zu einer circulären mässigen Schwellung der Carpusgegend.

Nach vorausgeschicktem Explorativschnitt Amputatio antibrachii im unteren Drittel mit Manchettenschnitt unter Esmarch. Drainage. Naht. Erster Verbandwechsel am siebenten Tage. In drei Wochen Stumpf vollständig verheilt.

Am Präparate zeigt sich Zerstörung der Articul. metacarpo-phalangeal. III., fungöse Massen entlang der dorsalen Sehnen, das Carpalgelenk von fungösen Granulationen erfüllt, die Knochen morsch.

721. St. Virgilie, 30 J., aus Prag. Wurde im December 1887 an einer seit einem Jahre bestehenden Tendovaginitis fungosa der Fingerbeuger mit Kalkinjectionen, dann mit Excochleation und Paquelinisirung behandelt und nach drei Monaten mit fortbestehender, von Fisteln durchsetzter Schwellung entlassen. Nach einem Monate liess sich Pat. wieder aufnehmen; es besteht neben dem früheren Status eine circuläre pastöse

Schwellung des Handgelenkes. Amputatio antibrachii mit Manchettenschnitt an der Grenze des unteren Drittels. Drainage. Naht. Pat. nach drei Wochen mit vollständig per primam verheiltem Stumpfe entlassen.

Die Untersuchung des Präparates ergibt beginnenden Fungus carpi, neben ausgebreiteter Tendovaginitis fungosa und Schwielenbildung.

722. B. Sofie, 64 J., Wien. Seit ca. einem Jahre sich entwickelnde Zerstörung im linken Handgelenke ohne Abscessbildung.

Nach Versuch einer Resection sofort Amputation in der Mitte des Vorderarmes mit Manchettenschnitt. Drainage. Naht. Erster Verbandwechsel nach 13 Tagen; vollständige Prima intentio. Pat. nach drei Wochen geheilt entlassen.

Conservativ behandelt.

723. H. Elisabeth, 29 J. Seit vier Wochen ohne Ursache entstandene circuläre, pastöse Schwellung des Handgelenkes. Behandlung mit Immobilisirungsverbänden. Pat. stand durch viele Monate in Beobachtung mit ganz gleich bleibendem Status.

724. R. Franz, 62 J., aus N.-Oe. Vor einem Jahre, angeblich durch Fall auf die Hand, Bruch des Radius; seit dieser Zeit Schwellung und Schmerzhaftigkeit des Gelenkes.

Theilweise fluctuirende Schwellungen entsprechend dem unteren Ende der Ulna und am Radiocarpalgelenke. Spaltung und Excochleation der Abscesse. Ignipunctur der ganzen Schwellungen. Nirgends rauher Knochen.

Ziemlich gute Granulation an allen Stellen und Bildung derben Narbengewebes ringsum. An der Palmarseite des Carpus neuerlich Fluctuation. Pat. wird nach fünfwöchentlichem Spitalsaufenthalte gebessert entlassen.

725. N. Josef, 18 J., Wien. Angeblich im Anschlusse an ein Trauma entstandene, sehr druckempfindliche pastöse Schwellung des linken Handgelenkes. Gefensterter starrer Verband und Jodeinpinselungen; nach vier Tagen entlassen.

Die erkrankte linke Hand zeigt folgende Bildungsanomalie: Mittelhand bis zu den Capitulis und Daumen vollständig normal. Vom Zeigefinger und Kleinfinger ist die Grundphalange normal gross entwickelt, auf diese ein kleines, mit einem Nagelrudiment geziertes Knöpfchen aufgesetzt. Der Mittel- und vierte Finger entbehren jeder knöchernen Grundlage, sind kurz, in der Mitte eingeschnürt und mit kleinen Nägeln gekrönt.

726. K. Miloslawa, 21 J., Nimburg, Böhmen. Rechte Hand palmar subluxirt, Carpusgend circulär stark geschwellt mit zahlreichen, gegen morschen Knochen führenden Fisteln. Vollständige Gelenkszerstörung. Im November 1887 Ignipunctur bis in den Knochen, im Jänner wiederholt; ein Monat darauf verlässt Pat. gebessert das Spital. Die Schwellung hat bedeutend abgenommen und ist allenthalben derb geworden; es bestehen aber zahlreiche Fistelöffnungen.

Im April wieder stellenweise pastöse Schwellung. Neuerlich tiefe Verschorfung mit Paquelin. Im October wieder Abscesse ums Gelenk und pastöse Schwellung. Neuerlich Ignipunctur. Pat. wird ambulatorisch weiter behandelt; fortgesetzte Touchirung der Fisteln mit Lapis. Nach $1^1/_2$ Jahre dauernder Behandlung heilt der Process aus. Subluxation im Handgelenk, fast complete Anchylose.

727—729. 2 M., 1 W. wurden theils wegen multipler tuberculöser Herde, theils wegen Verweigerung der Ablatio ungeheilt entlassen.

Spina ventosa.

730—733. Bei 2 W. Enucleation im Grundgelenke, Heilung per primam.

Bei einem 12jährigen Knaben Ingipunctur (nach 14 Tagen gebessert entlassen); bei 1 M. wegen vorgeschrittener Phthisis pulmon. kein chirurgischer Eingriff.

---

5. Formfehler.

8 Fälle (5 M., 3 W.): 7 geheilt, 1 ungeheilt.

Syndactylia congenita.

734. H. Franz, 5 Woch., Baumgarten. Brückenförmige Syndaktylie im Bereiche der beiden Endphalangen des Zeige- und Mittelfingers; Durchtrennung derselben mit der Scheere, Naht; geheilt entlassen.

735. L. Josef, 2 J., Schankowitz, Mähren. Syndaktylie des rechten Mittel- und Ringfingers, an den Endphalangen ossär, sonst häutig. Häutige Syndaktylie der drei letzten Finger der linken Hand, im Bereiche der Endphalangen des Mittel- und Ringfingers auch ossär.

Operation in Narkose, an der rechten Hand ein dorsaler Lappen mit der Basis am Ringfinger, ein palmarer mit der Basis am Mittelfinger. Durchkneipen der Verbindung der Endphalangen. Naht. An der linken Hand wird nur die Verbindung des Klein- und Ringfingers mit der Scheere gespalten; Naht. Die Syndaktylie zwischen Ring- und Mittelfinger wird belassen. Heilung per primam.

Narbige Syndaktylie und Narbencontracturen.

736. H. Franz, 18 J., erlitt vor fünf Jahren anlässlich einer Feuersbrunst Verbrennungen im Gesichte und an den Extremitäten; Vernarbung nach neun Monaten.

Neben Ectropium der Lider und Lippen besteht narbige Syndaktylie zwischen Daumen und Zeigefinger und zwischen diesem und Mittelfinger. Die ziemlich dehnbare Verbindung zwischen Daumen und Zeigefinger wird gespalten, das Wiederverwachsen durch Umsäumungsnähte verhindert. Durchtrennung der Verbindung zwischen Zeige- und Mittelfinger. Bildung eines dorsalen und palmaren Läppchens in der Gegend des Grundgelenkes, welche zwischen die Finger eingeschlagen und durch einige Nähte fixirt werden. Heilung in zwei Monaten. Vollständige Ueberhäutung und fast normale Beweglichkeit der Finger.

737. K. Laura, 3 J., Wien, griff vor $1^1/_2$ Jahren an einen glühenden Eisenofen. In der Vola manus sin. bis zur Handbeuge Haut narbig, linker Zeigefinger ganz in die Vola eingeschlagen und hier durch eine niedrige Narbenduplicatur fixirt; nach deren Spaltung lässt sich der Finger strecken und der dadurch entstandene rhomboide blutende Defect nach Unterminirung der Ränder grösstentheils linear in der Richtung der Kleinfingeraxe vereinigen. Pat. am fünften Tage geheilt entlassen.

738. H. Antonia, $2^1/_2$ J., Gainfahrn, N.-Oe. Verbrannte sich beide Hände an einem Ofen vor $1^1/_2$ Jahren; Verheilung in $^1/_2$ Jahre.

Rechts Narben in der Hohlhand ohne Contractur; links die Finger mit Ausnahme des Daumens durch ein System von Narbensträngen in die Hohlhand eingeschlagen, fixirt.

Die Narben in der Hohlhand werden exstirpirt, so dass ein Defect der Haut entsteht, der am Zeigefinger bis über das erste Interphalangealgelenk, an den übrigen bis an die Grundgelenke reicht und überthalergross ist. Bildung eines dreieckigen Lappens an der Rückenhaut der linken Seite, dessen breite Stielbasis nach oben und innen sieht. Der Lappen wird über die radiale Seite der Hohlhand des nach rückwärts herumgeführten linken Armes herübergeschlagen und an drei Seiten mit den Rändern des Defectes exact vernäht; der Arm durch einen Gypsverband an dem Stamme fixirt. Nach zwölf Tagen erster Verbandwechsel in Narkose, Lappen per primam angeheilt, wird an der Basis etwas eingeschnitten. Nach fünf Tagen wird der Lappen in Narkose vollständig durchtrennt und vollständig eingenäht. Die Rückenwunde wird der Granulation überlassen. Weitere ambulatorische Behandlung. Die Stellung und Beweglichkeit der Finger sehr gut.

Gelenkscontracturen.

739. L. Hermine, 9 J., Haugsdorf, N.-Oe. Angeblich im 3. Lebensjahre nach einem Insectenstiche Vereiterung des Gelenkes.

Das Gelenk zwischen Grund- und Mittelphalange des rechten Ringfingers anchylotisch unter einem Abductionswinkel von 140°. Resection des Gelenkes. Pat. geheilt entlassen.

740. K. Ignaz, 36 J. Rheumatismus vor acht Monaten. Starre Beugecontracturen an der linken Hand. Nach sechswöchentlicher Massagecur ist die Beweglichkeit fast völlig wiederhergestellt.

Dupuytren'sche Contractur.

741. Z. Josef, 53 J., Aspern. Seit vier Jahren erkrankt. Zuerst wurde der linke Kleinfinger, zwei Jahre darauf der rechte, seit zwei Monaten auch der linke Zeigefinger ergriffen.

Das Metacarpo-Phalangealgelenk und das erste Interphalangealgelenk des linken Zeigefingers rechtwinkelig, die entsprechenden Gelenke des linken Zeigefingers und rechten Kleinfingers nahezu rechtwinkelig gebeugt. (Die Endglieder ziemlich frei beweglich.) Der Streckung stemmen sich weit in die Hohlhand vorspringende derbe Stränge und anscheinend auch die entsprechenden Beugesehnen entgegen. In den Hohlhänden schwielig verdickte Haut. Pat. wird auf Wunsch ungeheilt entlassen.

---

6. Diversa.

4 Fälle (1 M., 3 W.): 2 geheilt, 2 ungeheilt.

Arthritis deformans humeri.

742. B. Theresia, 43 J., leidet seit acht Jahren an Schmerzen im linken Schultergelenk; grosser Erguss und starkes Reiben in demselben. Punction und Jodinjection wird ohne Erfolg versucht. Pat. ungeheilt entlassen.

743. 1 M. mit Arthritis nodosa in zahlreichen Gelenken wird auf Wunsch unbehandelt entlassen.

744. 1 W. mit luetischen Geschwüren am linken Ellbogen (nebenbei Trägerin eines Ovarienkystomes) wird mit Jodkali behandelt, wodurch die Geschwüre rasch zur Ueberhäutung kommen.

Gangrän des Vorderarmes durch intrauterine Strangulation.

745. J. Gisela, 4 Woch., Wien. Sofort nach der Geburt bemerkte man eine graue Verfärbung des rechten Vorderarmes, um die untere Hälfte des Oberarmes eine Schnürfurche; fortschreitendes Faulen des Armes. Gegenwärtig sind die Vorderarmknochen entblösst, die Gangrän begrenzt sich an der Grenze des unteren und mittleren Oberarmdrittels.

Amputatio humeri in der Mitte, Manchettenschnitt. Naht. Wunde heilte per primam. Nach 14 Tagen entlassen.

XII.

Untere Extremität.

261 Fälle (153 M., 108 W.): 137 geheilt, 89 gebessert, 27 ungeheilt, 8 gestorben.

Uebersicht.

1. **Verletzungen:** Fall 746–783.
   38 Fälle (28 M., 10 W.): 24 geheilt, 9 gebessert, 2 ungeheilt, 3 gestorben.

2. **Neubildungen:** Fall 784—809.
   26 Fälle (12 M., 14 W.): 15 geheilt, 2 gebessert, 8 ungeheilt, 1 gestorben.

3. **Entzündliche Erkrankungen:** Fall 810—854.
   45 Fälle (33 M., 12 W.): 31 geheilt, 8 gebessert, 6 ungeheilt.

4. **Tuberculose Erkrankungen:** Fall 855—939.
   85 Fälle (38 M., 47 W.): 27 geheilt, 46 gebessert, 9 ungeheilt, 3 gestorben.

5. **Formfehler:** Fall 940—1002.
   63 Fälle (40 M., 23 W.): 36 geheilt, 24 gebessert, 2 ungeheilt, 1 gestorben.

6. **Diversa:** Fall 1003—1006.
   4 Fälle (2 M., 2 W.): 4 geheilt.

---

1. Verletzungen.

18 M., 7 W.: 16 geheilt, 6 gebessert, 1 ungeheilt, 2 gestorben.

a) Fracturen.

Fractura pelvis.

746. Sch. Vincenz, 46 J., stürzte beim Tragen eines 50 Kilo Gewichtes; das auf seiner Schulter befindliche Gewicht fiel dabei auf die linke Lendengegend; Pat. konnte sich nicht mehr erheben. Auf die Klinik gebracht, bot der Kranke das Bild eines schweren Shokes. Linke Darmbeingegend und Unterbauchgegend enorm druckempfindlich. In rechter Seitenlage des Pat. kann das linke Darmbein in toto abnorm bewegt werden, wobei auf Distanz hörbare Crepitation entsteht. Am Darmbeinkamm keine Stufe. Der nähere Verlauf der Bruchlinie kann auch in Narkose nicht eruirt werden; Hüftgelenk frei. Ruhelage; die Schmerzhaftigkeit nimmt bald ab; da weder von Seite der Blase, noch irgend eines anderen Beckenorganes bedrohliche Erscheinungen auftreten, wird der Kranke nach 14 Tagen ins Reconvalescentenspital transferirt.

Fractura colli femoris.

2 M., 3 W.: 4 gebessert, 1 gestorben.

747. J. Heinrich, 70 J. Fall von $1^1/_2$ m Höhe direct auf die linke Hüfte. Starke Auswärtsrollung des linken Beines, 2 cm Verkürzung; durch 14 Tage Extension, dann Herumgehen mit Krücken. Nach vier Wochen noch sehr mangelhafter Callus; das Bein hat noch immer starke Tendenz zur Auswärtsrollung; Verkürzung unverändert. Pat. gebessert in Privatpflege entlassen.

748. Z. Caroline, 82 J., fiel vor einer Woche mit der rechten Hüfte auf harten Steinboden. Sehr bedeutendes Extravasat, 5 cm Verkürzung und starke Auswärtsrollung des Beines; Extension. Nach einigen Tagen Decubitus am Kreuzbein und Bronchitis; von nun an wird Pat. in einem Lehnstuhle sitzend erhalten. Decubitus heilt; mässiger Callus. Nach sechs Wochen wird Pat. mit in starker Auswärtsrollung und 5 cm Verkürzung erfolgter Consolidation gebessert entlassen.

749. K. Magdalene, 65 J. Vor vier Monaten Fall bei Glatteis auf die rechte Seite. Pat. lag vier Wochen im Bette und ging dann mit Krücken herum. Gegenwärtig Trochanter durch Callus verbreitert, 4 cm Verkürzung, starke Auswärtsrollung, bedeutendes Oedem des ganzen Beines. Flanelleinwickelung des Beines, Herumgehen mit Krücken. Bei der Entlassung nach vier Wochen kann sich Pat. ziemlich gut auf das kranke Bein stützen.

750. Z. Josef, 60 J. Die Fractur entstand vor vier Monaten durch einen Fehltritt. Fünf Wochen Bettruhe, dann Herumgehen mit Krücken; es ist bis nun keine Consolidation erfolgt, das Auftreten unmöglich. 4 cm Verkürzung. Diese wird durch 14tägige Extension mit 5 kg auf $2^1/_2$ cm herabgemindert; die abnorme Beweglichkeit bedeutend geringer. Pat. wird mit einem Taylor'schen Apparat gebessert entlassen.

751. R. Scheindl, 54 J. Vor fünf Monaten Fall im Zimmer auf die linke Seite; seitdem Bettruhe. Die stark marastische Frau liegt im Bette auf der linken Seite mit gegen den Bauch angezogenen Beinen. Lagerung in halbsitzender Stellung auf den Rücken. Drei Tage nach der Aufnahme erkrankt Pat. an Pneumonie, an der sie nach acht Tagen zu Grunde geht. Section: Intracapsulärer Schenkelhalsbruch, Pneumonie; in dem rechten Leberlappen ein haselnussgrosses Adenom.

Fractura femoris.

3 M., 1 W. geheilt.

752. R. Rudolf, $5^1/_2$ J., lag vor vier Monaten mit rechtsseitiger ausgeheilter Coxitis an der Klinik; es wurde Streckung vorgenommen. Bei der Entlassung geht Pat. ohne Krücken.

Vor einem Tage durch Stolpern über eine Baumwurzel Fractur des rechten Oberschenkels im unteren Drittel. Dislocation gering; sofort Gypshose, mit welcher Pat. in ambulatorische Behandlung entlassen wird. Heilung ohne Deformität.

753. F. Karl, 37 J. Pat. wurde von einem Lastwagen überfahren; neben mehrfachen Rippenbrücken und Bruch der rechten Clavicula querer Bruch des linken Oberschenkels an der Grenze zwischen mittlerem und unterem Drittel; 4 cm Verkürzung. Extension durch vier Wochen; hierauf Gypshose. Nach acht Wochen wird Pat. mit vollständig consolidirter Fractur (1 cm Verkürzung) geheilt entlassen.

754. L. Marie, 3J. Durch Ueberfahrenwerden Bruch des linken Oberschenkels an der oberen Grenze des unteren Drittels. Geringe Verkürzung. Nach 14tägiger Extension bereits bedeutende Festigkeit; Gypshose. Heilung ohne jede Deformität.

755. B. Johann, 45 J. Durch Fall vom Kutschbocke Bruch des rechten Oberschenkels in der Mitte, $1^1/_2$ cm Verkürzung. Durch 14 Tage Extension (bis zu 7 Kilo Gewicht), hierauf Gypshose, welche nach 14 Tagen abgenommen wird. Trotz ausgiebigen Callus bedeutende abnorme Beweglichkeit, daher neuerlich kräftige Extension durch 14 Tage, worauf wieder starrer Verband durch zwei Wochen, nach dessen Abnahme vollkommen feste Consolidation besteht. Pat. leidet an Phthisis pulmonum mit hektischem Fieber.

Fractura patellae.

756. L. Johann, 64 J. Durch Fall aufs rechte Knie (auf der Strasse). Querbruch der Patella mit daumenbreiter Dislocation, geringer Bluterguss; die Fragmente lassen sich durch Flanelleinwickelung vollständig einander nähern. Pat. wird nach 14 Tagen in häusliche Pflege entlassen. Heilung mit guter Beweglichkeit.

Fractura cruris.

6 geheilt.

757—762. 5 M., 1 W. mit subcutaner Fractur beider Knochen; Lagerung auf eine Petit'sche Schiene anf die Dauer von zwei bis zehn Tagen; die Resorption eines besonders bedeutenden Extravasates wird durch Flanelleinwickelung befördert. Nach dieser Zeit Anlegung eines Gypsverbandes von den Zehen bis übers Knie; dieser bleibt ca. drei Wochen liegen und wird dann entweder erneuert oder durch einen leichten blauen Verband ersetzt. Bei 1 M. Ausbruch von Delirium alcoholicum; bei demselben sehr langsame Callusbildung; Consolidation nach ca. acht Wochen.

Fractura fibulae.

763—765. 3 M. Durch einige Tage Lagerung auf Petit'schen Stiefel, dann Gypsverband.

Fractura cruris male sanata.

766. T. Johann, 45 J. Vor acht Monaten Bruch des rechten Unterschenkels durch Auffallen einer schweren Eisenstange, gegenwärtig bedeutende callöse Auftreibung beider Knochen im unteren Drittel; mässiger, nach innen offener Knickungswinkel. Supinationsstellung des Fusses. Pat. tritt mit dem äusseren Fussrande auf; wird auf Wunsch unbehandelt entlassen.

Fractura cruris complicata.

767. O. Margarethe, 66 J., Wien. 18. Juli von der Tramway überfahren, wurde auswärts verbunden; da die Blutung nicht stand, wurde ein Esmarch'scher Schlauch am Oberschenkel angelegt und die Pat. anderen Tages auf die Klinik gebracht. Man findet ausgebreitete Lappenwunden am Fussrücken und inneren Fussrand, welche sämmtlich durch Nähte geschlossen sind. Starke Schwellung, Crepitation im Bereiche des unteren Unterschenkeldrittels. Abnahme des Esmarch'schen Schlauches, Entfernung der Nähte, Desinfectionsverband. Temperatur 38·5, welche sich in den nächsten Tagen auf 39·5 erhob; Gangrän der Hautlappen.

24. Juli. Amputation des Oberschenkels nach Gritti. Drainage. Naht. Verband mit essigsaurer Thonerde. Abendtemperatur dauernd gegen 39°. Am sechsten Tage sieht der Stumpf normal aus, auch nach Entfernung der Nähte ausser eigenthümlicher Trockenheit der Wunde nichts Abnormes. Decubitus am Kreuzbein. Am 30. Juli diphtheritischer Belag der Wunde, Metastase im linken Ellbogengelenke; weiterhin stellt sich starkes Schleimrasseln ein, Exitus letalis 4. August.

Section: Fractura complicata cruris sin. subsequente septicaemia. Pneumonia lobularis d., Cor adiposum.

768. G. Leopold, 50 J., Neubruck, N.-Oe. Die Verletzung entstand durch Auffallen eines schweren Mühlsteines. Am dritten Tage wurde Pat. auf die Klinik gebracht. Fractur der Tibia unterhalb der Spina und der Fistula an correspondirender Stelle. Etwas über der Fracturstelle der Tibia eine den Knochen entblössende Weichtheilswunde. Eine zweite grosse Lappenwunde legt die vordere Fläche der Patella blos; Fractur am inneren

Femurcoudyl. Durch ca. fünf Wochen conservative Behandlung. Anfangs eiterten die Wunden, ohne besondere Schwellung und Schmerzhaftigkeit, bald aber entstanden Abscesse ringsum, welche gespalten wurden. Nach zwei Wochen Vereiterung des Kniegelenkes, welches breit eröffnet und drainirt wurde; bald darauf Vereiterung des Sprunggelenkes; neue Abscesse in der Umgebung des Kniees. Temperatur schwankt in der ganzen Zeit zwischen 38 und 40°. Pat. kommt von Tag zu Tag mehr herunter, der Appetit verliert sich vollständig, Pat. zum Skelette abgemagert. Um den Pat. von den Eiterherden zu befreien, wird am 13. Juli Amput. femor. an der Grenze des unteren Drittels gemacht. Vorderer und hinterer Lappen. Drainage, lockere Naht. Sofort fiel die Temperatur zur Norm ab, Pat. erholte sich allmälig. Der Stumpf verheilte grösstentheils per primam, so dass am 30. Juli nur mehr' oberflächliche Granulationsflecken vorhanden waren. Pat. wurde mit künstlichem Beine geheilt entlassen.

Die Section des amputirten Gliedes ergab: Fractur der Tibia mit Einkeilung des oberen Bruchstückes in das untere, Fractur des äusseren Malleolus, Zertrümmerung des Condylus internus femoris; eiterige Gonitis und Osteomyelitis tibiae; Eiterung in der Sehnenscheide des gemeinsamen Zehenstreckers.

Fractura complicata cruris male sanata; Necrosis.

769. E. Jakob, 73 J., Ungarn. Vor acht Monaten Schussfractur des linken Unterschenkels; durch drei Monate Extension; starke Eiterung. Pat. hat das Bett noch nicht verlassen. Bei der Aufnahme auf der Klinik besteht bedeutende Verkürzung, Axenknickung im unteren Drittel des Unterschenkels, in beiden Knöchelgegenden Fisteln, durch welche die Sonde überall auf rauhen Knochen kommt, starke krampfartige Schmerzen im ganzen Beine, permanente Schlaflosigkeit. Pat. bezeichnet selbst seinen Zustand als unerträglich und will amputirt sein. Da die weitere conservative Behandlung wenig Aussicht auf ein gutes functionelles Resultat eröffnet, der Kranke durch die lange Eiterung heruntergekommen ist, auch sein hohes Alter eine möglichste Abkürzung des Krankenlagers gebietet, erscheint die Ablatio vollkommen gerechtfertigt.

Amputation mit Manchettenschnitt, etwas ober der Mitte. Drain. Naht. Heilung per primam; erster Verbandwechsel am zehnten Tage, neuralgische Schmerzen und eigenthümliche rotirende Bewegungen mit dem amputirten Beine, welche auf Druck auf den Cruralis aufhören, dauern noch längere Zeit fort, nehmen aber immer mehr ab.

Pseudarthrosis post fracturam cruris.

770. V. Theresia, 40 J. Vor sechs Monaten durch Ueberfahrenwerden complicirter Unterschenkelbruch im unteren Drittel, welcher nach zweimonatlichem Spitalsaufenthalte mit abnormer Beweglichkeit ausheilte.

Blosslegung der Fracturstelle; es zeigt sich, dass das obere Tibiafragment mit dem unteren Fibulafragmente pseudarthrotisch verbunden ist, das untere Tibia- und obere Fibulafragment sind, jenes nach vorne innen, dieses nach aussen hinten abgewichen; die beiden Tibiafragmente werden stufenförmig angefrischt, durch eine starke Catgutnaht aneinander fixirt, quer durch noch ein Elfenbeinstift getrieben. Drainage. Naht. Fixirung auf eine Resectionsschiene mit starrem Verband. Nach vier Wochen erster Verbandwechsel. Die Fragmente sind ausgiebig gegen einander verschiebbar, sehr wenig Callus. Einige Tage darauf wird Pat. mit starrem Verband nach Hause entlassen; Pat. lag zu Hause noch etwa zwei Monate, ging dann mit

einem Stützapparate herum. Kürzlich stellte sich Pat. wieder vor; es ist vollkommen knöcherne Vereinigung eingetreten, ganz leichte Recurvation des Unterschenkels, $1^1/_2$ cm Verkürzung.

b) Luxatio ischiadica.

771. T. Friedrich, 17 J., gibt an, vor zwei Jahren bei Glatteis auf das gebeugte Knie gefallen zu sein, dabei sei das Bein stark nach einwärts gerollt gewesen; nach dem Falle konnte er sich erheben und in das erste Stockwerk eines Hauses gehen. Starkes Stechen in der Hüfte nöthigte ihn zu mehrtägiger Bettruhe. Seither hinkt Pat.; in die gegenwärtige abnorme Stellung sei das Bein im Laufe eines Jahres gerathen.

Befund: Das linke, stark abgemagerte Bein steht in Beugung, Adduction und Einwärtsrollung. Der Schenkelkopf anscheinend normalgross im Gesässe in der Gegend des Sitzbeinastes deutlich zu fühlen.

Es werden zunächst Einrichtungsversuche in Chloroformnarkose unternommen; dieselben bleiben vollkommen erfolglos. Man entschloss sich daher zur Arthrodese des Hüftgelenkes. Resectionsschnitt. Abtragung des allenhalben guterhaltenen Knorpels des Kopfes und der Pfanne; der verkleinerte Kopf lässt sich nun leicht reponiren; Tamponade der Wunde mit Jodoformgaze. Das Bein wird in gestreckter Stellung durch eine Gypshose fixirt. Die Adduction lässt sich nur mangelhaft beheben.

Zum Verbandwechsel wird in den Gypsverband ein Fenster ausgeschnitten. In 14 Tagen, während welcher Abendtemperaturen bis zu 39·0 anhielten, füllt sich die Wundhöhle mit Granulationen vollständig aus. In den nächsten fünf Wochen wird der Gypsverband dreimal erneuert, jedesmal der Versuch gemacht, die Adduction und Einwärtsrollung zu beheben, was aber nicht vollständig gelingt; die erhoffte Anchylose ist nicht eingetreten. Die Wunde ist ein oberflächlicher, einen breiten Ueberhäutungssaum tragender Granulationsstreifen; von diesem geht in der achten Woche nach der Operation unter Schüttelfrost ein nach und nach über den grössten Theil des Körpers sich verbreitendes Erysipel aus, welches den Kranken am 13. Tage dahinrafft.

Section: An Stelle der Operationswunde ein 2 : 3 cm messender, missfärbiger Granulationsstreifen. An beiden Vorderarmen und linken Unterschenkel ausgebreitete eiterige Infiltrationen, linkes Kniegelenk und das operirte Hüftgelenk eiterig zerstört.

Was den Entstehungsmodus der Luxation anlangt, so dürfte es sich um eine secundäre Luxation in Folge des Traumas vor zwei Jahren gehandelt haben. Gegen Tuberculose sprach der in dieser Richtung vollständig negative Befund bei der Operation und bei der Section.

772. E. Theresia, 29 J., Buchberg, N.-Oe. Wurde Mitte December 1887 von einem Wagen, den sie durch Anstemmen der rechten Schulter vor dem Umfallen schützen wollte, bei fixirtem linken Beine nach links übergeworfen. Kam zwei Monate darauf auf die Klinik.

Oberschenkel gebeugt, einwärts gerollt und adducirt, Trochanter 4 cm über der Nelaton'schen Linie. Der anscheinend normalgrosse Kopf deutlich am Sitzbein tastbar, ziemlich grosse Beweglichkeit. Muskulatur mässig atrophisch.

Es werden zweimal in Narkose Einrichtungsversuche nach verschiedenen Methoden gemacht, es gelingt aber nie, den Kopf in die Pfanne zu bringen, jedoch wird derselbe durch Zerreissung aller Adhäsionen sehr frei beweglich, und kann der Oberschenkel in mässige Adductions- und in Streckstellung gebracht werden, in welcher er durch eine doppelte Gypshose fixirt wird.

Diese wird nach einem Monat entfernt, die Stellung des Beines ist nun durch ein derbes Infiltrat in der Gelenksgegend fixirt. Pat. wird mit einer der nunmehrigen Verkürzung entsprechenden Sohleneinlage von 2 cm gebessert entlassen.

c) Diverse Verletzungen.

Haematoma.

773. B. Franziska, 19 J. Vor drei Wochen Fall auf der Treppe aufs Gesäss. Man findet am rechten Gesässe eine halbkugelige, fluctuirende, auf Druck sehr empfindliche Vorwölbung; dieselbe verschwindet auf Massage vollständig. Pat. nach 18 Tagen geheilt entlassen.

774. B. Karl, 22 J. Durch Hufschlag entstandenes hühnereigrosses Hämatom in der Mitte der Vorderseite des Oberschenkels, geht auf Flanelleinwickelung vollständig zurück.

Distorsio pedis.

775. 1 W. 12 J. Starke Schwellung im Bereich des oberen Sprunggelenkes. Massage, Flanelleinwickelung. Nach 14 Tagen geheilt entlassen.

Vulnus punctum.

776—777. 2 M. Stichöffnungen (Messer — Schusterkneip) entsprechend der Spitze des Subinguinal-Dreieckes. Starke venöse Blutung; aseptischer Verlauf.

Vulnus contusum.

778. 1 M. Quetschwunde am Fussrücken durch Ueberfahren. Circumscripte Phlegmone. Heilung.

779. N. Josef, 29 J., Wien. Vor sechs Wochen ging dem Pat. ein Wagenrad über die linke Grosszehe; die dadurch entstandene Platzwunde klaffte weit, eiterte ohne sich stark zu entzünden. Gegenwärtig findet sich die linke Grosszehe, enorm bis zum Umfange von 15 cm geschwellt, verlängert. An ihrer Unterseite eine spaltförmige, 3 cm tiefe, auf 2 cm klaffende, 7 cm lange, mit Granulationen ausgekleidete Trennung der Weichtheile, der Knochen nicht blossliegend, die Haut der Zehe normal gefärbt, sehr derb infiltrirt, so dass nur auf längeren Druck ein stehenbleibender Eindruck zu erzielen ist. Auf Heftpflastercompression geht das chronische Oedem zurück, die Zehe wird auf nahezu normale Grösse reducirt, der Spalt bleibt bestehen; Aufrichtung und Naht gibt Pat. nicht zu.

Erfrierungsgangrän.

780. B. Semler, 46 J., Botuschan, Rumänien. Erfrerte sich vor vier Jahren die Grosszehe des linken Fusses; seitdem ungeheure Schmerzhaftigkeit derselben, welche bei den geringsten Kälteeinflüssen sich immer in erneuter Heftigkeit einstellte. Seit zwei Jahren Uebergreifen auf die benachbarten Zehen. Vor drei Monaten Enucleation der mittleren Zehe in Jassy; zu dieser Zeit waren schon alle Zehen mit Ausnahme der kleinen schwarz.

Am linken Fusse die Grosszehe, zweite und vierte bis zur Mitte der Grundphalanx schwarz verfärbt, trocken mumificirt; Demarcation allerseits ausgesprochen, wird durch durch sechs Wochen fortgesetzte Dunstumschläge befördert, worauf Enucleation der Zehen im Grundgelenke. Wunden granuliren gut.

781. A. Michael, 31 J., N.-Oe. Erfrerte sich vor sechs Jahren den rechten Vorfuss, der in Folge dessen gefühllos wurde; bald entwickelte sich an der Dorsalseite der zweiten Zehe ein Geschwür, welches allmälig sich ausbreitend auf die übrigen Zehen übergriff.

Diffuse, ziemlich derbe Schwellung des rechten Vorfusses, Haut daselbst bräunlichroth verfärbt. Die Haut am Dorsum aller Zehen mit Ausnahme der kleinen, die angrenzende Haut über den Grundgelenken und zum Theile auch die der Interdigitalfalten geschwürig zerfallen. Die Geschwürsfläche zeigt derb infiltrirte, ziemlich steile Ränder und unregelmässige blasse Granulationen. Ein zweites ähnliches Geschwür findet sich an der Fusssohle in der Gegend des Os cuboideum.

Auf Umschläge mit Burow'scher Lösung reinigen sich die Geschwüre bald und überhäuten.

782. W. Josef, 28 J. Erfrerte sich den linken Fuss beim Eishacken. Anderen Tages findet sich eine bedeutende ödematöse Schwellung des ganzen Fusses und rosenrothe Färbung der Haut. Die Haut der Zehen in verschiedener Ausdehnung dunkelblau; diese Verfärbung greift auch 2 cm weit auf die Sohle; stellenweise mit blutigem Serum gefüllte Blasen. In 14 Tagen wird die ganze grosse und von den zwei benachbarten Zehen das Endglied gangränös; dieselben werden schwarz, trocken und schrumpfen. Zur Abwartung der voraussichtlich lange dauernden Demarkirung wird Pat. nach Hause entlassen.

783. Z. Andreas, 60 J., Anton, Ungarn, erfrerte sich vor zehn Jahren die linke Grosszehe; seitdem jährlich im Frühjahre Geschwürsbildung und Heilung in der besseren Jahreszeit. Auch im letzten Frühjahr wieder Geschwüre; nach starken Strapazen plötzlich starke Schwellung der Zehe unter Fieber und starken Schmerzen, Aufbruch eines Abscesses an der Innenseite, seitdem Fistelbildung im Bereiche des Grundgliedes der Zehe.

Von mehreren Fisteln durchbrochene circuläre Schwellung der Grosszehe, besonders im dorsalen Antheile. Es wird nach Spaltung der Fisteln die nekrotische Grundphalange extrahirt, worauf langsam Schliessung der Wunde durch Granulation in Wochen.

---

2. Neubildungen.

26 Fälle (12 M., 14 W.): 15 geheilt, 2 gebessert, 8 ungeheilt, 1 gestorben.

Becken.

784. P. Therese, 50 J. Im rechten Darmbeinteller eine faustgrosse, unverschieblich festsitzende harte Geschwulst mit glatter Oberfläche (wahrscheinlich ein Chondrom); ihr innerer gegen die Beckenapertur vorspringender Rand von der Vagina aus fühlbar; Entwicklungsdauer zwei Jahre. Pat., die keine Operation zulässt, wird ungeheilt entlassen.

Sarcoma ossis ilei.

785. M. Josef, 49 J., Geimerstein, N.-Oe. Pat. gibt an, vor drei Jahren sich mit einer Last »überhoben« zu haben; seit dieser Zeit hat er Schmerzen in der rechten Hüfte. Seit zwei Jahren bemerkt er die Entstehung einer Geschwulst; seit vier Monaten muss er wegen Schmerzen und Beugestellung des rechten Hüftgelenkes mit Krücken gehen.

Entsprechend der Hinterfläche der rechten Darmbeinschaufel findet sich eine flach prominirende, undeutlich umschriebene, mit nahezu handtellergrosser Basis unverschiebbar aufsitzende, von normaler Haut bedeckte, auf Druck empfindliche, elastische Geschwulst. Die aufgelegte Hand fühlt deutliche Pulsation, dieser entsprechend auscultirt man ein blasendes Rauschen; in ihrem medialen Antheile spürt man schwaches Pergamentknittern. Der Darmbeinkamm in der Nähe der Spina abgerundet; im Darmbeinteller nach einwärts von dieser abgerundeten Stelle palpirt man einen wallnussgrossen, festsitzenden harten Tumor. Rechtes Hüftgelenk in Beugecontractur, aus welcher es passiv unter Schmerzen gestreckt werden kann. Behandlung durch zwei Monate mit Arsen und später mit Ergotininjectionen ohne Erfolg. Die Geschwulst im Darmbeinteller ist bis auf Hühnereigrösse herangewachsen.

Leistengegend.

Sarkome der Leistendrüsen.

786. H. Emma, 37 J. (Jahresb. von Dr. Hochenegg, 1886—87, Nr. 822) wurde drei Monate nach ihrer Entlassung wieder aufgenommen. Der Tumor hat sich medial auf den Mons Veneris, lateral in die Flankengegend und über das rechte Gesäss und auf den Oberschenkel herab ausgedehnt, hat an zahlreichen Stellen die Haut perforirt, wo die zerfliessende, pulpöse, schwarze Aftermasse zu Tage liegt. Pat. lebt noch vier Monate, mehr und mehr der Kachexie verfallend; Oedem, septisches Fieber. Section: Von den Leistendrüsen ausgegangenes Melanosarkom; stark pigmentirte Metastasen im rechten Streifenhügel des Gehirnes, in der rechten Lunge, Vena cruralis bis in die Iliaca thrombosirt. Fettige Degeneration und Atrophie der grossen Drüsen und des Herzfleisches.

787. B. Georg, 74 J., Wien. Bekam vor zwei Jahren durch Stiefeldruck eine Blase an der linken Ferse, welche sich in ein Geschwür verwandelte, welches nicht heilen wollte. Nach etwa einem Jahre liess er sich im Spital aufnehmen, wo das Geschwür operirt wurde; schon damals bemerkte er eine haselnussgrosse, schmerzlose Geschwulst in der linken Leistenbeuge, welche seither langsam weiter wuchs. Dieselbe ist gegenwärtig ganseigross, in der Richtung der Axe des Beines unverschiebbar, von normaler Haut bedeckt. An der linken Ferse eine kreuzergrosse Narbe.

Exstirpation; beim Abpräpariren der Geschwulst von der Vene reisst diese ein und muss doppelt ligirt werden; die Geschwulst ist in die Lacuna musculorum durchbrochen und umgibt den Nervus cruralis, der durchschnitten wird. Drainage. Naht. Nachdem die Wunde bis auf die Drainöffnungen verheilt war, bekam Pat. von ihr aus Erysipel und wurde auf eine interne Abtheilung transferirt. Die mikroskopische Diagnose lautete: Melanotisches Sarkom.

788. B. Franziska, 75 J., St. Georgen, N.-Oe. Seit drei Jahren langsam, in den letzten Monaten rascher wachsender, kleinkindskopfgrosser, knolliger, stellenweise erweichter, wenig verschieblicher Tumor in der linken Leiste, der die Haut verdünnt und fixirt.

Exstirpation wird erschwert durch Verwachsung mit dem Sartorius und der Fascia des Obliqu. externus, von welchen Stücke resecirt werden. Die grossen Gefässe sind vollständig in Sarkommasse eingebettet, ihnen entlang wuchert ein Zapfen unter dem Poupart'schen Bande nach aufwärts; dessentwegen wird von einer Resection der Gefässe, welche zur Totalexstirpation des Tumors nothwendig wäre, abgesehen und die Wunde nach Entfernung der Hauptmasse des Tumors zugenäht, drainirt. Die Hautwunde vernarbte bald; bei der Entlassung wölbt das nachwuchernde Sarkom die Haut schon wieder vor, es entsteht Oedem am Beine.

789. B. Moses, 51 J., Zolymia, Galizien. Seit etwa 40 Jahren trägt der Pat. eine Vergrösserung des rechten Hodens; dieselbe nahm stets schmerzlos durch 20 Jahre zu, blieb dann stationär. Jegliche venerische Infection wird geläugnet. Vor sechs Jahren schwoll in der rechten Leiste eine Drüse, die seither langsam, aber continuirlich wächst. Seit zwei Monaten wurde Pat. ambulatorisch mit Arseninjectionen behandelt; auf diese hin hat sich der Inguinaltumor sowohl als auch im Becken tastbare Ketten von Drüsengeschwülsten bedeutend verkleinert; gleichzeitig schwand auch ein früher bestandenes kolossales Oedem des rechten Beines. Bei der Aufnahme des Pat. war folgender Befund: Rechts im Scrotum ein gänseeigrosser, flachhöckeriger, sehr derber Tumor, an dessen äusserer Seite das Vas deferens nach oben zieht und an dessen unterem Pole der weiche Hodenrest tastbar ist (durch Probepunction als Spermatokele erkannt).

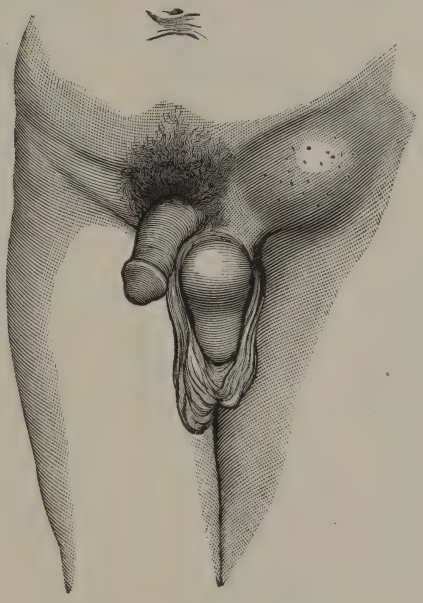

Fig. 5. Sarcoma in inguine. Spermatokele.

In der rechten Leiste ein zweifaustgrosser, quer etwas verschieblicher derber, flachgewölbter Tumor, der an seinem höchsten Pole die Haut fixirt (Drüsensarkom).

Unter durch Monate fortgesetzter interner und externer Arsenbehandlung wird der Inguinaltumor bedeutend flacher und an einer Stelle etwas weicher; Pat. gebessert entlassen.

Epithelium.

790. 1 W., 50 J., mit einem Epitheliom in inguine wurde unoperirt auf das Beobachtungszimmer transferirt.

Oberschenkel.

Sarcoma femoris.

791. P. Johann, 12 J. Stark abgemagerter, hochgradig blasser Knabe. Linkes Knie von einer kindskopfgrossen Geschwulst eingenommen, welche am meisten nach innen zu entwickelt ist. Consistenz mässig derb bis fluctuirend. Haut gespannt, glänzend, grösstentheils braun pigmentirt, an der äusseren Peripherie von Geschwulstmassen perforirt. Kniegelenk vollständig gelockert; Unterschenkel in completer Luxationsstellung nach aussen verschoben. Ober- und Unterschenkel enorm ödematös. Bedeutende Spontan- und Druckschmerzhaftigkeit. Pat. fiebert. Inguinaldrüsen nicht auffallend geschwellt.

Fig. 6. Sarcoma femoris.

Mit Rücksicht auf den herabgekommenen Zustand des Pat., vorhandene Albuminurie und Wahrscheinlichkeit von Metastasen wird von chirurgischer Therapie (Enucleatio coxae) Abstand genommen.

792. H. Marie, 36 J., Rožnau. Seit $^3/_4$ Jahren unter heftigen Schmerzen wachsende Geschwulst, welche an der vorderen und äusseren Seite der unteren Hälfte des linken Oberschenkels am deutlichsten prominirt, nach oben und rückwärts zu in eine diffuse Schwellung des ganzen Oberschenkels übergeht. Consistenz derb, stellenweise weich. Die Extremität um 2 cm verkürzt. Abnorme Beweglichkeit ungefähr in der Mitte des Oberschenkels (Spontanfractur). Unterschenkel ödematös. Erfolglose Arsenbehandlung.

793. V. Margarethe, 42 J., Wien. Vor $4^1/_2$ Monaten durch Fall vom Sessel angeblich Schenkelhalsfractur; bald darauf Anschwellung in der oberen Hälfte des linken Oberschenkels. In der oberen Hälfte des linken Femur eine spindelförmige Auftreibung (Circumferenz 55 cm gegen 38 rechts) von derber Consistenz. Keine Verkürzung, Oedem des Unterschenkels. Wenig Schmerzen, aber Unvermögen zu gehen. Arsenbehandlung ohne Erfolg.

794. Z. Johann, 40 J., Weitersfeld, N.-Oe. Seit ca. fünf Monaten angewachsene circuläre Schwellung der oberen Zweidrittel des linken Oberschenkels, welche grösstentheils derb, stellenweise fluctuirend ist. Probepunction ergibt eine klebrige, braune Flüssigkeit (cystische Erweichung des Sarkomes). Inguinaldrüsen geschwellt. Pat. wird nicht operirt entlassen.

795. C. Stefan, 35 J., Wien. Seit drei Monaten Schmerzen beim Gehen, zwei Wochen darauf Schwellung am inneren Femurknorren; nun sehr rasches Wachsthum, Uebergreifen auf das Knie, welches unbeweglich wurde. Bei der Aufnahme auf die Klinik im Februar folgender Befund: Linkes Kniegelenk von einer mannskopfgrossen Geschwulst eingenommen, welche in der Höhe der Tuberositas tibiae scharf absetzt, nach aufwärts allmälig abfallend bis zur Mitte des Oberschenkels reicht. Haut mit derselben verwachsen, von erweiterten Venen durchzogen. Consistenz der Geschwulst knorpelhart bis fluctuirend; an der äusseren Seite derselben fühlt man eine isolirte vierkreuzerstückgrosse Knochenplatte. Abnorme Beweglichkeit im Gelenke. Oedem am Unterschenkel.

Enucleation im Hüftgelenke mit Ovalärschnitt nach vorausgeschickter Ligatur der Femoralis. Ausgiebige Drainage. Naht. Am dritten Tage 40° Temperatur, Eröffnung sämmtlicher Nähte, Gangrän der tiefen Muskelstümpfe, Eiterung der ganzen Höhle; dieselbe füllt sich nur langsam mit Granulationen. Wiederholte Secretverhaltung und Abscesse. Die schliessliche Stumpfform sehr gut. Nach viermonatlichem Spitalsaufenthalte wird Pat. in die Versorgung abgegeben. Es besteht noch eine Fistel, welche gegen die Cavitas glenoidalis hinführt.

Pathologische Diagnose: Von der unteren Femurepiphyse in die Kniegelenkskapsel perforirtes Chondromyxom.

796. N. Barbara, 42 J., Wien. Infection mit Syphilis angeblich vor vier Jahren. Vor acht Monaten wegen Parametritis subcutane Injectionen mit Morphium; an jeder Einstichöffnung bildete sich nach einem Tage ein Knoten, welcher rasch zu Apfelgrösse anwuchs und dann aufbrach. Pat. machte 25 Einreibungen mit grauer Salbe durch und applicirte auf die ulcerirten Gummen graues Pflaster, worauf dieselben zur Heilung kamen; nur in der Mitte der Innenseite des rechten Oberschenkels blieb ein haselnussgrosses Knötchen, welches vor drei Monaten plötzlich rasch zu wachsen anfing und seit einem Monate heftige lancinirende Schmerzen besonders zur Nachtzeit verursacht. Seit drei Wochen 2.0 Jodkali pro die ohne jeden Erfolg.

Ungefähr in der Mitte der Innenseite des rechten Oberschenkels findet sich eine mannsfaustgrosse, mit der Haut verwachsene, schwer verschiebliche Geschwulst.

22. October. Exstirpation, Abpräparirung von der Fascie, Naht, Heilung per primam.

Mikroskopische Diagnose: Myxosarcoma.

8. Februar 1888. Exstirpation einer seit 14 Tagen bemerkten exulcerirten nussgrossen Recidive neben der Narbe. 7. Juni. Exstirpation einer wallnussgrossen, mit der Musculatur verwachsenen Recidive in der ersten Narbe (Spindelzellensarkom). Naht. Heilung per primam. Im November 1888 neuerlich Exstirpation einer kleinapfelgrossen localen Recidive. Resection eines grossen Stückes vom Sartorius. Heilung per primam. Seitdem keine Recidive.

Epithelioma femoris recidivum.

797. Sch. Theresia, 82 J., Wien. Die Kranke wurde im Juli 1883 wegen eines Carcinoma cutis femoris operirt. Schon nach $^1/_2$ Jahre Recidive in der Narbe, welche ambulatorisch exstirpirt wurde. Seit einigen Wochen wieder Recidive in Gestalt eines zwanzigkreuzerstückgrossen Epithelioms in der unteren Hälfte der Narbe an der Aussenseite des Oberschenkels.

Exstirpation. Naht geht wegen Spannung auseinander, Heilung durch Granulation. Nach zehn Tagen entlassen.

Fibroma subcutaneum.

798. F. Marie, 22 J. Nussgrosse, gut bewegliche, derbe Geschwulst in der rechten Trochantergegend. Exstirpation. Naht. Nach 13 Tagen geheilt entlassen.

Lipoma.

799. P. Anna, 35 J. Orangengrosses Lipom, an der Vorderseite des rechten Oberschenkels, handbreit unter der Spina ilium. Exstirpation unter Cocaïn, Secundärnaht. Nach neun Tagen geheilt entlassen.

Knie.

Lipoma periarticulare génus.

800. W. Marie, 16 J., Hainbach, N.-Oe. Seit sieben Jahren Schwellung des rechten Kniegelenkes, ohne Schmerzen, langsam zunehmend.

Am rechten Kniegelenke beginnt im Niveau des oberen Tibiaendes eine Schwellung, welche ihren grössten Umfang (47 cm gegen 34 links) entsprechend dem oberen Rande der Patella erreicht und sich allmälig verjüngend gegen den Oberschenkel bis gegen dessen Mitte erstreckt. An dieser Schwellung markiren sich drei, vier Querfinger breite, längsgestellte Wülste zu beiden Seiten der Patella und in der Kniekehle. Die Wülste sind hochgradig elastisch, doch besteht keine Communication derselben untereinander. An dem faustgrossen verschieblichen Wulst in der Kniekehle fühlt man deutlich ein unregelmässig lappiges Gefüge. Patella ballotirt

nicht, im vollkommen beweglichen Kniegelenke kein Reiben. Haut normal, Unterhautfett vermehrt.

Schnitt in der Kniekehle parallel der Längsaxe des Beines. Sofort drängt sich eine lipomatöse Masse in die Wunde. Successive werden nun die einzelnen grosslappigen Antheile, die

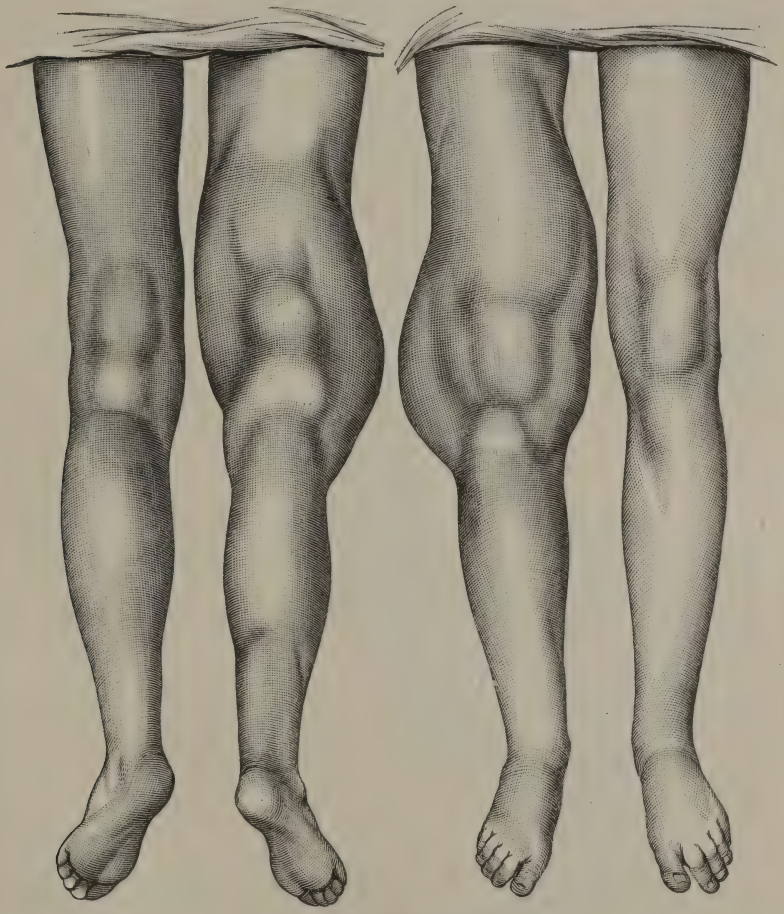

Fig. 7. Lipoma periarticulare genus.

bis an die Vorderseite des Gelenkes, nahe bis zur Patella dringen, aus ihren Nischen stumpf enucleirt; die ganze Fettmasse liegt extrafascial. Durch eine Gegenöffnung an der Aussenseite wird ein Drain herausgeleitet, die sinuöse Höhle mit Jodoformgaze austamponirt und mit Secundärnähten geschlossen. Das exstir-

pirte Lipom wog 1300 gr. Die Wunde eiterte im ganzen Umfange, einige Male leichte Secretverhaltung. Temperatur überstieg 38·0 nicht. Nach sieben Wochen wurde Pat. mit einer Fistel, die nur wenig secernirt, aber keine Anstalten sich zu schliessen trifft, nach Hause entlassen. $2^1/_2$ Monate darauf erst wurde die Ursache der fortdauernden Eiterung in Gestalt eines eingekapselten Jodoformgazestreifens entdeckt. Spaltung der Fistel, Abtragung der schwieligen Ränder. Naht. Heilung per primam.

Sarkom in der Kniekehle.

801. Sch. Jakob, 32 J., Brody, Galizien. Seit $1^1/_2$ Jahren Schmerzen, seit einem Jahre Geschwulst in der Kniekehle, welche seit $^1/_2$ Jahre rascher wächst. Ueber der Beugefurche des linken Kniegelenkes eine mannsfaustgrosse, von normaler Haut bedeckte, wenig verschiebliche, sehr derbe Geschwulst. Ausschälung des Tumors. Naht. Heilung per primam.

Neurom.

802. G. Josef, 42 J., Wien. Seit sechs Jahren bestehendes, erbsengrosses, rothes, von einem braunen Hofe umgebenes, hartes, äusserst schmerzhaftes Knötchen am linken Knie; nach aussen und unten vom Patellarande.

Exstirpation unter Cocaïn. Naht.

Unterschenkel.

Sarkome.

803. W. Franziska, 52 J., Wien. Die Geschwulst entwickelte sich vor zehn Jahren. Vor drei Jahren wurde dieselbe zum ersten Male operirt. Exulcerirter, mit der Tibia verwachsener, $^1/_2$ orangegrosser derber Tumor in der Gegend der linken Spina tibiae.

Auf die vorgeschlagene Amputation nach Gritti geht Pat. nicht ein, wird unoperirt entlassen.

804. W. Heinrich, 26 J., Wien. Seit vier Jahren sich entwickelnder, jetzt apfelgrosser, harter, an der Kuppe erweichter Tumor über dem rechten Malleolus externus. Erguss im Sprunggelenke.

Nach einer Probeincision, welche Zerstörung des Sprunggelenkes durch eine krümelige Masse ergab, sofort Amputatio cruris mit Manchettenschnitt. Drainage. Naht. Heilung per primam.

Mikroskopische Untersuchung: Weiches Sarkom der Fibula, ins Sprunggelenk perforirt.

805. St. Albert, 27 J., Helenenthal, Mähren. Seit zwei Jahren entstandene kleineigrosse, oberhalb des rechten Wadenbeinköpfchens mit der Sehne des Biceps zusammenhängende, höckerige, knorpelharte, stellenweise elastische Geschwulst.

Exstirpation. Naht. Heilung per primam. Nach drei Monaten Exstirpation eines hühnereigrossen, höckerigen, elastischen, mit der Fascie zusammenhängenden Recidives neben der ersten Operationsnarbe. Naht. Drainage. Heilung per primam.

806. W. Josef, 14 J., Czegled, Ungarn. Seit fünf Jahren sich bildende, kolbige Anschwellung der unteren Hälfte des linken Unter-

schenkels, innerhalb welcher die Knochen nicht abzutasten sind. Die Geschwulst ist knorpelhart, stellenweise weicher und auf Druck sehr empfindlich.

Amputatio cruris mit Manchettenschnitt. Naht. Drainage. Heilung per primam. Pat. nach vier Wochen geheilt enlassen.

Neurofibroma cruris.

807. Sch. Ignaz, 63 J. Vor fünf Jahren entstand angeblich in Folge von Schuhdruck ein thalergrosses Geschwür über dem inneren Malleolus linkerseits, welches erst nach einem Jahre überhäutete; gleichzeitig mit der Ueberhäutung bildete sich an Stelle des Geschwüres eine schmerzlose, halbkugelige Geschwulst, welche seitdem beständig wächst. Nach $^3/_4$ Jahren etablirte sich in der die Geschwulst deckenden Haut neuerlich ein Geschwür, welches wieder ein Jahr zur Ueberhäutung brauchte. Vor $1^1/_2$ Jahren entstand an derselben Stelle wieder ein Geschwür mit ähnlichem Verlaufe. Seitdem hat. Pat. heftige neuralgische Schmerzen am Unterschenkel.

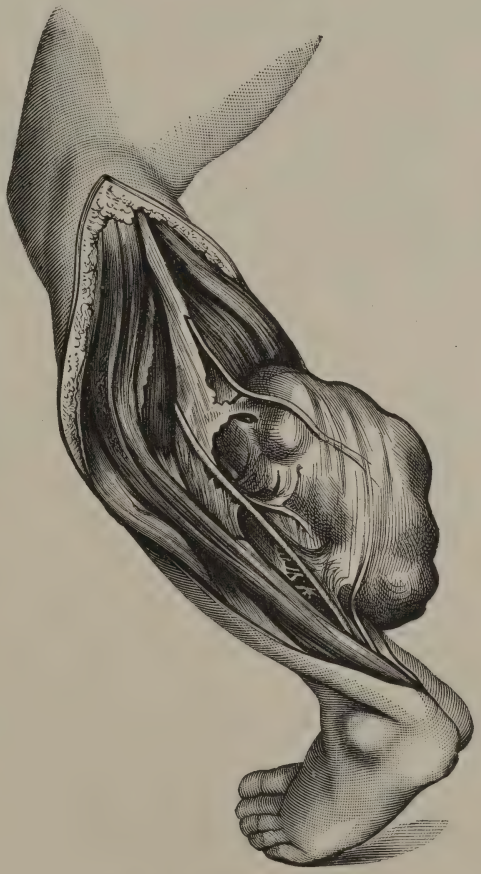

Fig. 8. Neurofibroma cruris.

Gutgenährter, blasser Mann; die unteren zwei Drittel des linken Unterschenkels eingenommen von einer hauptsächlich nach rückwärts

prominirenden, theils derben, theils elastischen, gegen Knochen nicht beweglichen Geschwulst; grösster Umfang 45 cm. Haut über derselben verdünnt, glänzend, bräunlich pigmentirt, stellenweise narbig, heftige Schmerzen in der Geschwulst spontan und auf Druck.

Amputation nach Gritti, Catgutknochennaht, Drainage, Hautnaht; fieberloser Verlauf. Patella heilt unverschoben an. An einer kleinen Hautstelle in der Naht Nekrose, sonst vollständige Prima intentio. Pat. nach sechs Wochen geheilt entlassen. Mikroskopische Diagnose: Neurofibroma nervi tibialis. Der zweifaustgrosse, knollige Tumor liegt unter den Wadenmuskeln und deren Sehnen so fest an die Knochen angedrückt, dass er den Eindruck eines am Knochen festsitzenden Tumors machte. (Daher die klinische Diagnose: Knochensarkom.)

Tumor cavernosus cruris sin.

808. G. Fanni, 26 J., Böhmischkrut, N.-Oe. An der Innenseite des linken Unterschenkels unter dessen Mitte sitzt eine hühnereigrosse, gutbewegliche, compressible Geschwulst breit auf; die Oberfläche derselben ist ziemlich glatt, die Decken über ihr bläulich gefärbt, gut faltbar. Zeit der Entstehung nicht bekannt.

Exstirpation durch Umschneidung; theilweise Naht. Heilung durch Granulation. Nach 12 Tagen entlassen.

Fuss.

Fibroma pedis.

809. R. Rosalie, 21 J., Wien. Hat seit der Geburt eine kleine Geschwulst am inneren Fussrande, welche mit den Jahren langsam grösser wurde. Stechende Schmerzen in derselben führen Pat. auf die Klinik.

An dem linken inneren Fussrande hinter dem Ballen findet sich eine taubeneigrosse, unter der schwielig verdickten Haut gelegene, sehr derbe Geschwulst, welche mit dem Messer exstirpirt wird. Naht. Heilung per primam.

---

3. Entzündliche Erkrankungen.

45 Fälle (33 M., 12 W.): 31 geheilt, 8 gebessert, 6 ungeheilt.

Lymphadenitis inguinalis.

810—813. 3 M., 1 W. mit Incision behandelt.

Myositis traumatica.

814. 1 M. wurstförmige, sehr schmerzhafte Schwellung entsprechend dem Semimembranosus und Semitendinosus. Verschwindet in zehn Tagen auf Dunstumschläge und Massage.

Bursitis phlegmonosa praepatellaris.

815—817. 1 M., 2 W. Incision und Excochleation; nach zehn bis vierzehn Tagen geheilt entlassen.

Phlebitis cruris.

818—819. 2 W. Zertheilung auf Dunstumschläge.

Ulcus cruris traumaticum.

820. 1 M. Ruhe, antiseptischer Verband.

Phlegmone dorsi pedis.

821—822. 2 M. Incision.

823—824. 1 W. mit Unguis incarnat. Abtragung des Nagelrandes, Excochleation des Nagelbettes. Ein artificieller Schleimbeutel über einer Exostose am Kahnbein bei einem Manne wurde exstirpirt, die Exostose abgetragen.

825—830. 1 M., 3 W. mit rheumatischen Ergüssen im Kniegelenke wurden mit gefensterten Gypsverbänden und Flanellcompression, 2 M. mit Arthritis rheumatica coxae mit warmen Bädern und Massage behandelt.

Malum perforans pedis. — Gangraena neuroparalytica.

831. K. Georg, 16 J., N.-Oe. Pat. stach sich vor $5^1/_2$ Monaten selbst mit einem Messer in den rechten Oberschenkel; wegen Blutung wurde vom Arzte die Wunde erweitert und ein Gefäss unterbunden. Sofort darauf wurde dem Pat. der Fuss todt. Am zweiten Tag darnach der Vorfuss blau; nach acht Tagen entstand ein tiefes Geschwür an der hinteren Seite des Unterschenkels, welches ungeheuer schmerzhaft war. Am 18. Tage Amputation des Unterschenkels; die Amputationswunde heilte nie zu.

Am rechten Oberschenkel, etwas oberhalb der Gegend der Adductorenlücke eine 10 cm lange lineare, auf Druck nicht empfindliche Narbe. Unterschenkel handbreit unter dem Knie amputirt, und zwar unter Verwendung eines grossen vorderen und kleinen hinteren Lappens; diese narbig verändert, zwischen ihnen eine zweithalergrosse Granulationsfläche, welche den Knochenstumpf deckt.

Reamputation nach Gritti, Drainage, Naht. Heilung in 17 Tagen vollständig.

832. M. Schenker, 53 J., Jassy, Rumänien. Das Leiden begann vor 16 Jahren mit Eiterung von einem Hühnerauge am Kleinzehenballen aus. Es entstand ein immer tiefer greifendes Geschwür; vor acht Jahren Exstirpation des Metatars. V. Während der Heilung entstanden Geschwüre an der Sohlenfläche und an der Ferse, welche langsam tiefer wurden. Vor vier Jahren wurden dieselben excochleirt, worauf Heilung. Nach zwei Monaten an denselben Stellen wieder Geschwüre, welche seither bestehen.

Fuss und Unterschenkel bis zur Wade ödematös. Auf der Fusssohle, in der Nähe des Kleinzehenballens und an der Ferse je ein trichterförmig in die Tiefe greifendes, steilrandiges, zerklüftetes Geschwür.

Amputatio cruris in der Mitte, vorderer und hinterer Lappen Drain, Naht. Eiterung, am dritten Tage Eröffnung der Wunde. Heilung per granulationem in sechs Wochen.

833. H. Wolfgang, 42 J., erlitt im Jahre 1866 eine Stichwunde in die rechte Regio ischiadica; sofortige Lähmung des Fusses. Fünf Jahre darauf stiess sich Pat. einen Schuhnagel in die Sohle; es

etablirte sich ein Geschwür, das nach der Verheilung immer wieder aufbrach. Man findet in der Fusssohle ein von derben, callösen Rändern umgebenes Geschwür. Die Zehen in Contracturstellung; active Beweglichkeit des Fusses und der Zehen aufgehoben, Sensibilität der Sohle und des Fussrückens fehlt. Abtragung der callösen Ränder, feuchte Verbände; das Geschwür granulirt bei Bettruhe und beginnt zu überhäuten. Pat. nach 14 Tagen gebessert entlassen.

834. B. Lorenz, 43 J., Wien. Erhielt vor 20 Jahren einen Stich in den rechten Oberschenkel an dessen Aussenseite. Die Wunde heilte in vier Wochen; da erst bemerkte Pat., dass er den rechten Fuss nicht bewegen könne und dass die Haut an der Aussenseite des Fusses und Unterschenkels unempfindlich sei. Zwei Monate darauf bildeten sich am äusseren Fussrande und an der Ferse Geschwüre, welche für kurze Zeit zuheilten, um wieder aufzubrechen. Nach einer längeren Pause bildete sich im Jahre 1875 am äusseren Fussrande unter heftigen Schmerzen und Fieber ein Abscess. Nach zwei Monaten wurde im Spitale der nekrotisch gewordene Mittelfussknochen der Kleinzehe extrahirt; die Wunde schloss sich erst nach $^3/_4$ Jahren, nachdem noch zahlreiche Knochensplitter abgegangen waren. Ein ähnlicher Vorgang wiederholte sich im Jahre 1880; seitdem besteht ein bald grösser, bald kleiner werdendes Geschwür. Vor 14 Tagen bildete sich unter heftigem Fieber ein Abscess an der hinteren Seite des Unterschenkels, handbreit über dem Sprunggelenke, der incidirt wurde.

Befund: Blasser, abgemagerter Mann; an der äusseren Seite des rechten Oberschenkels, etwa handbreit über dem äusseren Epicondyl. eine 6 cm lange, 1 cm breite, schief von hinten oben nach vorne unten verlaufende, verschiebliche weisse Narbe. Rechter Unterschenkel abgemagert; am Fusse besteht eine ziemlich starre Contractur in Varusstellung. Vorfuss verschmälert, im verticalen Durchmesser verdickt; die beiden lateralen Zehen in Folge Fehlens der zugehörigen Metatarsusknochen näher der Fusswurzel gerückt, der äussere Fussrand verkürzt und mit derben Narben besetzt. Etwa von der Mitte des äusseren Fussrandes erstreckt sich gegen die Sohle ein thalergrosses, buchtiges, $^1/_2$ cm tiefes Geschwür, dessen steile Ränder von der stark verdickten Epidermis der Fusssohle gebildet werden. Der Grund des Geschwüres von unregelmässigen Granulationen gebildet, zwischen diesen und in der Umgebung des Geschwüres mehrere spaltförmige Fisteln, welche auf rauhen Knochen führen. Sensibilität an der äusseren Hälfte des Fussrückens erloschen, in der unteren Hälfte der Aussenseite des Unterschenkels bedeutend herabgesetzt. Handbreit über dem Malleolus fibulae eine Incisionswunde, welche in einen unter den Muskeln gelegenen Eiterherd führt.

Amputation nach Gritti. Die Sägeflächen der Patella und des Femurs durch drei Catgut-Knochennähte vereinigt, die Kapselreste darüber mit Catgut genäht. Queres Drain, Hautnaht, fieberloser Verlauf, Heilung per primam. Pat. nach drei Wochen entlassen. Die Patella ist vollständig fest angeheilt; der Stumpf prachtvoll gerundet.

Gangraena ex endarteritide (senilis).

835. R. Samuel, 33 J. Vor neun Monaten in Folge Verkühlung nach einem Bade bedeutende Schmerzen, später Röthung und Schwellung der Zehen des linken Fusses. Nach fünf Monaten Rückgang der Erscheinungen in allen Zehen, mit Ausnahme der grossen, an welcher sich in Folge einer vor zwei Monaten von einem Arzte gemachten Incision ein Geschwür entwickelte, welches tiefergreifend seit drei Wochen die Phalanx entblösst.

Am Dorsum der linken grossen Zehe ein bis zur Mitte der Grundphalanx reichendes, wenig secernirendes, zum Theil mit Borken, zum Theil mit schwärzlich trockenem Schorfe bedecktes Geschwür, in dessen Grunde die Endphalanx grossentheils entblösst daliegt. Nagel abgängig; nirgends Zeichen von Demarkirung. Im Uebrigen die Haut aller Zehen bläulich verfärbt, welche Färbung gegen den Mittelfuss zu allmälig abtönt. Im Urin kein Zucker. Es werden Umschläge mit Burow'scher Lösung und Morphin verordnet und Pat. auf später bestellt, wenn sich die Demarcation eingestellt haben sollte.

836. N. Basilius, 38 J. Infection mit Lues vor vielen Jahren Seit etwa $^1/_2$ Jahre Gangrän der linken Grosszehe und weiterhin der Endglieder der drei nächsten Zehen; bedeutende Schmerzen. An der Grosszehe Demarcation im Bereich des Grundgelenkes, an den übrigen noch keine Abgrenzung erkennbar.

Amputation nach Pirogoff. Knochenhautnaht. Heilung per primam. Pat. nach 14 Tagen entlassen.

Die Untersuchung des Fusses ergab: Perineuritis und Neuritis, Gefässe in verdichtetes Bindegewebe gehüllt; Arterien enge, wie glasig, doch durchwegs freies Lumen (Endarteriitis syphilitica).

837. K. Kalmann, 41 J. Nicht demarkirte Gangraena senilis an den Zehen des linken Fusses seit $^1/_2$ Jahre. Pat. wird ohne Operation entlassen.

Neuritis traumatica subsequente atrophia et paresi.

838. J. Wendelin, 38 J., erlitt vor $^1/_2$ Jahre einen Hufschlag an der Aussenseite des rechten Oberschenkels, seitdem zunehmende Schwäche des Beines. Bedeutende Atrophie des rechten Beines, Verminderung der Muskelkraft, Herabsetzung der Sensibilität, Abschwächung der faradischen Erregbarkeit. Behandlung mit Faradisation und Massage bringt nur geringe Besserung.

Osteomyelitis und Nekrose.

Femur.

839. S. Franz, 14 J., Wien, erkrankte vor 14 Tagen plötzlich unter mehreren Schüttelfrösten; seither besteht hohes Fieber. Am dritten Tage stellten sich Schmerzen und Schwellung des rechten Beines ein.

Rechtes Bein adducirt und auswärts gerollt, ruht mit seiner äusseren Fläche dem linken Unterschenkel auf. Bei brüsquen Bewegungen geht das Becken mit. Rechter Oberschenkel, besonders in seinem oberen Antheile, geschwellt, auf Druck sehr schmerzhaft. In der Trochantergegend tiefe, undeutliche Fluctuation; Erguss im rechten Kniegelenke, Patella ballotirt. Milzdämpfung bedeutend vergrössert, Temperatur 40^0.

In den nächsten zehn Tagen fühlt man weiche Crepitation in der Schenkelhalsgegend (Epiphyseolysis), in der Trochantergegend wird die Fluctuation deutlicher, der Erguss im Kniegelenke nimmt zu. Temperatur beständig um 40^0 herum. Spaltung des Abscesses in Narkose. Entleerung einer geringen Menge Eiters. Nach der Operation Abfall der Temperatur um 1^0, der weitere Abfall zieht sich auf Wochen hinaus, innerhalb welcher mit dem Rückgang der diffusen Schwellung eine Auftreibung des oberen Femurdrittels aufs Dreifache hervortritt, zu welcher die auf eine enge Fistel geschrumpfte Incisionsöffnung hinführt. Der Erguss im Kniegelenke resorbirt sich

spontan. $1^1/_2$ Monate nach Spaltung des Abscesses wurde an dem Knaben ein (zufällig entdeckter) Maulbeerstein durch Sectio alta entfernt.

840. H. Alexander, 25 J., Wien, machte vor 11 Jahren eine fieberhafte Krankheit durch, in deren Verlauf sich zahlreiche Abscesse am linken Oberschenkel bildeten. Durch neue Abscesse und Fistelbildung zog sich dieselbe durch vier Jahre hin; dreimal wurde incidirt, Sequester extrahirt und Knochen ausgestemmt. Nach der letzten Operation schlossen sich die Fisteln.

Seit drei Wochen wieder Schmerzen an der Innenseite des Oberschenkels. Linker Oberschenkel in der Diaphyse um 8 cm verkürzt, trägt in seiner unteren Hälfte vier längsgestellte eingezogene Narben. Eine derselben an der Innenseite sehr schmerzhaft. In 14 Tagen entwickelt sich an dieser Stelle ein nussgrosser Abscess. Nach seiner Entleerung verlieren sich die Schmerzen; die restirende, sich rasch verengende Fistel führt auf entblössten, aber unbeweglichen Knochen. Es wird kein Eingriff vorgenommen.

841. T. Karl, 24 J., Wien. Mit vier Jahren erkrankt, lag damals zwei Jahre im Spital, durch acht Jahre bestanden Fisteln.

Schwächliches Individuum; linkes Bein im Hüftgelenke leicht gebeugt, zeigt gegenüber dem normal entwickelten rechten eine Verkürzung von 20 cm, deren Hauptantheil auf den Oberschenkel entfällt. Hochgradige Abmagerung des ganzen Beines. Um die ganze Peripherie des Oberschenkels herum finden sich Systeme von eingezogenen Narben. In der Mitte der Innenseite des Femur findet sich ein nur von dünner narbiger Haut bedeckter, 2 cm messender stacheliger Knochenauswuchs, der seit Beginn der Erkrankung bestehen soll. Das Kniegelenk besitzt nur eine sehr geringe, etwa 10^0 betragende Excursionsfähigkeit gegen die Beugung zu. Pat. wird auf Wunsch in die Versorgung geschrieben.

842. K. Karl, 14 J., Wien. Erkrankte vor sechs Tagen ohne nähere Veranlassung an Fieber und Schmerzen im rechten unteren Femurende, zu welchen sich bald auch Schwellung desselben und des Kniegelenkes gesellte.

Rechtes Kniegelenk stumpfwinkelig gebeugt, ruht mit seiner Aussenseite der Unterlage auf. Die unteren zwei Drittel des rechten Oberschenkels durch ein derbes Infiltrat der Weichtheile diffus geschwellt, Kniegelenk circulär geschwellt, Patella ballotirt. Temperatur hält sich auf 39^0. Eine Woche nach der Aufnahme Entleerung von viel Eiter durch Incision an der Innenseite des Oberschenkels; Periost im Planum popliteum abgehoben, Gegenincision an der Aussenseite. Drainage.

Allmäliger Abfall des Fiebers zur Norm. Nach weiteren vier Wochen wird der Knabe mit einer bedeutenden Auftreibung des unteren Femurendes und engen, wenig secernirenden Fisteln nach Hause entlassen. Kniegelenk anchylotisch.

843. H. Alice, 9 J., Wien. Vor vier Wochen erkrankte das Kind, nachdem es Vormittag noch fröhlich im Hofe gespielt nnd auf den blossen Steinen desselben gesessen hatte, plötzlich unter Schmerzen im linken Hüftgelenke und Fieber; in den nächsten Tagen sollen Schüttelfröste und Abends Delirien vorhanden gewesen sein. Die gegen Ende der ersten Woche aufgetretene Schwellung des ganzen linken Beines ging bald wieder zurück, es blieb nur eine zunehmende Geschwulst in der Hüftgegend.

Anämisches, zum Gerippe abgemagertes Mädchen. Leichte Beugestellung im linken Hüftgelenk bei freier Beweglichkeit.

An der hinteren und äusseren Peripherie des genannten Gelenkes von einer diffusen, in der Trochantergegend am meisten prominenten und

daselbst tiefe Fluctuation zeigenden Schwellung eingenommen, welche die Knochen nicht durchtasten lässt. Temperatur 38·3. Ein Längsschnitt in der Trochantergegend eröffnet einen dicken Eiter entleerenden Abscess, in dessen Grunde der von Periost entblösste Trochanter major getastet wird. Drainage der Höhle. Nach vierzehn Tagen findet sich neben Decubitus am Kreuzbein Crepitation und abnorme Beweglichkeit in der Gegend des Schenkelhalses (Epiphysenlösung).

Nach weiteren vier Wochen, während welcher nur selten geringe Temperatursteigerung auftrat, hat sich der Abscess zu zwei engen, gegen den rauhen Trochanter führenden Fisteln geschlossen, der Trochanter selbst durch harte Auflagerungen bedeutend verdickt. Da der Allgemeinzustand sich nur langsam bessert, wird die Pat. in häusliche Pflege entlassen.

844. M. Leopold, 45 J., Essek, Slavonien. Im 17. Lebensjahre machte er eine von Schüttelfrost eingeleitete schwere fieberhafte Krankheit durch, welche ihn acht Monate ans Bett fesselte und zu Spontanaufbruch eines grossen Abscesses und Bildung einer Fistel am linken Oberschenkel führte, welche seither besteht. Nach drei Jahren bildete sich ober dieser ein zweiter Abscess und eine Fistel, welche sich nach Ausstossung eines Sequesters definitiv schloss. Vor drei Jahren wurde aus der ursprünglichen Fistel an der Innenseite des Oberschenkels operativ ein Sequester entfernt; trotzdem blieb eine enge Fistel zurück, durch welche gegenwärtig die Sonde wohl an einer umschriebenen Stelle rauhen, aber durchaus unbeweglichen Knochen fühlt. Pat. wird unoperirt entlassen.

845. H. Franz, 10 J., Nevsow. Nach einem heftig erschütternden Sprunge vor acht Jahren erkrankte Pat. schwer fieberhaft unter heftigen Schmerzen im rechten Hüftgelenke, in dessen hinterem Umfange ein Abcess aufbrach und viel Eiter entleerte. Nach einem ein Jahr dauernden Krankenlager ging Pat. mit Krücken herum. Rechtes Hüftgelenk in Beugung und Adduction anchylotisch; Trochanter 4 cm über die Nélaton'sche Linie hinaufgerückt, mässig aufgetrieben, an der hinteren Seite in einer eingezogenen Narbe eine Fistel mit überquellenden Granulationen, durch die die Sonde auf rauhen, federnden Knochen kommt. Nach Spaltung der Fistel und Extraction zweier bohnengrosser Sequester schliesst sich dieselbe binnen drei Wochen.

846. W. Jakob, 59 J., Wien. Vor sieben Jahren, drei Monate nach einer glücklich überstandenen Operation wegen Hämorrhoidalknoten erkrankte Pat. unter Schüttelfrost, starken Schmerzen und Schwellung des linken Oberschenkels. Nach zwei Monaten Heilung ohne Aufbruch.

Drei Jahre darauf ein neuerlicher, ähnlicher Anfall; diesmal brach die Geschwulst auf Dunstumschläge auf und entleerte Eiter. Die Fistel schloss sich bald.

Seit dieser Zeit bekommt Pat. bei jeder grösseren Anstrengung oder nach Verkühlung ähnliche Anfälle unter Schüttelfrost, wobei jedesmal die Geschwulst an derselben Stelle auftritt. Nun besteht seit sechs Wochen wieder ein solcher Anfall. Die untere Hälfte des linken Femur erscheint bedeutend verdickt und auf Druck sehr schmerzhaft. An der Grenze zwischen mittlerem und unterem Drittel an der Innenseite eine am Knochen fixirte Narbe.

Auf Dunstumschläge hört die Schmerzhaftigkeit auf und geht die Schwellung zum Theile zurück, es bleibt nur eine schmerzlose Auftreibung des Knochens, welche besonders an der inneren Peripherie entwickelt ist.

847. R. Josef, 25 J. Die Erkrankung setzte vor sieben Jahren acut unter schweren fieberhaften Erscheinungen und heftigen Schmerzen in

der Hüfte ein; Pat. lag vier Monate im Bette und wurde mit kalten Umschlägen behandelt. Seitdem hinkt Pat. In den folgenden Jahren machte Pat. noch drei ähnliche, durch 1—1½jährige Intervalle getrennte Attaquen durch, welche ihn immer gegen drei Monate ans Bett fesselten; vor 1½ Jahren während eines Anfalles Aufbruch eines Abscesses an der Vorderseite des Oberschenkels.

Gesunder, kräftiger Mann. Rechtes Bein etwas abgemagert, dem gesunden linken parallel gestellt, um 3 cm verkürzt. Bewegungen in der Hüfte nur an den Grenzen der Excursion etwas eingeschränkt, sonst frei. Trochanter mächtig aufgetrieben, steht um 3 cm über der Roser-Nélaton'schen Linie; beim Stehen rückt derselbe noch höher hinauf und prominirt stark in der Hüfte, dabei entsteht bedeutende Beckenneigung und Lordose. Pat. bekommt zur Verbesserung seines Ganges einen Schuh mit erhöhter Sohle. Der Fall wird als Osteomyelitis infectiosa mit Epiphysenlösung und Luxation des Femurstumpfes gedeutet.

Tibia.

848. G. Johanna, 11 J., Daruvar, Slavonien. Die schwer fieberhaft verlaufene Krankheit des Mädchens besteht fünf Monate, führte zu mehrfacher Abscedirung entlang der ganzen linken Tibia. Gegenwärtig findet sich die Tibia im ganzen Verlaufe aufgetrieben, an ihrer Vorderseite drei auf rauhen Knochen führende Fisteln tragend. Im Grunde der oberen, unter der Spina gelegenen liegt die vordere Tibiafläche blank zu Tage.

Nekrotomie: Spaltung aller Fisteln, Extraction eines grossen und mehrerer kleinerer Sequester. Tamponade mit Jodoformgaze. Zwei von den Fisteln schliessen sich im weiteren Verlauf, die oberste bleibt breit offen, in ihrem Grunde zeigt sich ein grosser, unbeweglicher Sequester. Das durch das lange Krankenlager herabgekommene Mädchen wird zur Erholung und Abwartung der Lockerung des Sequesters nach Hause geschickt.

849. B. Josef, 30 J., Grosswardein, Ungarn. Erkrankung vor fünf Monaten nach Distorsion beim Springen. Anfangs nur reissende Schmerzen im Unterschenkel, dann Schwellung desselben und mehrfache Abscedirung.

Im November beim Eintritte in die Klinik besteht eine die untere Hälfte des Unterschenkels einnehmende, gegen die Knöchel zunehmende Auftreibung der Knochen; um die Malleolen herum zahlreiche Fisteln, welche auf rauhen, harten, aber unbeweglichen Knochen führen.

Die Fisteln werden gespalten; es findet sich nirgends ein Sequester, Knochen vielfach von Periost entblösst und rauh; eine mit Granulationen ausgefüllte Cloake wird excochleirt. Langsam schliesst sich der grösste Theil der Fisteln, zwei verengen sich nur und bleiben als enge Gänge bestehen; mit diesen wird Pat. gebessert entlassen.

850. J. Dragoljub, 22 J., Belgrad. Im 9. Lebensjahre nach Fall auf den linken Unterschenkel Schüttelfrost, hohes Fieber; Schmerzen und Schwellung des linken Unterschenkels. Nach zwei Wochen Aufbruch, nach vier Wochen Abgang von Knochensplittern, worauf langsamer Schluss der Fisteln.

Vor drei Wochen wieder heftige Schmerzen in der linken Tibia, starke Schwellung, angeblich ohne Fieber. Vor drei Tagen Spontanaufbruch. Linke Tibia in der unteren Hälfte mässig verdickt, trägt eine auf rauhen Knochen führende Fistel.

Erweiterung der Fistel; man entdeckt eine hanfkorngrosse Knochenlücke. Aufmeisselung des Knochens eröffnet eine haselnussgrosse centrale

Abscesshöhle, welche sich im Verlaufe von drei Wochen vom Grunde her durch Granulationen ausfüllt.

851.*) K. David, 10 J., aus Jerusalem. An dem Knaben wurde vor ca. einem Jahre an der Klinik Sequestrotomie gemacht. Eine enge Fistel an der Vorderseite der Tibia besteht bis heute.

Aufmeisselung der Knochenlade, welche sich als sehr geräumig erweist und 3—8 cm lange lamellöse Sequester enthält. Excochleation der Höhle. Heilung in neun Wochen.

852. H. Max, 9 J., erkrankte vor $1^1/_2$ Jahren nach einem Falle unter Schüttelfrost; dreimonatliches Krankenlager. Nach zehn Monaten wurde nahezu die ganze Diaphyse der linken Tibia als Totalsequester ausgezogen.

Gegenwärtig findet sich eine stumpfwinkelige Beugecontractur im Kniegelenke; Unterschenkel nach hinten subluxirt, die mächtige Knochenlade der Tibia ist in der Mitte schwächer entwickelt und zeigt hier abnorme Beweglichkeit. An der Vorderseite des Unterschenkels eine lange lineare Narbe, welche von drei feinen Fistelöffnungen durchbrochen ist; aus einer derselben wird ein kleiner Sequester extrahirt. Es wird versucht, die Contractur im Kniegelenke durch Extension zu beheben, doch scheitert dieses Beginnen an der abnormen Beweglichkeit in der Knochenlade der Tibia. Da sich nach zwei Monaten noch keine Festigkeit in derselben hergestellt hat, wird Pat. mit der Weisung entlassen, wiederzukommen, wenn jene eingetreten ist.

853. R. Josef, 38 J., überstand vor 19 Jahren Typhus. Seit sieben Jahren bemerkt er eine leichte Schwellung des rechten Knies; auch konnte er dasselbe seither nicht mehr ganz strecken. Seit acht Monaten heftige Schmerzen im Knie, das mächtig anschwoll; vor drei Wochen Aufbruch in der Kniekehle.

Kräftiger, abgemagerter Mann. Rechtes Kniegelenk spitzwinkelig gebeugt, kugelig geschwollen, sehr empfindlich; ausgiebige seitliche Beweglichkeit, in der Kniekehle eine Fistel; Temperatur 39·5. Diagnose: Cariöse Zerstörung des Gelenkes.

Amputatio femoris im unteren Drittel mit vorderen und hinteren Lappen. Drainage. Naht.

Die Section des amputirten Gliedes ergab: Osteomyelitischer Knochenabscess in der oberen Epiphyse der Tibia mit Durchbruch ins Gelenk und theilweiser Zerstörung dieses.

Am dritten Tage wegen Temperatur 40·0 Verbandwechsel, Stumpf prall geschwellt; Entfernung sämmtlicher Nähte, Eröffnung der schon verklebten Wunde; in der Tiefe ein den Femurstumpf umspülender Abscess; sofort Abfall der Temperatur, welche nun normal bleibt. Die Wunde granulirt aus, doch schrumpfen die Lappen stark, der Stumpf wird conisch, die Spitze des Conus bildet die mit Granulationen bekleidete Sägefläche des Femur; da sich diese nicht überhäutet, so wird drei Monate nach der ersten

*) Dr. Hochenegg Jahresb. 1886—87, No. 888.

eine Reamputation vorgenommen. Querer Schnitt in der Narbe, Blosslegung des Femurendes, von dem ein 3 cm langes Stück abgesägt wird. Naht. Heilung per primam ohne Temperatursteigerung. Vier Wochen darauf wird Pat. mit schön gerundetem Stumpfe geheilt entlassen.

854. Sch. Magdalene, 20 J., Gnadendorf, N.-Oe. Vor sechs Jahren machte die bis dahin vollkommen gesunde Pat. eine von Schmerzen in der rechten Ferse, welche das Gehen unmöglich machten, eingeleitete fieberhafte Krankheit durch, welche sie ein Jahr ans Bett fesselte. Gegen Ende dieses Jahres wurde ein Abscess in der Mitte des Schienbeines incidirt, der massenhaft stinkenden Eiter, jedoch keine Knochensplitter entleerte und seitdem eine Fistel zurückliess. Gleichzeitig brach auch am Fussrücken ein Abscess auf. Seit fünf Jahren bilden sich am Rücken und in der Oberschlüsselbeingrube schmerzlose, durch mehrere Jahre eiternde Geschwüre, die von selbst wieder verheilten. Keine hereditäre tuberculöse Belastung.

Kräftiges, gutgenährtes Mädchen von blühendem Aussehen. Rechter Unterschenkel in der unteren Hälfte mässig aufgetrieben, zwei längsgestellte, am Knochen fixirte Narben tragend, innerhalb welcher sich enge, auf den rauhen Knochen führende Fistelgänge finden. Ebenso am Fussrücken mehrere adhärente, von Fisteln perforirte Narben; unter beiden Malleolen Fisteln, abnorme Beweglichkeit im Sprunggelenke nicht vorhanden. Zweimal innerhalb drei Monate Spaltung und Excochleation der Fisteln; Ausmeisselung einer Caverne im Calcaneus; die Wunden granuliren gut. Nach der zweiten Operation Erysipel von den Granulationen aus, welches nur wenige Tage dauerte und auf das rechte Bein beschränkt blieb. Pat. mit Fisteln gebessert entlassen. In diesem leider nicht weiter verfolgten Falle bestand die Vermuthung, dass es sich um Tuberculose auf Grund eines vorausgegangenen osteomyelitischen Processes gehandelt habe.

---

4. Tuberculöse Erkrankungen.

85 Fälle (38 M., 47 W.): 27 geheilt, 46 gebessert, 9 ungeheilt, 3 gestorben.

Coxitis.

25 gebessert.

855—879. 25 Fälle (12 M., 13 W.), davon 13 in Adductions-, 12 in Abductionsstellung; in 6 Fällen wurden vom Gelenke ausgehende, entweder schon bestehende oder während der Behandlung aufgetretene kalte Abscesse incidirt; in 24 Fällen wurde in Chloroformnarkose Stellungsverbesserung und Anlegung einer Gypshose vorgenommen, welchem Acte in drei Fällen Gewichtsextension durch Wochen vorausgegangen war. Die Verbände blieben in der Regel drei bis vier Wochen liegen. Weiterhin bekamen die Pat. entweder einen Taylor'schen Apparat oder einen

leichten, an der Vorderseite des Hüftgelenkes durch Holzeinlagen verstärkten Blaubindenverband und eine dicke Sohleneinlage am gesunden Fusse zum Herumgehen mit Krücken.

In einem Falle wurde Osteotomia subtrochanterica und zahlreiche Myotomien ausgeführt.

878. K. Johann, 29 J. Die Coxitis besteht seit einem Jahre; rechtes Hüftgelenk in starker Beugung, Adduction und Einwärtsrollung, das Bein um 4 cm verkürzt. Längsschnitt von der Trochanterspitze nach abwärts; quere Durchtrennung des M. rectus und Tensor fasciae von der Wunde aus, die Adductoren werden subcutan durchschnitten, indem mit dem Tenotom der Schambeinast rasirt wird. Hierauf wird das Femur knapp unter dem Tuberculum minus quer durchgemeisselt; die grosse klaffende Wunde mit Jodoformgaze tamponirt. Die Stellung des Beines lässt sich nun leicht corrigiren und wird durch eine starke Gypshose fixirt. Nach vier Wochen erster Verbandwechsel, die Granulationen haben die Jodoformgaze herausgedrängt; da die Consolidation der Knochen noch nicht vollständig ist, wird neuerlich ein Gypsverband angelegt, der nach vier Wochen abgenommen wird. Nun ist vollständige knöcherne Verwachsung eingetreten, das Bein in der günstigsten Stellung. Pat. bekommt am gesunden Fusse eine Sohleneinlage von $2^1/_2$ cm und geht auf einen Stock gestützt stundenlang ohne Schmerzen.

Ein zweiter Fall ist hervorzuheben, weil die Coxitis wahrscheinlich auf osteomyelitischer Basis begann und später erst tuberculisirte.

879. M. Josef, 25 J., erkrankte vor elf Jahren plötzlich unter Schüttelfrost und sehr heftigen Schmerzen in der rechten Hüfte; lag viele Monate fiebernd im Bette. Nach fünf Monaten Aufbruch eines Abscesses im Gesässe, aus welchem sich Knochenstücke entleerten. Seit etwa einem Jahre neuerlich Schmerzen und Aufbruch mehrerer Abscesse ums Gelenke herum. Gegenwärtig findet sich im rechten Gesässe ein grosser Abscess und an verschiedenen Stellen exquisit tuberculöse Fisteln; rechtes Bein in Beugung und Adduction. Trochanter mächtig aufgetrieben, steht um 7 cm über der Nélaton'schen Linie.

Caries ossis ilium.

4 gebessert, 1 gestorben.

880—884. 1 M., 4. W. Senkungsabscesse zum Theil aus dem Darmbeinteller auf den Oberschenkel herabgestiegen, zum Theile im Gesässe gelegen; in allen Incision, Excochleation, Drainage, in einem Falle Tod nach langem Krankenlager an Marasmus; die übrigen mit Fisteln gebessert entlassen.

Kalte Abscesse im Bereiche des Oberschenkels.

885—890. 3 M., 3 W. Sämmtlich mit Incision und Drainage behandelt und mit Fisteln gebessert entlassen.

Caries genus.

Mit Amputatio femoris behandelt.

2 M., 6 W.: 7 geheilt, 1 gestorben.

891. M. Anna, 21 J., Wien, leidet seit dem siebenten Lebensjahre an tuberculösen Herden an den Extremitäten und in den Lymphdrüsen.

Seit einem Jahre ist das rechte Kniegelenk krank; Zerstörung des in maximaler Beugung fixirten Gelenkes. Nephritis, Phthisis pulmonum. Amputation mit Zirkelschnitt in der Mitte des Oberschenkels. Drainage. Naht. Durch zwei Tage Temperatur 38·0, dann normal. Heilung der Wunde per primam. Pat. ging in der sechsten Woche an acuter tuberculöser Peritonitis zu Grunde.

892. S. Anna, 27 J., aus Mähren. Seit einem Jahre kugelige Schwellung des linken Kniegelenkes; seitliche Beweglichkeit. Amputation unter der Mitte mit vorderen und hinteren Lappen. Drainage. Naht. Am zwölften Tage erster Verbandwechsel. Wunde in vier Wochen vollständig verheilt. Höchste Temperatur 38·0.

893. A. Johanna, 55 J., aus Wien. Das rechte Knie schwillt seit einem Jahre kugelig an; spitzwinkelige Beugung. Zirkelschnitt an der unteren Grenze des mittleren Drittels. Drainage. Naht. Erster Verbandwechsel am 15. Tage; Drainöffnungen nach vier Wochen verheilt. Höchste Temperatur 38·0.

894. P. Melanie, 24 J., aus Ungarn. Der Process besteht seit $1^1/_2$ Jahren; seitliche Beweglichkeit im linken Knie. Amputation im unteren Drittel mit vorderen und hinteren Lappen. Drainage. Naht. Erster Verbandwechsel am elften Tage. Drainöffnungen nach vier Wochen überhäutet. Höchste Temperatur 38·0.

895. D. Katharina, 68 J., aus Wien. Besteht seit $^3/_4$ Jahren; Zerstörung des linken Kniegelenkes mit Subluxation nach hinten. Amputation mit vorderen und hinteren Lappen. Drainage. Naht. Erster Verbandwechsel am achten Tage. Drainöffnungen vernarben in der fünften Woche. Höchste Temperatur 38·0.

896. G. Rosalie, 35 J., aus Ungarn. Seit $^1/_2$ Jahre Fungus im linken Sprung- und Kniegelenke. Amputation mit vorderen und hinteren Lappen im unteren Drittel. Drainage. Naht. Durch vier Tage Temperatur bis 39·0, dann normal. Erster Verbandwechsel am achten Tage. Drainöffnungen vernarben in der vierten Woche.

897. B. Leib, 52 J., aus Galizien. Der Fungus besteht seit zwei Jahren. Lappenamputation im unteren Drittel; ein intermusculär nach aufwärts ziehender Hohlgang wird excochleirt. Lockere Naht. Erster Verbandwechsel am zehnten Tage. Temperatur stieg in dieser Zeit mehrmals auf 39·0. Bei der Entlassung in der siebenten Woche besteht noch eine Fistel an Stelle einer Drainöffnung.

898. P. Dominik, 25 J., aus N.-Oe. Kam auf die Klinik mit einem in spitzwinkeliger (70^0) Beugung ausgeheilten, seit sechs Jahren bestehenden Fungus. In Chloroformnarkose wird unter bedeutender Gewalt der Widerstand der in der Kniekehle sich spannenden Theile überwunden und ein stumpfer Beugewinkel erzielt; Gypsverband. Dieser muss wegen Oedem am dritten Tage entfernt werden. Eine Woche darauf entsteht über der Ferse eine kreuzergrosse Hautnekrose, welche sich in den nächsten Tagen noch vergrössert. Anästhesie an der Ferse und der lateralen Hälfte des Fusses. Aus der Nekrose entwickelt sich ein Geschwür, welches nicht heilt. Das Knie stellt sich nach und nach wieder die rechtwinkelige Beugung.

Pat. wurde ungeheilt entlassen. Nach einem Jahre kommt er wieder mit einer schmerzhaften Schwellung über dem contracten Knie und Fisteln

an demselben. Amputatio femoris im unteren Drittel mit Lappenschnitt. Naht. Drainage. Fieberloser Verlauf. Complete Heilung in vier Wochen.

Die Section des amputirten Beines ergab folgenden Befund: Kniegelenk anchylotisch (knöchern), in der Gegend der Epiphysenlinie des Femur eine Nearthrose (aus der bei dem vorausgegangenen Redressement erzeugten Fractur entstanden); in diesem pseudarthrotischen Gelenke frische Tuberculose mit Fistelbildung.

Conservativ behandelt.

7 M., 5 W.: 1 geheilt, 3 gebessert, 7 ungeheilt, 1 gestorben.

899—907. Bei drei Knaben, 5, 7 und 9 Jahre alt, wurden versuchsweise Einspritzungen von bis 0·01 Natrium arsenicosum täglich durch Wochen ohne Erfolg vorgenommen, die Reaction auf die Injection bestand in Schmerzen und leichter Schwellung, welche immer bald wieder vergingen; an zwei derselben waren schon Injectionen von phosphorsaurem Kalk ohne jeden Erfolg gemacht worden. Bei einem 21jährigen Manne wurde Ignipunctur vorgenommen und nach vier Monaten wiederholt; es entstehen zahlreiche Fisteln und multiple tuberculöse Herde an anderen Körperstellen. Ein 20jähriges Weib, bei welchem ein grosser kalter Abscess, von Caries im rechten Knie ausgehend, gespalten wurde, starb nach sechs Wochen an Phthise; ein ähnlicher Abscess bei einem 22jährigen Weibe wurde ohne Erfolg zweimal punctirt und mit Jodoformglycerin injicirt; ein 48jähriges Weib mit beginnendem Fungus im linken Knie wurde mit Fixationsverbänden behandelt. Beobachtung durch mehrere Monate, keine Veränderung. 1 M., 1 W. willigten nicht in die vorgeschlagene Amputation und wurden ungeheilt entlassen.

908—910. Bei zwei Männern mit nach aussen durchgebrochener Caries in der oberen Epiphyse der Tibia wurde Evidement vorgenommen; beide mit Fisteln gebessert entlassen. Ein kalter Abscess in der Wade bei einem 9jährigen Mädchen heilte auf Incision in acht Wochen.

Caries pedis.

Mit Amputation des Unterschenkels.

911—923. 5 M., 8 W. (13 geheilt), darunter 7 mit Cirkelschnitt, 6 mit Lappenschnitt. In 2 Fällen trat partielle Nekrose der Wundränder auf 2—3 mm ein, wodurch die Heilung etwas verzögert wurde. Temperaturen bis zu 38·5 kamen nur in zwei Fällen vor, verursacht durch Secretverhaltung, welche durch Lüftung einer Naht behoben wurde; in den übrigen war die Prima eine ganz ungestörte. Die mittlere Heilungsdauer betrug 23 Tage, die geringste 11, die grösste 35 Tage. Der erste Verbandwechsel fand in 4 Fällen zwischen dem 1.—7. Tage statt, in den übrigen zwischen dem 7.—14. Tage nach der Operation.

Mit Amputation nach Pirogoff.

924—925. 2 M., 26 und 38 Jahre alt, geheilt. Bei beiden wurde die Operation vollständig typisch ausgeführt; die Sägeflächen

durch eine Knochennaht (Känguruhsehnen) aneinanderfixirt, ein queres Drain eingelegt und exact genäht. In einem Falle trat die vollständige Verheilung nach drei Wochen ein, in dem zweiten schlossen sich die Drainöffnungen erst nach fünf Wochen. Beide Male keine Temperatursteigerung; die Fersenkappe heilte unverrückt an, die Stumpfform war ausgezeichnet.

Mit Amputation nach Syme.

926. W. Barbara, 19 J. Caries im Chopart'schen Gelenk. Es wird Pirogoff versucht; da sich im Calcaneus eine Caverne findet, Auslösung des Fersenhakens. Drainage. Naht. Beim ersten Verbandwechsel am siebenten Tage (Temperatur 38·5) zeigt sich, dass von der Fersenkappe ein 2 cm breiter Streif oberflächlich nekrotisch geworden ist, während in den tieferen Schichten prima intentio eingetreten ist. Nach Abstossung der nekrotischen Partien bleibt eine schlappe Granulationsfläche, welche zu ihrer Ueberhäutung volle drei Monate in Anspruch nahm.

Osteoplastische Resection nach Mikulicz.

927. H. Marie, 36 J. Seit drei Jahren Caries calcanei dextr.; Fisteln an der Ferse.

Die Sägeflächen am Unterschenkel und die entsprechenden am Os naviculare und cuboideum werden durch vier Känguruhsehnen-Knochennähte vereinigt; Drainage, Naht. Lagerung des Beines auf eine Schiene; erster Verbandwechsel am 20. Tage, vollständige prima intentio, starkes Ekzem der Fusshaut, welches sich bessert und wieder verschlimmert und drei Monate zur Abheilung bedarf. Pat. wird mit entsprechendem Schuhe geheilt entlassen. Pat. hat Schmerzen an der Operationsstelle, doch ist keine deutliche Schwellung vorhanden.

$^3/_4$ Jahre später kommt Pat. wieder mit pastöser Schwellung des Fussrückens und Unterschenkelendes und tuberculösen Geschwüren an der Sohlenseite; der Fuss schlottert. Pat. ist mehrere Monate nach der Operation herumgegangen, bis die immer heftiger werdenden Schmerzen ihr das Auftreten nicht mehr gestatteten.

Amputation des Unterschenkels über den Malleolen mit seitlicher Lappenbildung. Drainage. Naht. Heilung per primam; die Drainstellen überhäuten erst nach vier Wochen.

Die Section des amputirten Fusses gab folgenden Befund: Die Unterschenkelknochen gegen die Durchtrennungsfläche zu kolbig verdickt, eine ähnliche Verdickung zeigen auch das Naviculare und Cuboideum; die einander zugekehrten Sägeflächen zeigen einen knorpelähnlichen Ueberzug (Nearthrose). Cavernen im Naviculare und Cuboideum und fungöse Wucherung in den Weichtheilen um die Nearthrose.

Evidement, Ignipunctur etc.

6 M., 6 W.: 2 geheilt, 8 gebessert, 2 ungeheilt.

928. J. Josefa, 42 J. Seit zwei Jahren bestehende, seit einem Jahre abscedirende Caries calcanei; Schwellung und Fisteln am Fersenhaken. Evidement; die grosse Höhle granulirt rasch aus und überhäutet vollständig, doch bleibt bedeutende Empfindlichkeit beim Auftreten. Während des Spitalsaufenthaltes trat acute Schwellung der Lymphdrüsen hinter dem

rechten Unterkieferwinkel auf; starre Kopfhaltung. Nach 14 Tagen rasch zunehmender, Erstickungsgefahr bringender Retropharyngealabscess; Incision durch schichtenweise Präparation von aussen. Der Abscess heilt mit Zurücklassung einer Fistel in drei Wochen.

929. K. Anna, 17 J. Seit zwei Jahren bestehender Fungus im linken Sprunggelenke, mehrere Fisteln. Durch fünf Wochen mit phosphorsaurem Kalk ohne Erfolg behandelt, dann Excochleation und Paquelinisirung. Evidement nach drei Monaten in ausgiebigster Weise wiederholt. Ausheilung in sechs Wochen; es bleibt eine enge Fistel. Auftreten auf den Fuss noch sehr schmerzhaft; Stützapparat.

930. Z. Marie, 31 J., wurde zum ersten Male vor zwei Jahren, zum zweiten Male vor einem Jahre wegen Caries der Fusswurzel mit Evidement und folgender Paquelinisirung behandelt; jedesmal Heilung für Monate, dann wieder Recidive. Gegenwärtig besteht eine Fistel unter dem inneren Malleolus, nach deren Spaltung man in eine grosse Höhle im Calcaneus gelangt, in welcher ein Sequester liegt; Excochleation. Pat. nach drei Wochen in ambulanter Behandlung gebessert entlassen.

Kommt nach fünf Monaten wieder mit Fungus im Sprunggelenke und einem cariösen Herde in der unteren Tibiaepiphyse.

Amputation mit Zirkelschnitt. Heilung per primam; Drainageöffnungen überhäuten in fünf Wochen.

931. S. Josef, 14 J. Seit vier Jahren bestehender, an mehreren Stellen aufgebrochener Fungus im oberen Sprunggelenke; Ignipunctur an zahlreichen Stellen. Nach zehn Tagen in ambulatorischer Behandlung entlassen.

932. Bei einem 64jährigen Manne mit Caries der Grundphalange des Hallux wurde die Grosszehe enucleirt. Pat. nach 14 Tagen geheilt entlassen.

933—939. Bei 3 M., 2 W. wurde nur allgemeine Behandlung eingeleitet; 1 M., 1 W. wurden, da sie nicht in die Amputation willigten, ungeheilt entlassen.

---

5. Formfehler.

63 Fälle (40 M., 23 W.): 36 geheilt, 24 gebessert, 2 ungeheilt, 1 gestorben.

Contractura genus.

7 M., 4 W.: 4 geheilt, 4 gebessert, 2 ungeheilt, 1 gestorben.

940—944. 2 M., 3 W. mit in stumpfwinkeliger Contracturstellung ausgeheilter Caries des Kniegelenkes wurde in Narkose-Streckung vorgenommen, die corrigirte Stellung durch Gypsverbände fixirt, Pat. nach drei bis sechs Wochen mit Stützapparaten gebessert entlassen. Bei einem Manne liess sich die Streckung nicht durchführen, derselbe wurde, da er die Keilexcision verweigerte, ungeheilt entlassen.

Contractura genus paralytica.

Mit Streckung in Narkose behandelt.

945. H. Wolf, 14 J. Umfängliche Paralysen an beiden Beinen; beide Kniegelenke in rechtwinkeliger, ziemlich starrer Contractur, linksseitiger Klumpfuss, rechtsseitiger Valgus paralyticus. Wiederholte Streckung in Chloroformnarkose. Nach viermonatlicher Behandlung geht Pat. mit gestreckten, durch Apparate gestützten Beinen.

Mit Resection behandelt.

946. H. Leopold, 17 J. (vide Jahresb. von Dr. Hochenegg, Nr. 980). Keilexcision am linken Knie, Knochennaht, Hautnaht, Drainage. Redressement in Gypsverband. Heilung per primam, nach drei Wochen geheilt entlassen.

947. F. Josef, 16 J., acquirirte im zweiten Lebensjahre ausgebreitete Lähmungen an beiden Beinen. Seitdem liegt Pat. oder rutscht auf den Knien herum. Beide Beine stark in Wachsthum zurückgeblieben; beide Kniegelenke in rechtwinkeliger Anchylose fixirt, nur minimale Excursionen sind möglich, an beiden Knieen mächtige Schwielen; linkerseits Varus, rechts Valgus paralyticus.

Zunächst Keilresection am linken Knie, Vereinigung der Knochenenden durch drei Känguruhsehnen-Knochennähte. Drainage, Naht der Hautwunde. Am fünften Tage wegen Secretverhaltung 39·0 Temperatur, weiterhin fieberloser Verlauf. Entfernung der Drains in der dritten Woche; knöcherne Vereinigung. Zwei Monate nach der ersten Operation wird Keilresection am rechten Knie vorgenommen; wieder Knochennaht, Drainage, Hautnaht. Starke Schmerzen seit der Operation. Am zweiten Tage Temperatur 38·2, Kopfschmerzen, trockene Zunge. Drains mit Coagulis verstopft werden durch neue ersetzt. Am vierten Tage Temperatur 39·8. Aeussere Wunde ohne Reaction, Eiterung aus allen Drains; Eröffnung der Wunde, ausgiebige Irrigation, Verband mit essigsaurer Thonerde. Am siebenten Tage Schmerzen in der linken Schulter und Ellbogen. Scharlachrothes fleckiges Exanthem, das innerhalb Stunden abblasst und an anderen Stellen wieder erscheint und sich über einen grossen Theil des Körpers ausbreitet. Wunde secernirt sehr wenig, Temperatur 40·3. Weiterhin Schwellung und Schmerzen im rechten Arme, Icterus; das Exanthem erscheint und verschwindet noch mehrmals. Delirien, Collaps, Exitus am zwölften Tage. Section: Pyaemia. Am linken Knie die Knochen durch eine $1^1/_2$ cm dicke Schicht dichten Bindegewebes verschmolzen. Am rechten Knie die abgesägten Knochenenden eiterig infiltrirt. Metastasen in den Lungen, der Leber und im linken Schultergelenke.

Contracturen nach Verbrennung.

948. K. Markus, 11 J., Olpine, Galizien. Vor vier Monaten Verbrennung durch in Brand gerathene Naphta.

Rechtes Kniegelenk ad maximum gebeugt; von der Mitte des Unterschenkels bis über die Mitte des Oberschenkels hin auf eine circuläre, nur wenige normale Hautinseln zwischen sich fassende üppige Granulationsfläche. Langsames, täglich vermehrtes Redressement des Gelenkes und Fixirung auf eine Resectionsschiene, führt binnen $1^1/_2$ Monaten fast vollständige Streckung herbei. Nun Transplantation von ca. zwölf bei einer Operation gewonnenen, bis bohnengrossen Hautstückchen nach Excochleation der Granulationen. Diese haften zum grossen Theile; die Ueberhäutung ist nach vier Monaten bis auf einen 2 cm breiten Granulationsstreifen in der Kniekehle vollendet. Pat. wird mit einem Stützapparate geheilt entlassen. Stellt sich nach einem Jahre wieder vor mit glatten Narben und ganz geradem Beine.

949. H. Marie, 12 J., Rožnau, Mähren. Die Brandwunden entstanden vor $^5/_4$ Jahren durch in Brand Gerathen der Kleider.

Rechtes Knie in rechtwinkeliger Contractur; an seiner Innenseite eine handtellergrosse strahlige Narbe, Kniekehle und übrige Peripherie nur von oberflächlichen weichen Narben eingenommen.

Auch das linke Knie in rechtwinkeliger Contractur; die Haut desselben circulär narbig, in der Kniekehle sind die Narben glatt und oberflächlich.

An der Vorderseite des linken Oberschenkels eine von narbiger Haut umgebene, handflächengrosse, üppige Granulationsfläche; beide Hüftgelenke in leichter Beugecontractur.

Die Contracturen am rechten Beine lassen sich in Narkose mit mässiger Gewalt corrigiren, die corrigirte Stellung wird durch eine Gypshose erhalten. Auf die granulirende Fläche am linken Oberschenkel Transplantation von einer amputirten Extremität entnommenen Hautstückchen. Diese haften nur theilweise, langsame Ueberhäutung. Die Streckung der Extremität geschieht langsam theils durch Extension, theils durch Schienenredressement. Pat. nach sechsmonatlicher Behandlung mit Apparaten entlassen.

Rheumatische Contracturen.

950. K. Eisig, 39 J., Ottynia, Galizien. Ueberstand als Kind scrophulöse Processe an den Händen. Seit fünf Jahren leidet er an rheumatischen Schmerzen in verschiedenen Gelenken, welche nach einem Jahre im linken Knie und Sprunggelenke sich localisirten und vorübergehende Schwellung derselben und dauernd zunehmende Beugecontractur des ersteren nach sich zogen; ein Jahr später erkrankte auch das rechte Knie in derselben Weise, der Kranke war von nun an ans Bett gefesselt; schliesslich wurden auch beide Hüft-, Ellbogen- und die Fingergelenke ergriffen.

Linkes Hüftgelenk in rechtwinkeliger, linkes Kniegelenk in spitzwinkeliger starrer Contractur, Patella fix. Rechtes Hüftgelenk in mässiger, rechtes Knie in rechtwinkeliger Beugecontractur; Muskulatur hochgradig atrophisch. An beiden oberen Extremitäten alle Gelenke vom Ellbogengelenk abwärts in verschieden hochgradiger Beugecontractur, die Gelenksenden vielfach verdickt; bei Bewegungen Reiben. Alle Contracturen zeigen eine bedeutende Rigidität. Passive Bewegungen in allen Gelenken rufen starke Schmerzen hervor. Hochgradige rechtsseitige dorsolumbale Skoliose, welche angeblich seit früher Jugend besteht.

Pat. wird nach mehrfachen misslungenen Streckversuchen in Narkose in die Versorgung abgegeben.

Fusswurzelcontracturen in Folge von Paralysis essentialis.

10 M., 6 W.: 10 geheilt, 6 gebessert.

951—956. 5 M. 1 W. wurden ohne weiteren Eingriff mit Stützapparaten entlassen, darunter ein Mann mit selten hochgradiger Difformität:

956. F. Leib, 48 J., aus Ungarn. Im 5. Lebensjahre trat Lähmung beider Beine auf. Befund: Totalparalyse und kolossale Abmagerung des linken Beines; hochgradiges Genu valgum (45° Abductionswinkel). Der Unterschenkel ist gleichzeitig nach hinten subluxirt und hochgradig nach aussen rotirt, so dass die Tibiakante fast directe nach hinten sieht; der Fuss ist in hochgradigster Varusstellung mit enormer Adduction im Vorfuss, der Fussrücken sieht dem Boden zu und trägt dem Taluskopf entsprechend eine derbe Schwiele. Am rechten Beine ist die Paralyse weniger umfänglich, betrifft hauptsächlich den Unterschenkel. Der rechte Fuss in hochgradigster Valgusdifformität; der innere Fussrand stark convex, berührt beim Auftreten allein den Boden und trägt eine gewaltige Schwiele.

Pat. geht nach vorne gebeugt, dirigirt das linke Bein mit der Hand und drängt beim Belasten des linken Beines den Oberschenkel nach rückwärts, um das Einknicken im Knie zu verhindern.

957—964. Bei 4 M., 2 W. mit Pes equinovarus wurde dem Redressement im Gypsverbande Achillotenotomie, zum Theil auch subcutane Durchtrennung der Plantarfascie vorausgeschickt; ebenso bei 2 W. mit Pes equinus paralytische Tenotomie.

Arthrodese im Sprunggelenke.

965. F. Amalie, 11 J. Hochgradiger Pes equinovarus sinister, äusserer Fussrand stark convex, mit einer derben Schwiele gezeichnet. Nach vorausgegangener Tenotomie und Correctur des Varus mit Gypsverband Arthrodese von einem äusseren flach-bogenförmigen, den Malleolus fibulae umkreisenden Schnitte aus. Unter Schonung der Peronealsehnen Eröffnung des oberen Sprunggelenkes. Entfernung des Knorpelüberzuges mit Meissel und scharfem Löffel; durch den Fibularknöchel wird in den Talus ein Elfenbeinstift eingetrieben. Naht der Hautwunde. Lagerung auf einer Resectionsschiene. Erster Verbandwechsel nach 14 Tagen. Pat. nach sechs Wochen geheilt entlassen. Das Sprunggelenk ist anchylotisch; der Fuss steht in leichter Pronation.

Keilresection aus dem Tarsus und Arthrodose des Sprunggelenkes.

966. B. Ludwig, 13 J., Wien. Hochgradiger, unredressirbarer Equinovarus sinister paralyticus, mässiger Valgus dexter.

Schnitte von beiden Malleolenspitzen entlang den Fussrändern verlaufend. Eröffnung des Talo-Naviculargelenkes, Abtragung des Knorpels. Von aussen wird das Talo-Cruralgelenk eröffnet und der Knorpelüberzug

der dasselbe constituirenden Knochen abgetragen. Verlängerung des Schnittes am inneren Fussrande und Hinzufügung eines zweiten am äusseren; Stumpfe Ablösung sämmtlicher Weichtheile am Dorsum und der Planta; Ausmeisselung eines Keiles aus dem Tarsus, welcher seine $2^1/_2$ cm lange Basis am Cuboideum hat. Redressement des Varus gelingt nun leicht. Drainage der Wunden mit Jodoformgaze. Lagerung auf eine Resectionsschiene. Fieberloser Verlauf.

Genu valgum staticum.

967—980. 12 M., 2 W. (dreimal rechts, einmal links, zehnmal beiderseitig).

Mit Redressement in Chloroformnarkose 2 W.

Mit Osteoklasis femoris (ober den Epikondylen) behandelt wurden 10 Männer im Alter von 16—22 Jahren. Die Osteoklase wurde mit dem Robin'schen Osteoklasten ausgeführt; nachher Anlegung von Gypsverbänden, welche im Durchschnitte 6—8 Wochen liegen bleiben, worauf die Pat. mit einem leichten blauen Bindenverbande herumgehen. Die Schmerzen nach der Osteoklase dauerten meistens bis zu einem Tage, in seltenen Fällen bis zu drei Tagen. Die Weichtheilsquetschung war immer eine geringe, führte nie zu Hautgangrän.

Mit linearer Osteotomie behandelt.

979. L. Anton, 28 J. Hochgradiges, linksseitiges Genu valgum. Durchmeisselung der Tibia gerade unter der Tuberositas, fieberloser Verlauf. Pat. nach sechs Wochen mit Stützapparat entlassen. Knochen vollständig consolidirt.

980. R. Johann, 17 J., Tischlerlehrling. Beiderseitiges Genu valgum staticum; Malleolendistanz 23 cm. Beiderseits Osteotomie nach Mac Ewen; Correctur im Gypsverband. Linkerseits prompte Heilung ohne Spur von Eiterung. Rechterseits eitert die Wunde; Pat. fiebert hoch durch drei Wochen, acquirirte in der dritten Woche, als sich die Wunde bis auf eine Fistel geschlossen hatte und Pat. fieberfrei war, Erysipel, das aber auf das Bein beschränkt blieb und in einer Woche abgelaufen war. Der Knochen hat sich in guter Stellung consolidirt, doch besteht eine mässig secernirende Fistel und Schmerzen beim Gehen fort; durch die Fistel kommt man auf rauhen Knochen. Neun Monate nach der Operation wird dieselbe gespalten und ein 6 cm langer corticaler Sequester stückweise extrahirt; nun schliesst sich die Fistel.

Pes valgus staticus.

981—989. 4 M., 5 W. siebenmal bilateral. Bei sämmtlichen Redressement in Chloroformnarkose und Gypsverbände.

Crura rhachitica.

990—995. 3 M., 3 W. In drei Fällen von Genu valgum Osteoklase des Femur, in einem auch der Tibia; in den übrigen Redressement im Gypsverbande.

Angeborene Difformitäten.

Pes varus congenitus.

996—1000. 3 M., 2 W. Tenotomie und Gypsverband. Ambulatorische Weiterbehandlung.

Makrodaktylie.

1001. K. Ludwig, 7 J., Sternberg, Mähren. Die Difformität besteht seit der Geburt und nimmt mit dem Alter zu.

Rechter Fuss im ganzen etwas plumper, misst von der Ferse bis zur Grosszehenspitze um 2 cm mehr als der normale linke.

Zweite Zehe in allen Gliedern bedeutend grösser entwickelt, misst 7 cm in der Länge, 10 cm im Umfang, ist passiv in allen Gelenken frei beweglich, die active Beweglichkeit sehr beschränkt; Weichtheile stark verdickt, schwammig. Nagel klein.

Die dritte Zehe auch etwas verlängert und sehr plump; das rechte Bein im übrigen normal.

Exarticulation der zweiten Zehe mit Ovalärschnitt unter Cocaïn. Naht. Heilung per primam.

Polysyndaktylie.

1002. H. Rudolf, 9 J., Cejkowitz, Mähren. Rechter Hallux doppelt, der überzählige etwas kürzer; beide untereinander durch eine straffe, häutige Syndaktylie verbunden. Auch der Metatarsus doppelt, der überzählige aber kürzer, wodurch beide Zehen in starke Abductionsstellung genöthigt sind. Nagel beider Zehen gemeinsam.

Enucleation beider Halluces und des überzähligen Metatarsusknochens. Drain. Naht. Heilung per primam, Pat. nach zwei Wochen entlassen.

---

6. Diversa.

2 M., 2 W.: 4 geheilt.

Tophi luetici tibiarum et gonitis luetica.

1003. 1 W., 16 J. Auf Jodkali verschwindet der Erguss im Kniegelenke in vier Wochen.

Tophus lueticus femoris.

1004. 1 M., 24 J. Spindelförmige Schwellung des rechten Oberschenkelknochens in seiner unteren Hälfte; verkleinert sich auf Jodkali unter Schwinden der nächtlichen Schmerzen.

Ulcera luetica.

1005. B. Franz, 38 J., Mähren. Seit vier Jahren schmerzhafte Schwellung und Geschwürsbildung am linken Fussrücken und in der linken Kniekehle.

In der Kniekehle ausgebreitete pigmentirte Narben; an ihrer Peripherie mehrere zum Theile exquisit nierenförmige, bohnengrosse Geschwüre mit livid verfärbten unterminirten Rändern. Haut des Fussrückens verdickt, braunroth gefärbt, mit zahlreichen seichten bis kreuzergrossen, zum Theile nierenförmigen Geschwüren bedeckt, deren Ränder schlaff, dünn, livid und weithin unterminirt sind; sie machen den Eindruck von tuberculösen. Die mikroskopische Untersuchung der abgeschnittenen Geschwürsränder gab weder für Tuberculose noch Lues Anhaltspunkte. Auf Jodkali und Emplast. hydrargyri heilten die Geschwüre rasch innerhalb weniger Wochen.

1006. 1 W. mit charakteristischen luetischen Geschwüren am Unterschenkel zur Demonstration aufgenommen, nach zwei Wochen geheilt entlassen.

Anmerkung. Nicht mitgezählt sind 4 M., 11 W., welche zur chirurgischen Behandlung nicht geeignet auf andere Abtheilungen transferirt wurden.

Uebersicht

(zugleich Inhaltsverzeichniss).

(*Die fett gedruckten Zahlen bedeuten die operativ behandelten Fälle.*)

Art der Erkrankung	Stationäre Kranke										Ambulante Kranke	
	Aufgenommen		Geheilt		Gebessert		Ungeheilt		Gestorben			
	M.	W.	M.	W.	M.	W.	M.	W.	M.	W.	M.	W.
I. Missbildungen	26	12	**18**	**8**	**4** 1	**2**	3	2	—	—	70	38
II. Verletzungen	76	26	**9** 40	**4** 12	**2** 18	8	3	—	**1** 3	**1** 1	1032	351
III. Neubildungen	161	175	**78**	**120** 1	**17** 1	**14** 1	**5** 40	**4** 26	**14** 6	**6** 3	452	375
IV. Entzündungen	66	34	**29** 9	**16** 6	**8** 10	**5** 5	**1** 7	**1**	**1** 1	**1**	1473	926
V. Tuberkul. Erkrankungen	105	91	**37**	**35**	**26** 18	**24** 18	24	**4** 7	—	3	722	477
VI. Syphilit. »	5	3	5	3	—	—	—	—	—	—	43	16
VII. Actinomycosis	3	3	**2**	**2**	—	—	—	1	**1**	—	5	6
VIII. Hernien, innere Incarcerationen	36	12	**4** 8	3	18	7	—	—	**6**	**2**	227	37
IX. Diverse Erkrankungen .	76	20	**41** 1	**9** 1	**14** 6	**2** 5	**1** 10	**1** 2	**2** 1	—	698	418
X. Contracturen und Anchylosen	44	32	**20** 4	**11** 4	16	17	3	—	**1**	—	272	343
Summe . . .	598	408	**238** 67	**208** 27	**71** 88	**47** 61	**7** 90	**10** 38	**26** 11	**13** 4	4994	2987
	1006										7981	
			305	235	159	108	97	48	37	17		
			540		267		145		54			

Art der Erkrankung	Aufgenommen		Fall No.	Geheilt		Gebessert		Ungeheilt		Gestorben		Ambulante Kranke	
	M.	W.		M.	W.	M.	W.	M.	W.	M.	W.	M.	W.
I. Missbildungen.													
Labium leporinum . .	11	10	141—161	9	8	—	—	2	2	—	—	7	7
Gaumenspalten . . .	—	—	—	—	—	—	—	—	—	—	—	3	4
Anchyloglosson . . .	—	—	—	—	—	—	—	—	—	—	—	6	—
Meningocele naso-frontalis	1	—	162	—	—	1	—	—	—	—	—	1	—
Defectus auriculae congenit.	—	—	—	—	—	—	—	—	—	—	—	1	—
Fistula colli congenit.	—	—	—	—	—	—	—	—	—	—	—	1	—
Caput obstipum muscul.	—	—	—	—	—	—	—	—	—	—	—	2	4
Meningocele spinalis .	1	—	462	1	—	—	—	—	—	—	—	1	—
Phimosis	3	—	541—543	3	—	—	—	—	—	—	—	10	—
Paraphimosis	1	—	544	1	—	—	—	—	—	—	—	3	—
Hypospadiasis	2	—	546—547	—	—	1	—	1	—	—	—	3	—
Fistula penis congenit.	—	—	—	—	—	—	—	—	—	—	—	1	—
Kryptorchismus . . .	—	—	—	—	—	—	—	—	—	—	—	5	—
Makrodactylia	1	—	1001	1	—	—	—	—	—	—	—	—	—
Syndactylia (Hand) .	2	—	734—735	2	—	—	—	—	—	—	—	2	—
Polydactylia	1	—	1002	1	—	—	—	—	—	—	—	5	4
Luxatio coxae congenita bilat.	—	—	—	—	—	—	—	—	—	—	—	—	8
Luxatio coxae congenita unilat.	—	—	—	—	—	—	—	—	—	—	—	1	3
Pes varus congenitus .	3	2	696—1000	—	—	3	2	—	—	—	—	18	8
Summe der Missbildungen . .	26	12	—	18	8	4 1	2	3	2	—	—	70	38
II. Verletzungen.													
Commotio cerebri . .	1	1	4—5	—	—	1	1	—	—	—	—	2	1
Haemorrhag. intermening.	1	—	2	—	—	—	—	—	—	1	—	—	—
Distorsion	—	1	775	—	1	—	—	—	—	—	—	127	57
Contusion	—	—	—	—	—	—	—	—	—	—	—	92	36
Excoriatio	1	—	184	1	—	—	—	—	—	—	—	21	3
Haematome	1	1	773—774	1	1	—	—	—	—	—	—	9	7
Othaematoma	—	—	—	—	—	—	—	—	—	—	—	1	—
Cephalhaematoma . .	—	—	—	—	—	—	—	—	—	—	—	2	—
Ruptura corpor. cavernosi	—	—	—	—	—	—	—	—	—	—	—	1	—
Ruptura varicis cruris	—	—	—	—	—	—	—	—	—	—	—	1	—
Ruptura : Muskel, Sehnen, Bänder	1	—	350	—	—	1	—	—	—	—	—	3	3
Verbrennungen (Verätzung)	—	1	183	—	—	—	1	—	—	—	—	24	29
Transport . .	5	4	—	2	2	2	2	—	—	1	—	283	136

Art der Erkrankung	Aufgenommen		Fall No.	Geheilt		Gebessert		Ungeheilt		Gestorben		Ambulante Kranke	
	M.	W.		M.	W.	M.	W.	M.	W.	M.	W.	M.	W.
Transport . .	5	4	—	2	2	2	2	—	—	1	—	283	136
Erfrierungen	4	—	780—783	1	—	2	—	1	—	—	—	19	4
Fremdkörper:													
Gehörgang	—	—	—	—	—	—	—	—	—	—	—	1	1
Nase	—	—	—	—	—	—	—	—	—	—	—	—	2
Gesicht	1	—	173	1	—	—	—	—	—	—	—	3	—
Speiseröhre	—	—	—	—	—	—	—	—	—	—	—	6	4
Luftröhre	1	1	178—179	1	1	—	—	—	—	—	—	—	1
Magen	—	—	—	—	—	—	—	—	—	—	—	3	1
Blase	—	1	523	—	1	—	—	—	—	—	—	—	—
Mastdarm	—	—	—	—	—	—	—	—	—	—	—	1	—
Arm	—	—	—	—	—	—	—	—	—	—	—	28	38
Bein	—	—	—	—	—	—	—	—	—	—	—	9	3
Stichwunden	2	1	274; 776—777	2	1	—	—	—	—	—	—	28	3
Schnittwunden . . .	3	3	272—273; 654—657	2	2 1	1	—	—	—	—	—	141	22
Bisswunden	—	—	—	—	—	—	—	—	—	—	—	24	7
Rissquetschwunden . .	12	2	6-7; 10-13; 275 658—662; 778—779	2 7	1 1	3	—	—	—	—	—	229	34
Schusswunden	6	—	3; 280-283; 663	1 3	—	1	—	—	—	1	—	3	—
Verletzung d. elektr. Strom	1	—	664	1	—	—	—	—	—	—	—	—	—
Luxatio mandibulae .	—	—	—	—	—	—	—	—	—	—	—	1	2
» clavic. acrom. sup. . . .	—	—	—	—	—	—	—	—	—	—	—	1	—
» humeri . . .	1	1	646—647	1	1	—	—	—	—	—	—	20	6
» » inveterata	2	2	648—651	2	1	—	1	—	—	—	—	1	1
» » habitualis	—	—	—	—	—	—	—	—	—	—	—	1	3
» antibrach. post.	—	—	—	—	—	—	—	—	—	—	—	2	1
» a. p. inveterata		1	652—653	—	1	1	—	—	—	—	—	—	
» a. ext. incompleta	—	—	—	—	—	—	—	—	—	—	—	1	—
» radii ext. invet.	—	—	—	—	—	—	—	—	—	—	—	1	—
» pollicis . . .	—	—	—	—	—	—	—	—	—	—	—	1	—
» interphalang. digiti . . .	—	—	—	—	—	—	—	—	—	—	—	4	—
» complicata digitorum . .	—	—	—	—	—	—	—	—	—	—	—	3	—
» ischiadica . .	1	1	771—772	—	—	—	1	—	—	1	—	—	—
» patellae bilat. ext. inveter. .	—	—	—	—	—	—	—	—	—	—	—	1	—
Transport . .	40	17	—	26	13	10	4	1	—	3	—	815	269

Art der Erkrankung	Aufgenommen M.	Aufgenommen W.	Fall No.	Geheilt M.	Geheilt W.	Gebessert M.	Gebessert W.	Ungeheilt M.	Ungeheilt W.	Gestorben M.	Gestorben W.	Ambulante Kranke M.	Ambulante Kranke W.
Transport . .	40	17	—	26	13	10	4	1	—	3	—	815	269
Fractura cranii . . .	1	—	1	1	—	—	—	—	—	—	—	—	—
» oss. nasi . .	1	—	9	—	—	1	—	—	—	—	—	3	1
» max. sup. .	1	—	8	1	—	—	—	—	—	—	—	—	—
» » inf. . .	—	—	—	—	—	—	—	—	—	—	—	1	—
» columnae vert.	1	—	464	—	—	—	—	—	—	1	—	—	—
» costae . . .	4	—	276—279	3	—	1	—	—	—	—	—	11	4
» claviculae .	—	—	—	—	—	—	—	—	—	—	—	26	13
» scapulae . .	1	—	633	—	—	1	—	—	—	—	—	5	1
» humeri . . .	4	1	634—638	1	1	3	—	—	—	—	—	22	6
» olecrani . .	2	—	639—640	1	—	—	—	1	—	—	—	4	4
» antibrachii .	1	2	641—643	—	—	1	2	—	—	—	—	19	7
» » complicata . . .	—	—	—	—	—	—	—	—	—	—	—	1	—
» radii	2	—	644—645	2	—	—	—	—	—	—	—	52	35
» » complicat.	—	—	—	—	—	—	—	—	—	—	—	1	—
» oss. metacarpi	—	—	—	—	—	—	—	—	—	—	—	7	1
» phalang. digit.	—	—	—	—	—	—	—	—	—	—	—	13	1
» » » complicata .	—	—	—	—	—	—	—	—	—	—	—	28	2
» pelvis . . .	1	—	746	—	—	1	—	—	—	—	—	—	—
» colli femoris .	2	3	747—751	—	—	2	2	—	—	—	1	1	—
» femoris . . .	3	1	752—755	3	1	—	—	—	—	—	—	6	4
» patellae . .	1	—	756	1	—	—	—	—	—	—	—	2	—
» cruris . . .	5	1	757—762	5	1	—	—	—	—	—	—	8	—
» » male sanata	1	—	766	—	—	—	—	1	—	—	—	2	—
» cruris complic.	2	1	767—769	2	—	—	—	—	—	—	1	—	—
» tibiae . . .	—	—	—	—	—	—	—	—	—	—	—	2	—
» fibulae . . .	3	—	763—765	3	—	—	—	—	—	—	—	1	2
» oss. metatarsi	—	—	—	—	—	—	—	—	—	—	—	—	1
» phalng. digit. pedis . . .	—	—	—	—	—	—	—	—	—	—	—	2	—
Summe der Verletzungen . .	76	26	—	9 40	4 12	2 18	8	3	—	1 3	1	1032	351
III. Neubildungen.													
Lipoma frontis . . .	—	—	—	—	—	—	—	—	—	—	—	—	1
» ad auriculam .	—	—	—	—	—	—	—	—	—	—	—	—	1
» nuchae . . .	1	1	269—270	1	1	—	—	—	—	—	—	—	—
» colli	2	—	264—265	—	—	—	—	2	—	—	—	1	—
» thoracis . . .	2	—	284—485	2	—	—	—	—	—	—	—	4	—
» dorsi	2	3	434—438	2	3	—	—	—	—	—	—	3	7
» integum.abdom.	—	1	352	—	1	—	—	—	—	—	—	—	1
Transport . .	7	5	—	5 —	5 —	—	—	2	—	—	—	8	10

Art der Erkrankung	Aufgenommen M.	Aufgenommen W.	Fall No.	Geheilt M.	Geheilt W.	Gebessert M.	Gebessert W.	Ungeheilt M.	Ungeheilt W.	Gestorben M.	Gestorben W.	Ambulante Kranke M.	Ambulante Kranke W.
Transport . .	8	6	—	5	5	—	—	2	—	—	—	8	10
Lipoma brachii . . .	1	—	675	1	—	—	—	—	—	—	—	1	2
» femoris . . .	—	1	799	—	1	—	—	—	—	—	—	—	1
» periartic. genus.	—	1	800	—	1	—	—	—	—	—	—	—	1
Lipomatosis	—	—	—	—	—	—	—	—	—	—	—	1	—
Angiome:													
Kopf und Gesicht . .	—	5	17—21	—	5	—	—	—	—	—	—	11	20
Hals	—	—	—	—	—	—	—	—	—	—	—	1	2
Stamm	—	—	—	—	—	—	—	—	—	—	—	3	4
Arm	1	2	676—678	1	2	—	—	—	—	—	—	3	5
Bein	—	1	808	—	1	—	—	—	—	—	—	—	1
Fibroma uteri	—	9	604—612	—	7	—	—	—	1 1	—	—	—	5
» integumenti abdom. . . .	—	1	354	—	1	—	—	—	—	—	—	—	1
» ad anum . .	1	—	491	1	—	—	—	—	—	—	—	2	—
» pendulum lab. maj.	—	1	585	—	1	—	—	—	—	—	—	—	—
» subcut. femor.	—	1	798	—	1	—	—	—	—	—	—	—	—
» pedis . . .	—	1	809	—	1	—	—	—	—	—	—	—	—
Narbenkeloid	—	1	266	—	—	—	—	—	1	—	—	3	1
Polypus nasi	1	2	94—96	—	2	—	—	1	—	—	—	13	10
» uteri	—	1	602	—	1	—	—	—	—	—	—	—	—
» recti	—	—	—	—	—	—	—	—	—	—	—	—	1
Neurome und Neurofibrome	3	1	100; 674; 802; 807	2	1	1	—	—	—	—	—	3	8
Exostosen	—	—	—	—	—	—	—	—	—	—	—	9	9
Chondroma manus . .	—	—	—	—	—	—	—	—	—	—	—	4	—
» auriculae	1	—	26	1	—	—	—	—	—	—	—	2	—
» pelvis . .	—	1	784	—	—	—	—	—	1	—	—	—	—
» parotidis .	—	1	271	—	1	—	—	—	—	—	—	2	1
Naevus	—	2	23; 439	—	—	—	—	—	2	—	—	2	3
Papilloma:													
Kopf und Gesicht .	—	—	—	—	—	—	—	—	—	—	—	4	1
Lippen	1	—	22	1	—	—	—	—	—	—	—	2	1
Zunge	2	1	70—72	1	1	1	—	—	—	—	—	9	2
Mundschleimhaut . .	—	—	—	—	—	—	—	—	—	—	—	2	2
Rücken	—	1	441	—	1	—	—	—	—	—	—	—	1
Penis	—	—	—	—	—	—	—	—	—	—	—	1	—
Ad anum	1	—	492	1	—	—	—	—	—	—	—	1	—
Recti	—	1	490	—	1	—	—	—	—	—	—	—	—
Vesicae	1	—	524	—	—	—	—	1	—	—	—	—	—
Condylom. ac. ad vulv.	—	2	583—584	—	2	—	—	—	—	—	—	—	—
Warzen, Schwielen .	—	—	—	—	—	—	—	—	—	—	—	49	35
Transport . .	20	42	—	14 —	35 1	2 —	—	4	1 5	—	—	136	127

Art der Erkrankung	Aufgenommen		Fall Nr.	Geheilt		Gebessert		Ungeheilt		Gestorben		Ambulante Kranke	
	M.	W.		M.	W.	M.	W.	M.	W.	M.	W.	M.	W.
Transport . .	20	42	—	14	35	2	—	4	1	—	—	136	127
				—	1	—	—	—	5	—	—		
Hypertrophia mammae	—	—	—	—	—	—	—	—	—	—	—	1	—
» tonsill. .	—	—	—	—	—	—	—	—	—	—	—	24	36
» cutis pedis	—	—	—	—	—	—	—	—	—	—	—	1	—
Adenoma linguae . .	—	—	—	—	—	—	—	—	—	—	—	1	—
» mammae . .	—	—	—	—	—	—	—	—	—	—	—	—	7
Struma parenchym. .	—	1	245	—	—	—	1	—	—	—	—	26	20
» gelatinosa . .	2	7	251—259	1	6	—	1	—	—	1	—	5	14
» cystica . . .	—	5	246—250	—	4	—	1	—	—	—	—	1	9
» substernalis .	—	—	—	—	—	—	—	—	—	—	—	—	1
Atheroma:													
Kopf und Gesicht .	2	1	14—16	2	1	—	—	—	—	—	—	80	28
Hals	—	—	—	—	—	—	—	—	—	—	—	2	—
Stamm	—	—	—	—	—	—	—	—	—	—	—	3	—
Cystis parotidis . . .	1	—	27	1	—	—	—	—	—	—	—	—	—
Schleimcysten:													
Unterlippe	—	—	—	—	—	—	—	—	—	—	—	1	2
Zunge	—	1	24	—	1	—	—	—	—	—	—	1	—
Mundschleimhaut . .	—	—	—	—	—	—	—	—	—	—	—	—	2
Ranula	1	—	73	1	—	—	—	—	—	—	—	3	5
Cysticercus linguae .	—	—	—	—	—	—	—	—	—	—	—	1	—
Cystis dentis	—	—	—	—	—	—	—	—	—	—	—	3	1
Dermoidcysten:													
Gesicht	—	—	—	—	—	—	—	—	—	—	—	8	2
Mundhöhle . . .	—	—	—	—	—	—	—	—	—	—	—	—	1
Kystoma ovarii . . .	—	13	618—630	—	13	—	—	—	—	—	—	—	8
Cystis renis	.	1	518	—	—	—	1	—	—	—	—	—	—
Hydronephrosis . . .	1	—	519	—	—	1	—	—	—	—	—	—	—
Echinococcus hepatis .	2	—	369—370	1	—	—	—	1	—	—	—	—	—
Cystis pancreatica . .	1	1	383—384	1	1	—	—	—	—	—	—	1	—
Sarcoma:													
Capitis	2	1	28—30	1	—	—	—	1	1	—	—	3	2
Faciei	—	4	31—34	—	2	—	2	—	—	—	—	1	1
Nuchae	1	—	99	1	—	—	—	—	—	—	—	—	1
Orbitae	—	—	—	—	—	—	—	—	—	—	—	1	—
Parotidis	—	—	—	—	—	—	—	—	—	—	—	1	2
Maxillae	2	2	87—90	1	2	—	—	1	—	—	—	4	1
Thoracis	2	—	286—287	1	—	—	—	1	—	—	—	2	—
Cutis axillae	—	—	—	—	—	—	—	—	—	—	—	1	—
Mammae	—	4	328—331	—	3	—	—	—	1	—	—	—	3
Dorsi	1	—	440	—	—	—	—	1	—	—	—	3	2
Integum. abdomin. .	1	—	353	1	—	—	—	—	—	—	—	—	—
Testis	4	—	553—556	1	—	—	—	1	—	1	—	4	—
										1			
Transport . .	43	83	—	27	68	3	5	3	1	2	—	318	275
				—	1	—	1	7	7	1			

Art der Erkrankung	Aufgenommen M.	Aufgenommen W.	Fall No.	Geheilt M.	Geheilt W.	Gebessert M.	Gebessert W.	Ungeheilt M.	Ungeheilt W.	Gestorben M.	Gestorben W.	Ambulante Kranke M.	Ambulante Kranke W.
Transport . .	43	83	—	27	68	3	5	3	1	2	—	318	275
				—	1	—	1	7	7	1			
Ovarii	—	4	613—616	—	2	—	—	—	—	—	2	—	—
Claviculae	1	1	665—666	—	—	—	—	1	1	—	—	1	—
Scapulae	1	—	667	1	—	—	—	—	—	—	—	—	—
Humeri	1	1	669—670	1	—	—	—	—	1	—	—	1	—
Antibrachii	1	—	671	1	—	—	—	—	—	—	—	1	—
Manus	1	—	672	1	—	—	—	—	—	—	—	—	1
Pelvis	1	—	785	—	—	—	—	1	—	—	—	—	1
Femoris	3	3	791—796	1	1	—	—	2	2	—	—	1	4
Poplitis	1	—	801	1	—	—	—	—	—	—	—	—	—
Cruris	3	1	803—806	3	—	—	—	—	1	—	—	—	1
Epulis	—	—	—	—	—	—	—	—	—	—	—	1	7
Cystosarcoma mammae	—	—	—	—	—	—	—	—	—	—	—	—	2
Lymphosarcoma tonsil.	—	—	—	—	—	—	—	—	—	—	—	2	—
» colli .	1	1	242—243	—	—	—	—	1	—	—	1	2	3
» axillae	1	—	668	1	—	—	—	—	—	—	—	—	—
» inguinis	2	2	786—789	—	1	1	—	—	—	—	1	2	—
» gl. retroperit.	—	1	382	—	—	—	—	—	—	—	1	—	—
Lymphoma malignum	1	—	241	—	—	—	—	1	—	—	—	1	—
Melanosarcoma femoris	—	—	—	—	—	—	—	—	—	—	—	—	1
» digiti pedis	—	—	—	—	—	—	—	—	—	—	—	—	1
Carcinoma maxill. . .	3	—	91—93	3	—	—	—	—	—	—	—	4	—
» linguae . .	5	—	74—78	2	—	1	—	2	—	—	—	16	2
» mucosae oris	8	—	79—86	3	—	1	—	3	—	1	—	9	—
» gl. colli .	1	—	244	—	—	—	—	—	—	1	—	—	—
» laryngis .	1	—	181	1	—	—	—	—	—	—	—	—	—
» pharyngis .	1	—	98	—	—	—	—	1	—	—	—	1	—
» oesophagi .	14	—	186—199	—	—	4	—	4	—	6	—	23	2
» ventriculi .	6	2	371—378	—	1	—	—	3	1	2	—	3	4
										1			
» mammae .	—	40	288—327	—	33	—	3	—	3	—	1	1	53
» uteri . . .	—	8	594—601	—	3	—	1	—	4	—	—	—	2
» ovarii . .	—	1	617	—	—	—	—	—	—	—	1	—	—
» omenti et periton. .	—	3	379—381	—	—	—	—	—	3	—	—	—	—
» vulvae . .	—	2	587—588	—	1	—	—	—	—	—	1	—	1
» penis . .	5	—	548—552	3	—	—	—	2	—	1	—	1	—
» vesicae . .	1	—	527	—	—	—	—	—	—	—	—	—	—
» recti . . .	16	9	493—517	6	3	1	4	1	2	3	—	17	4
								4		1			
Epithelioma lab. sup.	1	—	55	1	—	—	—	—	—	—	—	1	—
Transport . .	123	162	—	56	113	11	13	4	4	14	5	406	364
				—	1	1	1	32	22	5	3		

Art der Erkrankung	Aufgenommen		Fall No.	Geheilt		Gebessert		Ungeheilt		Gestorben		Ambulante Kranke	
	M.	W.		M.	W.	M.	W.	M.	W.	M.	W.	M.	W.
Transport . .	123	162	—	56	113	11	13	4	4	14	5	406	364
				—	1	1	1	32	22	5	3		
Epithelioma lab. inf. .	14	2	35—50	12	2	2	—	—	—	—	—	19	3
» » recidiv.	3	1	51—54	2	1	—	—	1	—	—	—	5	—
» nasi . . .	6	—	56—61	5	—	—	—	1	—	—	—	3	2
» faciei . .	5	3	62—69	2	2	3	1	—	—	—	—	12	3
» humeri .	1	—	673	—	—	—	—	1	—	—	—	1	—
» manus . .	—	—	—	—	—	—	—	—	—	—	—	1	—
» inguinis .	—	1	790	—	—	—	—	—	1	—	—	—	—
» femoris .	—	1	797	—	1	—	—	—	—	—	—	—	—
» pedis . .	—	—	—	—	—	—	—	—	—	—	—	—	1
Struma maligna . . .	3	1	260—263	—	1	—	—	2	—	1	—	2	1
Glioma retinae . . .	1	—	97	1	—	—	—	—	—	—	—	—	—
Rhinophyma	1	—	25	—	—	1	—	—	—	—	—	—	—
Tumor mediastini . .	1	—	347	—	—	—	—	1	—	—	—	—	—
» renis	1	1	521—522	—	—	—	—	1	1	—	—	1	—
» lienis	1	2	364—366	—	—	—	—	1	1	—	1	1	—
» hepatis . . .	1	1	367—368	—	—	—	—	1	1	—	—	1	1
Summe der Neubildungen .	161	175	—	78	120	17	14	5	4	14	6		
				—	1	1	1	40	26	6	3	452	375
IV. Entzündungen.													
Phlegmone manus, Paronychium	3	—	682—684	3	—	—	—	—	—	—	—	324	239
Bursitis phlegmon. olecrani	—	—	—	—	—	—	—	—	—	—	—	10	4
Bursitis phlegmon. praepatell.	1	2	815—817	1	2	—	—	—	—	—	—	3	14
Unguis incarnatus . .	—	1	823	—	1	—	—	—	—	—	—	42	20
Phlegmone pedis . .	2	—	821—822	2	—	—	—	—	—	—	—	44	6
Entzündung artificieller Schleimbeutel . . .	1	—	824	1	—	—	—	—	—	—	—	11	5
Sonstige Phlegmonen .	1	—	582	—	—	—	—	—	—	1	—	35	35
Abscessus linguae . .	—	—	—	—	—	—	—	—	—	—	—	1	1
» retropharyngealis . . .	—	—	—	—	—	—	—	—	—	—	—	1	—
» perianalis .	—	—	—	—	—	—	—	—	—	—	—	10	—
» periurethralis	2	—	539—540	2	—	—	—	—	—	—	—	4	—
» stercoralis .	1	1	356—357	1	1	—	—	—	—	—	—	—	—
» subserosus .	—	1	355	—	1	—	—	—	—	—	—	—	—
Furunkel	1	—	351	1	—	—	—	—	—	—	—	112	21
Transport . .	12	5	—	11	5	—	—	—	—	1	—	597	345
				—	—								

Art der Erkrankung	Aufgenommen		Fall No.	Geheilt		Gebessert		Ungeheilt		Gestorben		Ambulante Kranke	
	M.	W.		M.	W.	M.	W.	M.	W.	M.	W.	M.	W.
Transport . .	12	5	—	11	5	—	—	—	—	1	—	597	345
Ulcus traum. linguae .	1	—	105	1	—	—	—	—	—	—	—	—	—
» » cruris .	1	—	820	1	—	—	—	—	—	—	—	12	1
» varicos. cruris .	—	—	—	—	—	—	—	—	—	—	—	77	65
» traum. vaginae	—	1	586	—	1	—	—	—	—	—	—	—	—
Lymphangoitis . . .	—	—	—	—	—	—	—	—	—	—	—	6	3
Lymphadenitis colli .	—	—	—	—	—	—	—	—	—	—	—	57	58
» axillae	2	—	679—680	2	—	—	—	—	—	—	—	27	14
» cubiti .	1	—	681	1	—	—	—	—	—	—	—	1	3
» inguinal.	3	1	810—813	3	1	—	—	—	—	—	—	41	2
Periostitis max. sup. .	1	—	114	1	—	—	—	—	—	—	—	37	22
» » inf. .	1	—	115	1	—	—	—	—	—	—	—	62	36
» sonstige . .	—	—	—	—	—	—	—	—	—	—	—	14	8
Cystis dentis periostalis	1	—	110	—	—	1	—	—	—	—	—	2	1
Perichondritis septi narium	—	—	—	—	—	—	—	—	—	—	—	2	1
Conchiolin-Ostitis . .	2	—	109; 690	1	—	1	—	—	—	—	—	4	—
Ostitis infectiosa et necrosis sterni .	1	—	348	—	—	1	—	—	—	—	—	—	—
» costae	—	—	—	—	—	—	—	—	—	—	—	1	—
» humeri	1	—	692	—	—	1	—	—	—	—	—	2	1
» radii	—	—	—	—	—	—	—	—	—	—	—	1	—
» femoris . . .	8	1	839—847	2	—	1 3	1	2	—	—	—	8	1
» tibiae	5	2	848—854	3	1	1	1	1	—	—	—	8	2
Necrosis max. sup. .	1	—	116	—	—	—	—	1	—	—	—	4	2
» » inf. . .	3	—	117—119	2	—	1	—	—	—	—	—	2	1
» sonstige . .	—	1	691	—	1	—	—	—	—	—	—	5	7
Arthritis rheumatica .	1	3	825—828	1	3	—	—	—	—	—	—	192	127
» deformans .	3	1	742—743; 829—830	2	—	—	—	1	1	—	—	69	41
Neuralgia trigemini .	6	2	133—140	3	—	1	2	1 1	—	—	—	10	5
» occipital. .	—	—	—	—	—	—	—	—	—	—	—	1	—
» intercostalis	—	—	—	—	—	—	—	—	—	—	—	—	1
» nerv. mediani	—	—	—	—	—	—	—	—	—	—	—	—	1
» » cruralis	—	—	—	—	—	—	—	—	—	—	—	—	1
» testiculi . .	—	—	—	—	—	—	—	—	—	—	—	1	—
Ischias	—	—	—	—	—	—	—	—	—	—	—	12	1
Mastodynia	—	—	—	—	—	—	—	—	—	—	—	—	3
Coccydynia	—	—	—	—	—	—	—	—	—	—	—	1	1
Neuritis	1	—	838	—	—	—	—	1	—	—	—	4	2
Paralysis essentialis .	—	—	—	—	—	—	—	—	—	—	—	14	13
» spastica . .	—	—	—	—	—	—	—	—	—	—	—	2	—
Transport . .	55	17	—	28 7	8 4	5 6	4	1 7	1	1	—	1276	769

Art der Erkrankung	Aufgenommen		Fall Nr.	Geheilt		Gebessert		Ungeheilt		Gestorben		Ambulante Kranke	
	M.	W.		M.	W.	M.	W.	M.	W.	M.	W.	M.	W.
Transport . .	55	17	—	28 7	8 4	5 6	4	1 7	1	— 1	—	1276	769
Diverse Paralysen und Paresen	—	—	—	—	—	—	—	—	—	—	—	6	2
Diverse nervöse Erkrankungen . . .	—	—	—	—	—	—	—	—	—	—	—	52	17
Stomatitis	1	—	106	1	—	—	—	—	—	—	—	24	14
Angina	1	3	101—104	1	3	—	—	—	—	—	—	12	14
Rhinitis scrophulosa .	—	—	—	—	—	—	—	—	—	—	—	12	9
Ozaena	—	—	—	—	—	—	—	—	—	—	—	2	3
Pharyngitis	—	—	—	—	—	—	—	—	—	—	—	10	8
Otitis	—	—	—	—	—	—	—	—	—	—	—	3	3
Parotitis	1	1	107—108	—	—	1	1	—	—	—	—	4	2
Empyema antri front.	1	—	111	—	—	1	—	—	—	—	—	—	—
Mastitis	—	4	332—335	—	4	—	—	—	—	—	—	3	33
Gonorrhöe	—	—	—	—	—	—	—	—	—	—	—	10	—
Epididymitis gonorrh.	2	—	557—558	—	—	2	—	—	—	—	—	12	—
Bartholinitis	—	—	—	—	—	—	—	—	—	—	—	—	1
Cystitis	2	—	525—526	—	—	2	—	—	—	—	—	9	3
Pyothorax	1	—	349	—	—	1	—	—	—	—	—	2	—
Parametritis	—	7	589—593; 631—632	—	1	—	1 4	—	—	—	1	—	7
Peritonitis perforat. .	1	—	385	—	—	—	—	—	—	1	—	—	—
Typhlitis	—	—	—	—	—	—	—	—	—	—	—	1	—
Proctitis	—	—	—	—	—	—	—	—	—	—	—	1	1
Myositis	1	—	814	1	—	—	—	—	—	—	—	1	2
Phlebitis cruris . . .	—	2	818—819	—	2	—	—	—	—	—	—	4	9
Tendovaginitis . . .	—	—	—	—	—	—	—	—	—	—	—	29	29
Summe der Entzündungen .	66	34	—	29 9	16 6	8 10	5 5	1 7	1	1 1	1	1473	926
V. Tuberculose.													
Lymphomat. tuberc. colli .	29	12	200—240	14	6	8	4	7	2	—	—	234	126
» » faciei	—	—	—	—	—	—	—	—	—	—	—	1	2
» » axillae	2	—	694—695	1	—	1	—	—	—	—	—	3	—
Spondylitis cervicalis .	1	1	442—443	—	—	—	1	1	—	—	—	7	12
» dorsalis .	2	1	444—446	—	—	1 1	1	—	—	—	—	34	27
» lumbalis .	1	1	447—448	—	—	1	1	—	—	—	—	7	4
Coxitis	12	13	855—879	—	—	1 11	13	—	—	—	—	54	49
Transport . .	47	28	—	15	6	11 13	5 15	8	2	—	—	340	220

Art der Erkrankung	Aufgenommen		Fall No.	Geheilt		Gebessert		Ungeheilt		Gestorben		Ambulante Kranke	
	M.	W.		M.	W.	M.	W.	M.	W.	M.	W.	M.	W.
Transport . .	47	28	—	15	6	11 13	5 15	8	2	—	—	340	220
Caries und kalte Abscesse:													
Kopf und Gesicht .	—	6	123—128	—	—	—	6	—	—	—	—	17	11
Hals	—	—	—	—	—	—	—	—	—	—	—	16	10
Clavicula	—	—	—	—	—	—	—	—	—	—	—	1	2
Scapula	2	—	697—698	—	—	1	—	1	—	—	—	3	1
Schultergelenk . . .	—	—	—	—	—	—	—	—	—	—	—	—	1
Sternum	—	—	—	—	—	—	—	—	—	—	—	9	6
Rippen	4	5	337—345	2	1	2	2	—	2	—	—	49	19
Oberarm	—	1	696	—	1	—	—	—	—	—	—	2	—
Ellbogen	8	5	700—712	2	2	3	2	3	1	—	—	28	17
Vorderarm	1	1	713—714	1	—	—	—	—	1	—	—	5	7
Handgelenk	8	5	717—729	4	3	1 1	1	2	1	—	—	17	15
Mittelhand	—	—	—	—	—	—	—	—	—	—	—	10	6
Finger	2	2	730—733	1	2	—	—	1	—	—	—	16	16
Kreuzbein	—	—	—	—	—	—	—	—	—	—	—	3	2
Becken	1	4	880—884	—	—	1	3	—	—	—	1	4	3
Oberschenkel . . .	3	3	885—890	—	—	3	3	—	—	—	—	16	7
Knie	9	11	891—910	2	6	2	1	5	1	—	2	38	28
Unterschenkel . . .	—	—	—	—	—	—	—	—	—	—	—	5	2
Fuss	13	16	911—939	8	11	1 3	2 2	1	1	—	—	48	30
Psoasabscess	—	—	—	—	—	—	—	—	—	—	—	2	5
Retropharyngealabscess	—	—	—	—	—	—	—	—	—	—	—	2	1
Ulcera tuberc. cutis . .	—	1	699	—	1	—	—	—	—	—	—	32	19
» » laryngis	1	—	181	—	—	—	—	1	—	—	—	2	—
» » linguae et muc. oris	4	—	129—132	1	—	1 1	—	1	—	—	—	1	—
Tuberculosis mammae	—	1	336	—	1	—	—	—	—	—	—	—	2
» testis . .	2	—	560—561	1	—	—	—	1	—	—	—	17	—
Fungus vagin. tendinum.	—	2	715—716	—	1	—	—	—	1	—	—	1	4
Fistula ani tuberc. . .	—	—	—	—	—	—	—	—	—	—	—	5	—
Scrophulosis	—	—	—	—	—	—	—	—	—	—	—	33	43
Summe . . .	105	91	—	37	35	26 18	24 18	24	4 7	—	3	722	477

Art der Erkrankung	Aufgenommen		Fall No.	Geheilt		Gebessert		Ungeheilt		Gestorben		Ambulante Kranke	
	M.	W.		M.	W.	M.	W.	M.	W.	M.	W.	M.	W.
VI. Syphilis.													
Ulcera syphilitica . .	3	2	176-177; 744; 1005-1006	3	2	—	—	—	—	—	—	9	4
Orchitis luetica . . .	1	—	559	1	—	—	—	—	—	—	—	—	—
Tophi luetici	1	1	1003-1004	1	1	—	—	—	—	—	—	14	8
Varia	—	—	—	—	—	—	—	—	—	—	—	20	4
Summe . . .	5	3	—	5	3	—	—	—	—	—	—	43	16
VII. Actinomycose.													
Actinomycosis buccae .	—	—	—	—	—	—	—	—	—	—	—	1	3
» maxillae	1	—	121	1	—	—	—	—	—	—	—	3	1
» linguae	1	1	120; 122	1	1	—	—	—	—	—	—	—	1
» thoracis	—	—	—	—	—	—	—	—	—	—	—	1	—
» abdominis	1	2	361—363	—	1	—	—	—	1	1	—	—	1
Summe . . .	3	3	—	2	2	—	—	—	1	1	—	5	6
VIII. Hernien und innere Incarceration.													
Hernia inguinalis bilat. libera	6	—	386—391	—	—	6	—	—	—	—	—	123	2
Hernia inguinalis sin. libera	5	—	397—401	—	—	5	—	—	—	—	—	36	7
Hernia inguinalis dextr. libera	5	—	392—396	—	—	5	—	—	—	—	—	46	8
Hernia inguinalis inflammata	3	—	403—405	2	—	1	—	—	—	—	—	1	2
Hernia inguinalis accreta	1	—	402	1	—	—	—	—	—	—	—	3	1
Hernia inguinalis incarcerata	11	—	406—416	3 5	—	—	—	—	—	3	—	3	—
Hernia cruralis bilat. libera	—	1	419	—	—	—	1	—	—	—	—	1	—
Hernia cruralis dextr. libera	—	—	—	—	—	—	—	—	—	—	—	3	6
Hernia cruralis sin. libera	—	2	417—418	—	—	—	2	—	—	—	—	3	1
» » inflammata	—	1	420	—	—	—	1	—	—	—	—	—	—
» » incarcerata	2	2	421—424	—	2	—	—	—	—	2	—	—	—
» umbilicalis . .	—	4	428—431	—	1	—	2	—	—	—	1	4	9
» ventralis . . .	2	1	425—427	1	—	1	1	—	—	—	—	4	1
Incarceratio interna .	1	1	432—433	—	—	—	—	—	—	1	1	—	—
Summe . . .	36	12	—	4 8	3	18	7	—	—	6	2	227	37

Art der Erkrankung	Aufgenommen		Fall No.	Geheilt		Gebessert		Ungeheilt		Gestorben		Ambulante Kranke	
	M.	W.		M.	W.	M.	W.	M.	W.	M.	W.	M.	W.
IX. Diversa.													
Defectus nasi	4	1	163—167	—	—	2	—	2	1	—	—	—	—
» palati	1	—	168	—	—	—	—	1	—	—	—	—	—
Epistaxis	1	—	172	1	—	—	—	—	—	—	—	4	3
Elephantiasis nasi	—	—	—	—	—	—	—	—	—	—	—	1	—
Rhinoscleroma	—	2	174—175	—	—	—	2	—	—	—	—	—	1
Stenosis narium cicatric.	1	—	169	1	—	—	—	—	—	—	—	1	—
Ectropium cicatric. palpebr.	1	—	171	1	—	—	—	—	—	—	—	1	—
Anchylostoma	—	1	170	—	1	—	—	—	—	—	—	—	—
Stenosis laryngis	1	—	180	—	—	—	—	1	—	—	—	—	—
Malum perforans pedis	4	—	831—834	3	—	1	—	—	—	—	—	5	—
Gangraena senilis	3	—	835—837	1	—	—	—	2	—	—	—	3	—
» antibrachii	—	1	745	—	1	—	—	—	—	—	—	—	—
» digitorum	—	—	—	—	—	—	—	—	—	—	—	5	1
Noduli haemorrhoidales	9	1	480—489	6	1	3	—	—	—	—	—	79	17
Varices cruris	—	—	—	—	—	—	—	—	—	—	—	38	62
Fissura ani	—	—	—	—	—	—	—	—	—	—	—	13	6
Elephantiasis praeputii	1	—	545	1	—	—	—	—	—	—	—	—	—
Lithiasis	4	—	528—531	3	—	1	—	—	—	—	—	3	—
Varicocele	2	—	580 - 581	2	—	—	—	—	—	—	—	16	—
Hydrocele vaginal.	16	—	562—577	13	—	3	—	—	—	—	—	56	—
» funiculi	1	—	578	1	—	—	—	—	—	—	—	10	—
Spermatocele	1	—	579	1	—	—	—	—	—	—	—	1	—
Hygroma bursae subhyoidea	—	2	267—268	—	1	—	—	—	1	—	—	—	—
Ganglien und Hygrome:													
Arm	2	2	686—689	1	2	—	—	1	—	—	—	22	49
Bein	—	—	—	—	—	—	—	—	—	—	—	8	7
Vereiterung der Bursa subdeltoidea	1	—	693	1	—	—	—	—	—	—	—	—	—
Inversio uteri	—	1	603	—	—	—	—	—	1	—	—	—	—
Pseudarthrosis cruris	—	1	770	—	1	—	—	—	—	—	—	—	—
Ren mobilis.	—	1	520	—	—	—	1	—	—	—	—	—	3
Aneurysma aortae	1	—	346	—	—	—	—	1	—	—	—	1	—
Strictura oesophagi	1	—	185	1	—	—	—	—	—	—	—	7	4
» urethrae	5	—	532—536	—	—	4	—	—	—	1	—	6	—
» recti	1	3	476—479	—	—	—	1 2	—	—	1	—	—	1
Fistula dentis	2	—	112—113	2	—	—	—	—	—	—	—	6	9
» urethrae	2	—	537—538	—	—	2	—	—	—	—	—	—	—
» ani	9	2	465—475	3	2	4	—	2	—	—	—	23	2
» stercoralis	1	1	358—359	—	—	—	1	—	—	1	—	1	—
Anus praeternaturalis	—	1	360	—	1	—	—	—	—	—	—	1	—
Varia	1	—	463	—	—	—	—	1	—	—	—	387	253
Summe	76	20	—	41 1	9 1	14 6	2 5	1 10	1 2	2 1	—	698	418

Art der Erkrankung	Aufgenommen		Fall No.	Geheilt		Gebessert		Ungeheilt		Gestorben		Ambulante Kranke	
	M.	W.		M.	W.	M.	W.	M.	W.	M.	W.	M.	W.
X. Contracturen und Anchylosen.													
Scoliosis habitualis . .	4	6	449—458	—	—	4	6	—	—	—	—	23	111
» rhachitica . .	2	1	459—461	—	—	2	1	—	—	—	—	25	35
» statica . . .	—	—	—	—	—	—	—	—	—	—	—	1	—
Genu valgum staticum	12	2	967—980	12	2	—	—	—	—	—	—	29	12
Hallux valgus	—	—	—	—	—	—	—	—	—	—	—	6	9
Pes valgus staticus .	4	5	981—989	—	—	4	5	—	—	—	—	116	87
Genu varum	—	—	—	—	—	—	—	—	—	—	—	—	4
Crura rhachitica . . .	2	4	990—995	1 1	2 2	—	—	—	—	—	—	14	29
Paralytische Fusswurzelcontract.	10	6	951—966	5	5	5	1	—	—	—	—	8	16
Contractura genus . .	7	4	940—950	1 2	1	1	3	2	—	1	—	10	7
» manus . .	2	3	736—740	1 1	3	—	—	—	—	—	—	4	5
Rheumatische Contracturen	—	—	—	—	—	—	—	—	—	—	—	15	14
Inactivitätsanchylosen	—	1	685	—	—	—	1	—	—	—	—	18	14
Dupuytren'sche Contractur	1	—	741	—	—	—	—	1	—	—	—	3	—
Summe der Contracturen . .	44	32	—	20 4	11 4	16	17	3	—	1	—	272	343

Schlussbemerkungen.

Der vorstehende Jahresbericht lehnt sich in seiner Form und Eintheilung des Materiales vollständig an den vorjährigen, von Herrn Assistenten Dr. J. Hochenegg herausgegebenen an. Diese Einheit der Form erleichtert gewiss bedeutend Vergleiche zwischen dem Material und den Heilresultaten der einzelnen Jahre und wird auch späteren statistischen Ueberblicken über grössere Zeiträume*) sehr zu statten kommen.

Da sich in Bezug auf klinische Räumlichkeiten, antiseptisches Verfahren und Operationstechnik im Grossen und Ganzen nichts Wesentliches geändert hat, so unterblieben alle diesbezüglichen Bemerkungen und wird auf die betreffenden Abschnitte des vorjährigen Berichtes verwiesen.

Die verzeichneten mikroskopischen Befunde und Sectionsberichte entstammen fast ausschliesslich dem pathologischen Institute; für die Ueberlassung derselben für den klinischen Jahresbericht spreche ich Herrn Prof. Kundrat und dessen Assistenten, den Herren Doctoren Zemann, Kolisko und Paltauf, im Namen der Klinik den ergebensten Dank aus.

Die Ambulanzprotokolle wiesen in diesem Jahre 4994 männliche, 2987 weibliche, zusammen 7981 neue Ambulanten auf (gegen das Vorjahr + 528); die Nachbehandlung derselben erforderte 17.486 Ordinationen; hiezu kommen über 500 an Ambulanten ausgeführte orthopädische Gypsverbände und gegen 1500 Zahnextractionen, woraus sich eine Gesammtsumme von Einzelordinationen an ambulanten Kranken von rund 27.500 ergibt.

Die Zahl der stationären klinischen Kranken belief sich auf 1006 (598 M., 408 W.) gegen 1010 im Vorjahre.

---

*) Es besteht die Absicht, auch in den kommenden Jahren ähnliche Berichte herauszugeben.

An 620 dieser Kranken (342 M., 278 W.) wurden zusammen 648 Operationen ausgeführt, und zwar 115 von dem Chef der Klinik, Hofrath Albert, 281 von dessen Assistenten Dr. Hochenegg und Dr. Ullmann, 252 von den zehn der Klinik zugetheilten Operateuren.

Im Narkose-Protokolle finden sich 667 Chloroformnarkosen (mit reinem Chloroform) eingetragen; in 10 Fällen wurde wegen Asphyxie künstliche Respiration nöthig; nur einmal war die Asphyxie eine schwere, doch stellte sich auch in diesem Falle nach 10 Minuten die normale Respiration wieder her.

Zur localen Anästhesie wurde Injection einer 10% Cocaïnlösung (51mal notirt) oder Zerstäubung von Hydramyläther verwendet.

Von den 1006 (598 M., 408 W.) stationären Kranken starben 54 (37 M., 17 W.), was eine Gesammtsterblichkeit von 5·37% ergibt (6·19% der Männer, 4·17% der Weiber).

Von den 620 (342 M., 278 W.) Operirten starben 39 (26 M., 13 W.), was eine Sterblichkeit von 6·29% ergibt (7·60% der Männer, 4·68% der Weiber).

Ich lasse nun eine Tabelle über die nach Operationen gestorbenen 39 Fälle (26 M., 13 W.) mit der Art der Eingriffe und den Todesursachen folgen; diese Tabelle gibt gleichzeitig über die tödtlich abgelaufenen Fälle von Pyämie, Sepsis etc. an Operirten Aufschluss; über zwei geheilte Fälle siehe Fall No. 115 und 663. Die vorgekommenen Fälle von Erysipel finden sich weiter unten in Form einer Tabelle zusammengestellt.

Tabelle

der nach Operationen gestorbenen Fälle.

Fall No.	Krankheit	Eingriff	Todesursache	Gestorben	
				M.	W.
771	Luxatio ischiadica	Arthrodesis	Erysipel	1	—
767	Fractura crur. compl.	Amp. nach Gritti	Sepsis	—	1*
251	Struma gelatinosa .	Exstirpation	Lufteintritt in die Venen, Pneumonie	1	—
556	Sarcoma testis . .	Semicastratio; Kolotomie wegen Darmverschluss durch retroperitonealen Drüsentumor	Peritonitis	1	—
615	Sarcoma ovarii . .	Laparotomie	Recidive und Metastasen	—	1
616	» » . .	»	Peritonitis	—	1
382	Lymphosarc. gl. retroperit.	diagn. Laparotomie	Darmverschluss	—	1
85	Carcinoma muc. oris	Exstirpation	Mediastinitis, Pleurit.	1	—
194	» oesophagi	Gastrostomie	Marasmus e carcinom.	1	—
195—196	» »	»	Pneumonie, Marasmus	2	—
197—199	» »	»	Perforation in die Trachea	3	—
377	» ventriculi	Jejunostomie	Pneumonie	1	—
378	» »	»	Peritonitis, Metastasen	1	—
324	» mammae	Amp. mammae	Pneumonia croup.	—	1**
617	» ovarii .	Laparot. Verletzung des Darmes, Operat. unterbrochen	Peritonitis	—	1
504	» recti . .	Anlegung eines Anus praeternatural.	Peritonitis	1	—
608	» » . .	Kraske	Recidive, allg. Carcinose	1	—
517	» » . .	»	Sepsis	1	—
364	Tumor lienis . . .	Exstirpatio lienis	Innere Verblutuug	—	1
			Transport . .	15	7

*) Schon vor der Operation septisch.
**) Normaler Wundverlauf; die Pneumonie trat 14 Tage nach der Operation auf.

Fall No.	Krankheit	Eingriff	Todesursache	Gestorben M.	Gestorben W.
			Transport . .	15	7
632	Parametritis post ovariotom. Cystitis	Hoher Blasenschnitt	Pleuritis, Tuberc. pulm.	—	1
385	Perityphlitis . . .	Laparotomie	Perforat. Peritonitis	1	—
881	Caries oss. ilium .	Incision eines Senkungsabscesses	Marasmus tuberc.	—	1
891	Caries genus . . .	Amp. femoris	Peritonitis tuberc.	—	1*
903	» » . . .	Onkotomie	Phthisis tuberc.	—	1
363	Actinomycosis hepatis	»	Leberabscess; Marasmus	1	—
413	Hernia ing. incarc.	Herniotomie	Phthisis tuberc., Pleuritis	1**	—
414	» » »	Herniotomie, Resectio intestini	Peritonitis	1	—
416	» » »	Herniotomie	»	1	—
423	» crur. »	»	Perforat. Peritonitis	1	—
424	» » »	Herniotomie, Resectio intestini	Peritonitis	1	—
431	» umbilic. incarc.	Herniotomie	»	—	1
432—433	Incarceratio interna	Laparotomie	»	1	1
532	Strictura urethrae .	Punctio vesicae	Marasmus	1	—
479	» recti . .	Exstirpatio recti	Pneumonia tuberc.	1***	—
947	Contract. genus paralyt.	Resectio genus	Pyämie	1	—
				26	13

*) Die Wunde heilte per primam; die Peritonitis trat in der 6. Woche nach der Operation auf.
**) Operationswunde vollständig verheilt.
***) Operationswunde nahezu verheilt.

Erysipel (6 Fälle).

Fall No.	Krankheit	Eingriff	
61	Epithelioma nasi	Excochleation	geheilt
244	Carc. gland. colli exulcerat.	keine Operation	gestorben
771	Luxatio ischiad.	Arthrodese	»
980	Genu valgum static. . .	Osteotomia tibiae	geheilt
713	Periostitis ulnae	keine Operation	abtransferirt
787	Lymphosarc. gl. inguinal.	Exstirpation	»

In dem Falle 713 handelte es sich um ein gewöhnliches Gesichtserysipel; bei den vier Operirten ging das Erysipel allemal in späteren Stadien des Wundverlaufes von den Granulationsflächen aus.

Zum Schlusse stelle ich die ausgeführten Amputationen, Exarticulationen, Resectionen, Laparotomien in Form von Tabellen zusammen, da man sich über ihre Zahl und ihren Ausgang nicht so unmittelbar nach dem Texte des Berichtes orientiren kann, als es bei den meisten anderen Operationen der Fall sein dürfte.

Amputationen.

Fall No.	Art der Amputation	Art der Krankheit	Geheilt		Gestorben	
			M.	W.	M.	W.
661	Amputatio antibrachii	Complic. Fractur	1	—	—	—
717—722	» »	Caries	4	2	—	—
700—701	Amput. humeri . . .	»	1	1	—	—
745	» » . . .	Gangrän durch intrauterine Strangulation	—	1	—	—
768	» femoris . . .	Complic. Fractur	1	—	—	—
853	» » . . .	Osteomyelitis tibiae	1	—	—	—
891—898	» » . . .	Caries	2	5	—	1*
767	Gritti	Complic. Fractur	—	—	—	1**
807	»	Neurofibroma cruris	1	—	—	—
831; 834	»	Gangraena neuroparalyt.	2	—	—	—
769	Amput. cruris	Fract. cruris male sanata; necrosis	1	—	—	—
804; 806	» »	Sarcom.	2	—	—	—
832	» »	Mal perforant.	1	—	—	—
911—923						
927; 930	» »	Caries	5	10	—	—
836	Pirogoff	Gangraena ex endart. syphil.	1	—	—	—
924—925	»	Caries	2	—	—	—
926	Syme	»	—	1	—	—
927	Mikulicz	»	—	1	—	—
			25	21	—	2
			48			

*) Peritonitis tuberc. in der 4. Woche; Wunde heilte per primam.
**) Schon vor der Operation septisch.

Exarticulationen, Resectionen.

Fall No.	Art des Eingriffes	Art der Krankheit	Geheilt		Gestorben	
			M.	W.	M.	W.
663	Exarticulat. humeri .	Schussfractur	1	—	—	—
795	» coxae . .	Sarcoma femoris	1	—	—	—
706—707	Resectio cubiti . . .	Caries	1	1	—	—
946—947	» genus . . .	Contract. paralytica	1	—	1*	—
771	Arthrodesis coxae . .	Luxatio ischiadica	—	—	1**	—
965—966	» d. Sprunggelenkes	Paralyse	1	1	—	—
			5	2	2	—
			9			

*) Pyämie.
**) Erysipel.

Laparotomien.

Fall No.	Krankheit	Nähere Bestimmung des Eingriffes	Geheilt		Gebessert		Ungeheilt		Gestorben*)	
			M.	W.	M.	W.	M.	W.	M.	W.
618—630	Ovarialkystome . .	Ovariotomie	—	13	—	—	—	—	—	—
613—617	Maligne Ovarialtumoren	»	—	2	—	—	—	—	—	3
606—612	Myoma uteri . . .	Extraperit. Stielbehandlung	—	7	—	—	—	—	—	—
605	» . . .	Probelaparotomie	—	—	—	—	—	1	—	—
518	Cystis renis . . .	Zweizeitige Incision	—	—	—	1	—	—	—	—
504	Ileus, Ca. recti . .	Anlegung eines Anus praeternaturalis	—	—	—	—	—	—	1	—
432—433	Incarcerat. interna	Laparotomie	—	—	—	—	—	—	1	1
385	Perityphlitis . . .	»	—	—	—	—	—	—	1	—
383—384	Cystis pancreat. .	Zweizeitige Incision	1	1	—	—	—	—	—	—
382	Lymphosarc. gl. retroperit.	Probelaparotomie	—	—	—	—	—	—	—	1
380—381	Carcinom. omenti .	»	—	—	—	—	—	2	—	—
377—378	Carcin. pylori . .	Jejunostomie	—	—	—	—	—	—	2	—
376	» » . .	Resectio pylori	—	1	—	—	—	—	—	—
370	Echinococcus hepatis	Zweizeitige Incision	1	—	—	—	—	—	—	—
364	Tumor lienis . . .	Exstirpatio lienis	—	—	—	—	—	—	—	1
360	Anus praeternat. .	Darmnaht	—	1	—	—	—	—	—	—
354	Fibroma integ. abdomin.	Exstirpation	—	1	—	—	—	—	—	—
190—199	Carc. oesophagi .	Gastrostomie	—	—	4	—	—	—	6	—
185	Strict. oesoph. cicatr.	»	1	—	—	—	—	—	—	—
			3	26	4	1	—	3	11	6
			29		5		3		17	
			54							

*) Die Todesursache siehe die betreffende frühere Tabelle.

WELLCOME INSTITUTE LIBRARY